Marieta Dumitrache

OFTALMOLOGIE INTERACTIVĂ

CUVÂNT ÎNAINTE

Oftalmologia studiază cel mai complex analizator al organismului – analizatorul vizual, căruia cortexul cerebral îi dedică aproximativ 60% din funcțiile sale, realizând aferența senzorială principală a omului; aceasta poate constitui o reală provocare adresată atenției oricărui student sau medic indiferent de specialitatea pe care a ales-o.

Este un domeniu al ştiinţelor medicale în care realizările de vârf ale unor cercetări fundamentale, de la fizica laserilor la genetică, de la mecanismele îmbătrânirii celulare la mecanismele morții celulare, procură baza teoretică pentru o perpetuă luptă: lupta cu vicii (de refracție), aberații (optice), realități opace (cataracta) şi în final lupta cu întunericul.

Alături de arsenalul teoretic oftalmologul are de partea sa lumina în sens propriu şi pur (diferite tipuri de laser) şi ca etos (ataşamentul calificat la binele pacientului). Fără baza teoretică celelalte două laturi ale profesiei, deşi întruchipează entități etice - dorința şi dăruirea de a face bine şi entități energetice pure - laserul, pot crea situații periculoase cu consecințe catastrofale.

Noțiunile de oftalmologie pot constitui baza unei profesii, preocuparea unor industrii, speranța unor oameni sau subiecte de meditație pentru fiecare dintre noi. În oricare din situațiile de mai sus, primul pas este însuşirea unor principii de bază.

A învăța devine o noțiune complexă care parcurge distanțe variabile de la efortul de " a acumula " la iluzia de "a şti " sau la împlinirea de" a înțelege".

Manualul de față încearcă să ne ajute să acumulăm noțiuni fundamentale de oftalmologie utile în specialitatea de bază sau în domeniile conexe ale acesteia, testele cu aspect teoretic ne oferă posibilitatea de a verifica cunoştiințele noastre, iar cele cu aspect practic ne deschid şansa înțelegerii.

Unele teste imită situații reale, pentru ca studenții şi medicii rezidenți pacurgându-i conținutul să poată înțelege mai uşor ceea ce consideră ca ştiu.

Prof. Dr. Marieta DUMITRACHE

CUPRINS

Anatomia analizatorului vizual - Prof. Dr. Marieta Dumitrache 1
Teste 6
Fiziologia vederii - Şef lucrări Dr. V. Potop 11
Teste 20
Refracţia oculară - Prof. Dr. Marieta Dumitrache 23
Hipermetropie 23
Miopie 24
Astigmatism 26
Presbiopie 29
Teste 31
Lentile de contact - Prof. Dr. Marieta Dumitrache 39
Teste 42
Orbita - Prof. Dr. Marieta Dumitrache 45
Exoftalmia 45
Celulita orbitară 47
Tumori 49
Teste 51
Pleoape - Prof. Dr. Marieta Dumitrache 57
Blefarita 59
Orjelet, şalazion 59
Modificări de poziţie 60
Tumori 61
Teste 62
Aparat lacrimal - Prof. Dr. Marieta Dumitrache 67
Dacrioadenita 68
Dacriocistita 68
Teste 70
Conjunctiva - Prof. Dr. Marieta Dumitrache 73
Conjunctivite microbiene 75
Conjunctivite virale 76
Conjunctivite cu chlamydii – Trahom 77
Conjunctivite alergice 79
Conjunctivite prin uscăciune corneeană 79
Tumori 80
Teste 81
Motilitatea oculară - Prof. Dr. Marieta Dumitrache 91
Strabism latent 93
Strabism manifest concomitent 94
Strabism paralitic 96
Teste 98
Corneea - Prof. Dr. Marieta Dumitrache 105
Keratite superficiale 105
Keratite profunde 110
Sindrom de ochi uscat 111
Distrofii corneene 114
Degenerescenţe corneene 115
Teste 117

Sclera - Dr. Alina Mihaela Ciocâlteu **127**
Inflamațiile sclerei 127
Tumori 129
Teste *131*
Uveea - Prof. Dr. Marieta Dumitrache **135**
Uveite anterioare, posterioare, intermediare 137
Uveite autoimune 142
Uveomeningite 143
Oftalmia simpatică 149
Teste *150*
Cristalinul- Prof. Dr. Marieta Dumitrache **157**
Cataracta congenitală 159
Cataracta senilă 161
Teste *165*
Glaucom - Şef lucrări Dr. V. Potop **171**
Metode de investigație 171
Glaucom primar cu unghi deschis 174
Glaucoame secundare cu unghi deschis 181
Glaucom primitiv cu unghi închis 184
Glaucoame secundare cu blocaj pupilar 186
Glaucom neovascular 187
Glaucoame congenitale 187
Teste *190*
Vitros - Prof. Dr. Marieta Dumitrache **197**
Afecțiuni degenerative 197
Afecțiuni inflamatorii 198
Teste *200*
Pupila - Prof. Dr. Marieta Dumitrache, Dr. Alina Mihaela Ciocâlteu **203**
Tulburări de statică pupilară 204
Tulburări de dinamică pupilară 205
Teste *207*
Retina - Prof. Dr. Marieta Dumitrache **211**
Anomalii retiniene apărute cu vârsta – DMLV 213
Anomalii ale membranei Bruch 214
Retinita pigmentară 215
Manifestări retiniene în boli generale – HTA, Diabet zaharat 217
Obliterarea arterială retiniană 224
Ocluzia venoasă retiniană 227
Teste *230*
Decolarea de retină 237
Teste *240*
Nerv optic - Prof. Dr. Marieta Dumitrache, Dr. Alina Mihaela Ciocâlteu **245**
Papilita 246
Staza papilară 246
Nevrita optică retrobulbară 247
Neuropatia optică ischemică 248
Atrofia optică 249
Teste *251*
Traumatisme oculare - Conf. Dr. Monica Daniela Pop **255**
Teste *261*

Cuprins

Arsuri oculare - Prof. Dr. Marieta Dumitrache 265
Teste 269
Urgențe oculare - Prof. Dr. Marieta Dumitrache 273
Teset 282
Medicamente folosite în oftalmologie - Prof. Dr. Marieta Dumitrache 285
Patologia oculară de origine medicamentoasă 297
Semne oculare în afecțiuni sistemice - Prof. Dr. Marieta Dumitrache 299
Teste recapitulative 315
Bibliografie 345

ANATOMIA ANALIZATORULUI VIZUAL

Analizatorul vizual este un sistem multifuncţional complex format din 3 subsisteme:

- Subsistemul periferic de recepţie format din globul ocular şi anexele sale
- Subsistemul de transmitere a imaginii vizuale
- Subsistemul central de integrare şi răspuns ale imaginii vizuale

Subsistemul periferic de recepţie

Globul ocular are un ax anteroposterior de 24 mm şi este situat la nivelul orbitei, fiind învelit de capsula Tenon, care îl separă de grăsimea orbitară. Globul ocular este sediul celulelor fotoreceptoare care au rolul de a transforma energia luminoasă din spectrul vizibil (radiaţia cu lungime de undă 400-760 nm) în impulsuri nervoase care vor fi transmise spre cortex.

Din punct de vedere anatomic, globul ocular cuprinde 3 straturi:

❖ **Stratul fibros**, extern, de înveliş, format din:

- ***Cornee*** – este o membrană transparentă, avasculară, foarte bine inervată de prelungirile nervilor ciliari; corneea are rol de protecţie şi mediu refringent. Corneea are un rol fundamental în refracţia oculară, asigurând 45 de dioptrii din puterea totală de 60 de dioptrii a ochiului. Grosimea corneei scade de la periferie (1 mm) spre centru (0,6 mm). Diametrul orizontal (11 mm) este puţin mai mare decât cel vertical. Corneea este formată din 5 straturi: epiteliul, membrana Bowman, stroma, membrana Descemet, endoteliul.
- ***Sclera*** – ocupă cele 2/3 posterioare ale stratului fibros al globului ocular. Ea are rolul de a proteja conţinutul globului ocular şi de a menţine forma ochiului. Are culoare alb-cenuşie şi este extrem de rezistentă, dură şi inextensibilă, fiind formată din ţesut dens, fibros. La nivelul polului posterior este perforată de către filetele nervului optic ce părăsesc globul ocular şi tot aici se găsesc orificiul de intrare şi cel de ieşire al arterei, respectiv venei centrale a retinei. Sclera este avasculară, dar este traversată de numeroase vase (arterele ciliare scurte şi lungi, venele vorticoase) şi de numeroşi nervi destinaţi uveei. Grosimea sclerei este minimă în zona de inserţie a muşchilor drepţi (300 μ) şi maximă la nivelul canalului scleral al nervului optic (1000 μ)
- ***Limbul sclero-corneean*** – este zona de tranziţie între corneea transparentă şi sclera opacă. Prin bogăţia vascularizaţiei sale asigură aportul nutritiv corneei avasculare. Limbul sclerocorneean este o zonă importantă atât din punct de vedere anatomic, pentru că aici drenează umorul apos din ochi, cât şi din punct de vedere chirurgical, pentru că este locul de abord chirurgical în intervenţiile pe glob ocular deschis.

❖ **Stratul vascular**, uveea – este compusă din 3 părţi anatomice şi funcţionale distincte:

- ***Irisul*** – formează partea anterioară a uveei, fiind situat înapoia corneei şi înaintea cristalinului. Are aspectul unei diafragme care delimitează camera anterioară a ochiului de camera posterioară. În centrul irisului se găseşte pupila, un orificiu cu diametru de 3-5 mm, uşor descentrat infero-nazal, care are rolul de a regla cantitatea de lumină ce pătrunde în ochi. Prin pupilă, umorul apos circulă liber din camera posterioară în cea anterioară. Stroma iriană conţine fibre musculare netede, orientate circular, dispuse predominant în jurul pupilei, inervate de parasimpatic, formând sfincterul irian. Pe faţa posterioară, în contact cu epiteliul pigmentar, se găsesc fibre musculare netede, orientate radiar, inervate de simpatic. Faţa posterioară a irisului este foarte pigmentată, împiedicând pătrunderea luminii în afara orificiului pupilar.
- ***Corpul ciliar*** – reprezintă partea mijlocie a uveei şi se întinde de la rădăcina irisului până la "ora serrata"; are o grosime de 5 mm. Este format din:

- *Muşchiul ciliar* – situat în profunzimea corpului ciliar, în contact cu sclera, cuprinde fibre longitudinale şi fibre circulare. Când se contractă, reduce tensiunea fibrelor zonulare şi antrenează o creştere a curburii cristalinului, crescându-i puterea de refracţie. Acesta este procesul de acomodaţie a cristalinului.
- *Procesele ciliare* – sunt reprezentate de 70-80 plici vizibile în camera posterioară, centrate pe câte un capilar, care au rolul de a secreta umorul apos.

• ***Coroida*** – se întinde de la punctul de emergenţă a nervului optic până la ora serrata. Este un strat bogat vascularizat şi intens pigmentat, jucând rolul de cameră obscură pentru ochi. Coroida este situată între scleră şi retină şi cuprinde stratul coriocapilar care asigură o bogată vascularizaţie. Arterele ciliare lungi şi scurte, ramuri ale arterei oftalmice, pătrund în ochi după ce traversează sclera la nivelul inserţiei muşchilor drepţi şi, la nivelul polului posterior, în jurul nervului optic. Ele se divizează într-o reţea foarte bogată de capilare situate în contact cu retina, fără a o penetra. Această reţea furnizează suportul nutritiv porţiunii externe a retinei (epiteliu pigmentar, fotoreceptori, strat plexiform extern). Venele vorticoase asigură drenajul sanguin spre venele orbitare şi, apoi, spre sinusul cavernos. Membrana Bruch este o reţea de fibre elastice şi de colagen care separă membrana bazală a epiteliului pigmentar de cea a capilarelor coroidei.

• ***Trabeculul sclero-corneean*** – situat în unghiul irido-corneean, este format dintr-o reţea de ochiuri care se strâmtorează dinspre suprafaţă spre profunzime şi intervine în evacuarea umorii apoase din camera anterioară. Umoarea apoasă traversează aceste ochiuri spre canalul Schlemm (dispus circular în profunzimea limbului sclero-corneean), iar apoi, prin intermediul venelor apoase, către joncţiunea cu venele episclerale.

❖ **Stratul nervos**, retina – alcătuieşte stratul intern al globului ocular, fiind situată între coroidă şi corpul vitros. Retina se inseră la nivelul orei serrata pe corpul ciliar şi se continuă cu nervul optic. Structura histologică a retinei permite recepţionarea excitaţiilor luminoase şi transmiterea lor către centrul cortical vizual. Retina are 10 straturi:

• ***Epiteliul pigmentar*** – este format dintr-un monostrat de celule bogate în melanină. Celulele epiteliului pigmentar sunt solidare cu membrana bazală, parte a membranei Bruch. Prin faţa internă, epiteliul pigmentar este în contact cu articolele externe ale fotoreceptorilor. Epiteliul pigmentar are un rol optic (melanina absorbind razele luminoase ce au străbătut stratul fotoreceptorilor şi împiedicând o nouă excitare a celulelor fotosensibile prin radiaţie reflectată difuz) şi un rol metabolic (intervenind în sinteza şi regenerarea pigmentului vizual şi în metabolismul articolelor externe ale fotoreceptorilor).

• ***Stratul celulelor fotoreceptoare cu conuri şi bastonaşe*** – fotoreceptorii cuprind conuri, sensibile la culoare, predominând în zona maculară, şi bastonaşe, sensibile la intensităţi luminoase scăzute, predominând în periferie.

Celulele cu conuri sunt în număr de 6-7 milioane şi prezintă un segment extern şi un segment intern. Aceste segmente conţin un sistem de discuri membranare suprapuse care au continuitate cu membrana celulară. Membranele discurilor conţin 3 tipuri de fotopigment care asigură celulelor cu conuri sensibilităţi spectrale diferite: conuri sensibile la culoarea roşie (absorb lumina cu lungime de undă de 565 nm), conuri sensibile la culoarea verde (absorb lumina cu lungime de undă de 530 nm) şi conuri sensibile la culoarea albastră (absorb lumina cu lungime de undă de 450 nm).

Celulele cu bastonaşe sunt în număr de 150 milioane şi sunt formate din 2 segmente: intern şi extern. Segmentul extern prezintă un sistem de 2000 de discuri membranare suprapuse care şi-au pierdut contactul cu membrana celulară. Membrana discurilor conţine 10^8 molecule de rodopsină, fotopigment sensibil la lumina cu lungime de undă de 500 nm.

Fotopigmentul vizual din conuri şi bastonaşe, în urma interacţiunii fizico-chimice cu un foton vizibil, este izomerizat şi generează o depolarizare, un influx electric ce va fi

transmis spre celulele ganglionare şi, apoi, spre cortex. Ulterior, pigmentul va fi regenerat la nivelul epiteliului pigmentar.

- ***Membrana limitantă externă***
- ***Stratul nuclear extern*** – este format din nucleii celulelor fotoreceptoare. Acest strat lipseşte la nivelul foveei.
- ***Stratul plexiform extern*** – este format din 2 zone: o zonă externă, formată din axonii celulelor fotoreceptoare şi o zonă internă, care conţine sinapsele dintre fotoreceptori şi celulele bipolare şi orizontale (celulele orizontale au rol de amplificator de semnal al câmpului receptor).
- ***Stratul nuclear intern*** – conţine:

- corpurile celulare ale celulelor bipolare (dendritele lor fac sinapsă cu celulele fotoreceptoare, iar axonii cu celulele ganglionare),
- celule orizontale (interconectează fotoreceptorii),
- celule amacrine care produc neurotransmiţători – GABA, dopamină.

- ***Stratul plexiform intern*** – conţine conexiunile dintre celulele bipolare, amacrine şi ganglionare.
- ***Stratul celulelor ganglionare*** – fiecare celulă ganglionară primeşte aferenţe indirecte de la 100 de celule cu bastonaş sau de la 3-6 celule cu conuri (în regiunea foveală, unei celule ganglionare îi corespunde un singur con).
- ***Stratul fibrelor nervoase*** – este format din prelungirile axonale ale celulelor ganglionare.
- ***Membrana limitantă internă***

Celulele bipolare asigură legătura între fotoreceptori şi celulele ganglionare.

Celulele ganglionare, prin intemediul axonilor, permit transferul informaţiei prin nervul optic spre cortex.

La nivelul retinei periferice, mai mulţi fotoreceptori se articulează cu o celulă bipolară şi mai multe celule bipolare fac sinapsă cu o singură celulă ganglionară.

La nivelul maculei, această dispoziţie este diferită: o singură celulă fotoreceptor este în legătură cu o singură celulă bipolară, iar aceasta, la rândul ei, cu o singură celulă ganglionară, pentru a se asigura percepţia vizuală cea mai exactă.

Stratul cel mai superficial al retinei este format din axonii celulelor ganglionare care converg spre capul nervului optic.

La nivelul retinei, în partea centrală, se găseşte papila nervului optic, care corespunde locului de ieşire a nervului optic din globul ocular, precum şi locului de intrare, ieşire a arterei, respectiv venei centrale a retinei. Trunchiurile vasculare centrale, la emergenţa din papilă, se divid în 4 ramuri, 2 temporale (superior şi inferior) şi 2 nazale (superior şi inferior) pentru a asigura vascularizaţia retinei. Această circulaţie este de tip terminal. Temporal de papilă, se găseşte macula lutea, care conţine numai conuri şi care oferă cea mai bună valoare a funcţiei vizuale diurne, colorate.

Nervul optic – este format din convergenţa axonilor celulelor ganglionare care traversează sclera la nivelul lamei criblate. În nervul optic, axonii sunt mielinizaţi şi nu au putere de regenerare.

Conţinutul globului ocular cuprinde:

- ***Cristalinul*** – este o lentilă biconvexă, situată între iris şi corpul vitros. Este menţinut în poziţie printr-un sistem de fibre care constituie zonula Zinn. Cristalinul este un mediu refringent, transparent. Cristalinul contribuie la procesul de acomodaţie prin capacitatea de a-şi modifica raza de curbură a suprafeţelor sale (bombare şi turtire), aducând astfel imaginea vizuală pe suprafaţa retinei, indiferent de poziţia obiectului în spaţiu.

- ***Corpul vitros*** – este o substanță gelatinoasă care ocupă spațiul cuprins între fața posterioară a cristalinului şi peretele globului ocular. Corpul vitros are un rol important în menținerea formei globului ocular.
- ***Camera anterioară*** – este un spațiu situat între fața posterioară a corneei şi fața anterioară a irisului.
- ***Camera posterioară*** – este cuprinsă între fața posterioară a irisului şi fața anterioară a cristalinului.

Ambele camere sunt umplute de umoarea apoasă, un lichid transparent secretat de către procesele ciliare în camera posterioară, care ajunge în camera anterioară prin orificiul pupilar. Dacă umoarea apoasă se acumulează în exces în camera posterioară, prin blocaj pupilar cu sinechii iriene posterioare (în iridociclite), se poate produce glaucomul secundar.

Anexele globului ocular

❖ **Pleoapele**

Sunt formațiuni musculo-cutanate mobile, aşezate înaintea globului ocular, pe care îl acoperă şi îl protejează. Fața anterioară, convexă a pleoapelor este cutanată, iar fața posterioară, concavă este conjunctivală şi se mulează pe globul ocular. Anterior, cele 2 pleoape, unite la extremități prin comisurile internă şi externă, delimitează un spațiu liber, fanta palpebrală, prin care se evidențiază polul anterior al globului ocular. Pleoapele se termină prin marginea ciliară, unde se inseră cilii. La baza cililor se găsesc glandele sebacee Zeiss şi Meibomius şi glandele sudoripare Moll. Inflamația acută a glandelor sebacee produce orjeletul extern sau intern, iar inflamația cronică, şalazionul.

❖ **Conjunctiva** – este o membrană mucoasă care acoperă fața posterioară a celor 2 pleoape şi partea anterioară a globului ocular, prezentând 3 porțiuni:

- *Conjunctiva palpebrală* – căptuşeşte pleoapele
- *Conjunctiva bulbară* – acoperă partea anterioară a globului ocular până la limb.
- *Conjunctiva fundurilor de sac* – reprezintă zona de trecere între conjunctiva bulbară şi cea palpebrală.

La nivelul conjunctivei se poate produce hiperemia conjunctivală (înroşirea conjunctivei) care necesită diagnosticul diferențial al ochiului roşu. Hiperemia conjunctivală poate fi:

- *periferică* – în fundurile de sac conjunctivale, este de culoare roşu-deschis şi este datorată unei conjunctivite.
- *perilimbică, pericheratică* – în jurul corneei, este de culoare roşu-violaceu şi este datorată unei iridociclite sau atacului de glaucom.

❖ **Aparatul lacrimal** – se compune din 2 părți:

- *Aparatul secretor* – este reprezentat de glanda lacrimală orbito-palpebrală şi de glandele lacrimale accesorii conjunctivale.
- *Aparatul excretor* – este format din punctele lacrimale, canaliculele lacrimale, sacul lacrimal şi canalul lacrimo-nazal care drenează lacrimile în meatul nazal inferior.

Lacrimile, secretate de glandele lacrimale în mod continuu sau intermitent (la stres, emoții), umectează corneea şi se elimină prin aparatul de drenaj în fosele nazale.

❖ **Mușchii motori ai globului ocular** – sunt în număr de 7 mușchi striați, din care 6 acționează asupra globului ocular.

Patru mușchi drepți au o direcție antero-posterioară, 2 sunt oblici (marele şi micul oblic). Ridicătorul pleoapei superioare are, ca şi mușchii drepți, o direcție antero-posterioară. Toți mușchii, cu excepția micului oblic, se inseră în vârful orbitei pe un tendon comun – tendonul Zinn, iar anterior, pe scleră.

Muşchii extrinseci ai globului ocular au rolul de a menţine globii oculari în poziţie paralelă (ortoforie) pentru ca imaginea vizuală să se formeze pe cele 2 macule (macula, prin concentraţia maximă de conuri, oferă valoarea maximă a vederii diurne, colorate).

❖ **Orbita** – este o cavitate osoasă de forma unei piramide, care conţine globul ocular, muşchi, vase, nervi, capsula Tenon (formaţiune fibro-elastică ce înveleşte globul ocular din apropierea limbului sclero-corneean până la orificiul nervului optic), ţesut celulo-adipos.

Subsistemul de transmitere a imaginii vizuale

❖ **Nervul optic** – este perechea a doua de nervi cranieni. Este format din axonii celulelor ganglionare retiniene, care traversează lama ciuruită a sclerei, orbita, canalul optic şi pătrund în cavitatea craniană. Nervii optici se termină în unghiurile anterioare ale unei lame nervoase numită chiasmă.

❖ **Chiasma optică** – este situată în şaua turcească, deasupra hipofizei. La nivelul chiasmei are loc încrucişarea parţială a fibrelor nervului optic.

❖ **Bandeletele optice** – pornesc de la chiasmă, înconjoară pedunculii cerebrali şi se termină în corpii geniculaţi laterali.

❖ **Radiaţiile optice (Gratiolet)** – sunt formate din fibre vizuale care merg spre aria striată a lobului occipital şi se termină în jurul scizurii calcarine, după ce au trecut prin partea posterioară a capsulei interne.

Subsistemul central (cerebral) al analizatorului vizual

Este situat în cortexul lobului occipital, câmpul 17 Brodmann. Aici are loc transformarea excitaţiei luminoase în senzaţie vizuală. Câmpul 17 Brodmann este interconectat cu câmpurile 18 şi 19. Câmpul 18 are rol motor şi intervine în motilitatea oculară şi în localizarea obiectelor. Câmpul 19 are funcţie vizuo-gnozică.

TESTE:

1. Globul ocular cuprinde:
   a. stratul fibros
   b. stratul mucos
   c. stratul vascular
   d. stratul nervos

2. Stratul fibros este format din:
   a. cornee
   b. coroidă
   c. scleră
   d. limbul sclero-corneean

3. Corneea este:
   a. foarte vascularizată
   b. foarte inervată
   c. avasculară
   d. neinervată

4. Limbul sclero-corneean este:
   a. zona de tranziție între procesele ciliare şi muşchiul ciliar
   b. zona de tranziție între retină şi coroidă
   c. zona de tranziție între cornee şi scleră

5. Stratul vascular este format din:
   a. cornee
   b. iris
   c. retină
   d. corp ciliar
   e. nerv optic
   f. coroidă

6. Irisul delimitează:
   a. camera anterioară
   b. camera posterioară
   c. corpul vitros

7. Corpul ciliar este format din:
   a. corpul vitros
   b. mușchiul ciliar
   c. coroidă
   d. procese ciliare

8. Coroida este:
   a. intens vascularizată
   b. fără vase
   c. intens pigmentată
   d. fără pigment

9. Muşchiul ciliar are rol în:
   a. vascularizația uveei
   b. vascularizația ochiului
   c. acomodație

10. Procesele ciliare au rol în:
   a. inhibiția de umor apos
   b. secreția de umor apos
   c. acomodație

11. Corneea este:
   a. transparentă
   b. opacă
   c. avasculară
   d. intens vascularizată

12. Corneea este:
   a. mediu refringent de 45 dioptrii
   b. mediu refringent de 15 dioptrii
   c. nu este mediu refringent

13. Uveea se compune din:
   a. iris, corp ciliar, coroidă
   b. iris, cornee, corp ciliar
   c. coroidă, corp ciliar, scleră

14. Corneea este:
   a. mediu refringent
   b. transparentă
   c. foarte inervată

15. Limbul sclero-corneean este:
   a. locul pe unde drenează umorul apos
   b. locul pe unde drenează corpul vitros
   c. locul de abord în intervențiile chirurgicale pe glob deschis

16. Corneea are grosimea:
    a. la periferie 1 mm
    b. la centru 0,6 mm
    c. la periferie 0,6 mm
    d. la centru 1 mm

17. Sclera este:
    a. intens vascularizată
    b. avasculară
    c. traversată de vase

18. Sclera este:
    a. foarte rezistentă
    b. perforată în polul posterior
    c. protejează conținutul ocular

19. Trabeculul sclero-corneean:
    a. secretă umorul apos
    b. evacuază umorul apos
    c. secretă corpul vitros

20. Coroida are :
    a. rol de cameră obscură
    b. asigură inervația structurilor vecine

21. Stratul nervos al ochiului este format din:
    a. corp ciliar, retină
    b. retină, coroidă, uvee
    c. retină

22. Retina conține:
    a. epiteliu pigmentar
    b. celule fotoreceptoare
    c. celule ganglionare

23. Retina conține:
    a. celule cu con
    b. celule cu bastonaş
    c. celule bipolare

24. Epiteliul pigmentar are:
    a. rol vascular
    b. rol optic
    c. rol metabolic

25. Celulele fotoreceptoare cuprind:
    a. celule bipolare
    b. conuri
    c. bastonaşe

26. Celulele cu conuri sunt în număr de:
    a. 6-7 milioane
    b. 150 milioane

27. Conurile conțin:
    a. trei tipuri de fotopigment
    b. două tipuri de fotopigment
    c. nu conțim pigment

28. Fotopigmentul din conuri are sensibilitate spectrală pentru culoarea:
    a. galben
    b. roşu
    c. verde
    d. albastru

29. Macula conține:
    a. număr maxim de conuri
    b. număr maxim de bastonaşe
    c. număr minim de conuri

30. Vederea colorată este:
    a. dată de bastonaşe
    b. dată de conuri

31. Vederea diurnă este:
    a. maximă în maculă
    b. maximă în periferia retinei
    c. maximă în papilă

32. Vederea nocturnă este dată de:
    a. conuri
    b. bastonaşe
    c. maculă
    d. periferia retinei

33. În fovee există sinapse:
    a. unipolare
    b. multipolare

34. În periferia retinei:
    a. mai mulţi fotoreceptori se articulează cu o celulă bipolară
    b. mai multe celule bipolare fac sinapsă cu o singură celulă ganglionară
    c. o singură celulă receptoare este în legătură cu o celulă bipolară

35. În macula, în fovee:
    a. mai multe celule fotoreceptoare se articulează cu o celulă bipolară
    b. o singură celulă receptoare este în legătură cu o celulă bipolară
    c. o singură celulă bipolară este în legătură cu o celulă ganglionară

36. Pentru producerea unei imagini vizuale, sub acţiunea luminii, se declanşează:
    a. un proces fotochimic
    b. un proces electric
    c. procesul fotochimic modifică potenţialul electric
    d. procesul electric modifică procesul fotochimic

37. Mediile refringente ale ochiului sunt:
    a. retina
    b. corneea
    c. sclera
    d. cristalinul
    e. corpul vitros

38. Nervul optic este format din:
    a. axonii celulelor bipolare
    b. axonii celulelor ganglionare retiniene

39. Papila este:
    a. o parte a corneei
    b. corespunde locului de ieşire a filetelor nervului optic
    c. corespunde locului de pătrundere a arterei şi venei retiniene

40. Artera şi vena centrală a retinei conţin:
    a. ram temporal superior şi inferior
    b. ram nazal superior şi inferior
    c. ram ciliar

41. Anexele globului ocular sunt:
    a. pleoape
    b. cornee
    c. conjunctivă
    d. scleră

42. Anexele globului ocular sunt
    a. cristalinul
    b. muşchiul ciliar
    c. muşchii drepţi
    d. muşchii oblici
    e. orbita

43. Vederea diurnă este dată de:
    a. maculă
    b. papilă
    c. periferia retinei

44. Aparatul lacrimal cuprinde:
    a. glanda lacrimală principală (orbito-palpebrală)
    b. glande lacrimale accesorii
    c. aparat excretor de eliminare a lacrimilor

45. Muşchii motori ai globului ocular sunt:
    a. patru muşchi drepţi
    b. doi muşchi oblici
    c. ridicătorul pleoapei superioare

46. Orbita este:
    a. cavitate osoasă
    b. cavitate mucoasă
    c. conţine globul ocular
    d. conţine ţesut celulo-grăsos

47. Subsistemul de transmitere a imaginilor vizuale conţine:
    a. nervul optic
    b. chiasma optică
    c. bandeleta optică
    d. corpii geniculaţi laterali
    e. radiaţiile optice

48. Subsistemul central al analizatorului vizual conţine:
    a. câmpul 17 Brodmann
    b. câmpul 18 Brodmann
    c. câmpul 19 Brodmann

49. Aria corticală vizuală are:
    a. câmpul 17 interconectat cu câmpurile 18, 19
    b. câmpul 18 cu rol motor
    c. câmpul 19 cu funcţie vizuo-gnozică

RĂSPUNSURI:

1. acd
2. acd
3. bc
4. c
5. bdf
6. ab
7. bd
8. ac
9. c
10. b
11. ac
12. a
13. a
14. abc
15. ac
16. ab
17. bc
18. abc
19. b
20. a
21. c
22. abc
23. abc
24. b
25. bc
26. a
27. a
28. bcd
29. a
30. b
31. a
32. bd
33. a
34. ab
35. bc
36. ac
37. bde
38. b
39. bc
40. ab
41. ac
42. cde
43. a
44. abc
45. abc
46. acd
47. abcde
48. abc
49. abc

B.C.U. "M. EMINESCU" IAŞI

FIZIOLOGIA VEDERII

Vederea reprezintă funcţia analizatorului vizual, oferind 90 % din informaţiile individului despre mediul exterior.

Analizatorul vizual are rolul de a ne pune în relaţie cu mediul extern prin transformarea unui stimul specific –lumina în senzaţie vizuală.

Suportul material al informaţiei vizuale este reprezentat de **radiaţiile electromagnetice** care alcătuiesc spectrul vizibil, cu lungimi de undă cuprinse între **375 nm-760 nm**.

Imaginea vizuală are cea mai bună percepţie când se formează la nivelul maculei , unde densitatea conurilor este maximă, numărul conurilor scăzând progresiv spre periferia retinei.

Cantitatea de lumină care patrunde în ochi este reglată prin variaţia dimensiunilor pupilei în procesul de mioză şi midriază.

La nivelul corneii are loc o blocare a radiaţiilor cu lungimi de undă mai mici de 310nm – domeniul ultravioletelor B şi C, iar la nivelul cristalinului a radiaţiilor cu lungimi de undă cuprinse între 310-375 nm domeniul ultravioletelor A.

Traversând mediile oculare lumina va suferi modificări ale direcţiei sale la nivelul unora dintre acestea; numite medii refringente – corneea şi cristalinul.

Refringenta cristaliniana poate varia în procesul de acomodaţie asigurând formarea imaginei pe retină, atunci când stimulul luminos se situează între punctul remotum şi cel proxim.

Mecanismul vederii cuprinde:

-formarea imaginii vizuale pe retină prin:

- proces fotochimic
- proces electric

-formarea imaginii vizuale corticale-percepţia vizuală

PROCESUL FOTOCHIMIC este declanşat de lumină în urma absorbţiei acesteia la nivelul pigmenţilor vizuali din celulele fotoreceptoare cu conuri si bastonase. Conurile conţin iodopsina iar bastonaşele conţin rodopsina. Sub acţiunea luminii rodopsina din bastonaşe se descompune într-o substanţă carotenoidă -retinen (aldehida vitaminei A) şi o proteină -opsina

Procesul fotochimic iniţiază procesul electric de depolarizare a celulei.

La întuneric se produce regenerarea pigmentului vizual, iar vitamina A necesară este dată de celulele epiteliului pigmentar.

Descompunerea pigmentului vizual din conuri-iodopsina are loc tot sub acţiunea luminii, iar vitamina A necesară regenerării pigmentului vizual este adusă pe cale circulatorie .

Descompunerea fotochimică a rodopsinei din bastonaşe este de 25 de ori mai rapidă decât cea a iodopsinei din conuri, dar refacerea pigmentului vizual este mai rapidă în conuri.

La nivelul retinei sunt aproximativ şapte milioane de conuri şi 130 milioane de bastonaşe.

Intervenţia luminii în procesul fotochimic al vederii cu descompunerea pigmentului vizual şi izomerizarea formei 11 cis retinen în 11 trans retinen eliberează energia necesară declanşării procesului electric.

PROCESUL ELECTRIC

În mod normal celula fotoreceptoare are un potenţial de repaus rezultat al diferenţei dintre concentraţia potasiului intracelular şi cea a sodiului extracelular. Procesul fotochimic transformă potenţialul de repaus în potenţial de acţiune prin ieşirea ionului de K extracelular şi pătrunderea Na în celulă având ca rezultat o undă electrică, ce se transmite sub forma potenţialului de acţiune de la celula fotoreceptoare la celula ganglionară, prin intermediul

celulelor bipolare şi apoi prin filetele nervului optic pe căile ascendente până la cortexul occipital în ariile 17, 18 şi 19 Brodman.

La nivel cortical se declanşează percepţia vizuală prin informaţiile primite prin unda vizuala la cortexul occipital aflat în corelaţie cu ariile corticale vecine. Perceptul vizual final dat de sumarea conexiunilor corticale se retransmite către retină pentru receptarea imaginii vizuale.

Senzaţiile componente ale funcţiei vizuale sunt:

- senzaţia de lumină (simţul luminos) prin care se face o apreciere cantitativă a stimulului
- senzaţia de culoare (simţul cromatic) permite aprecierea calitativă a stimulului
- senzaţia de formă care permite distingerea contururilor şi cuprinde:
  - acuitatea vizuală – vederea centrală
  - câmpul vizual – vederea periferică

Simţul luminos

Retina este un receptor selectiv pentru radiaţiile electromagnetice ale spectrului vizibil având lungimile de undă cuprinse în intervalul 375nm-760nm.

Senzaţia de lumină este capacitatea analizorului vizual de a percepe şi diferenţia grade diferite de luminozitate. Pentru a fi percepuţi stimulii luminoşi trebuie să acţioneze asupra retinei minim 0,05 secunde, iar pentru a fi percepuţi separat între doi stimuli trebuie să treacă 1/15-1/20 secunde.

Pragul luminos absolut reprezintă cea mai mică cantitate de lumină ce poate fi percepută în obscur. Se determină cu adaptometru Goldman – Hartinger. Studiul adaptării celulelor fotoreceptoare arată o adaptare mai rapidă a conurilor ~5 minute şi o adaptare mai lentă a bastonaşelor 20-40minute .

Tulburarea simţului luminos se numeşte hesperanopie şi reprezintă o adaptare dificilă a ochiului în obscur ca rezultat al unui deficit calitativ şi cantitativ al bastonaşelor. Aceşti pacienţi au vederea normală ziua, dar nu se pot adapta la întuneric.

Hesperanopsia poate apare în:

- boli generale - diabet zaharat, boli renale, cardiace, hepatice, anemii, leucemii, poliglobulii, carenţe ale vitaminei A.
- boli oculare
  - congenitale: retinopatie pigmentară, miopie forte, maladia Stargardt
  - dobândite: degenerescenţe maculare legate de vârstă, decolare de retină, glaucom avansat, intoxicaţii.

Simţul cromatic

Vederea culorilor reprezintă posibilitatea retinei de a percepe diferite radiaţii electromagnetice (lungimi de undă) din spectru vizibil, cuprinse în intervalul 375nm-760nm. Lungimile de undă de la extremitatea inferioară a spectrului corespund culorii violet iar cele din jurul valorilor de 760nm culorii roşu. Succesiunea culorilor de la roşu la violet este aceeaşi cu aceea a curcubeului; roşu-oranj-galben-verde-albastru-indigo-violet.

Fiecărui stimul colorat i se descriu următorii parametrii:

- ***Tonalitatea*** este dată de lungimea de undă a stimulului colorat, fiecare tonalitate putând avea tonuri, nuanţe diferite fiecărui ton corespunzându-i o anumită lungime de undă.
- ***Luminozitatea*** este în raport cu cantitatea de alb conţinută de un stimul colorat.
- ***Saturaţia*** – puritatea colorimetrică, reprezintă cantitatea de radiaţii de aceeaşi lungime de undă conţinută de un stimul colorat.

Pentru orice culoare există o alta, în amestec cu care va rezulta senzaţia de alb; aceste culori sunt complementare (rosu-albastru-verzui, portocaliu-albastru).

Oricare culoare din natură se poate obţine amestecând trei culori - variind cantitatea, luminozitatea, saturaţia acestora - culori fundamentale.

Culorile fundamentale în vederea cromatică sunt roşu ,verde şi albastru.

Mecanismul vederii cromatice nu se cunoaşte cu exactitate.

Teoria cea mai acceptată este teoria tricromatica a lui Helmoltz.

Conform acesteia la baza vederii cromatice stau trei tipuri de pigment existente la nivelul celulelor senzoriale cu conuri, sensibil la trei culori:

- eritrolab pentru roşu;
- clorolab pentru verde;
- cianolab pentru albastru.

Fiecărei culori îi corespunde o anumită axă cromatică;

- roşu - axa protan;
- verde - axa deutan;
- verde - axa tritan.

Tulburările simţului cromatic se numesc discromatopsii.

Discromatopsiile pot fi – congenitale şi dobândite.

Discromatopsiile congenitale

Discromatopsiile congenitale se transmit genetic X-lincat fiind mai frecvente la sexul masculin (10/1-barbaţi/femei).

În funcţie de gradul de afectare a sensibilităţii cromatice şi de axa cromatică afectată pot exista:

ANOMALII (TRICROMAZII)-subiectul percepe toate culorile acuitatea vizuală normală, dar in axa afectată percepe culoarea numai atunci când aceasta este saturată (intensă).

- **Protanomalie** - subiectul percepe din tonurile de roşu numai roşu saturat
- **Deuteranomalie** - subiectul percepe numai verde saturat din tonurile de verde
- **Tritanomalie** - subiectul percepe doar albastru saturat din tonurile de albastru

ANOPII (DICROMAZII) - subiectul nu percepe una din culorile principale.

- **Protanopie** - subiectul nu percepe roşu (daltonism) asimilând roşu cu tonuri de gri închis
- **Deuteranopie** - subiectul nu percepe culoarea verde asimilând-o cu tonuri de gri deschis
- **Tritanopie** - subiectul nu percepe albastru

ACROMATOPSII - subiecţii nu percep nici o culoare, văd alb – negru şi au scăderi importante ale vederii prin afectarea severă a conurilor prezentând fotofobie, nistagmus.

Discromatopsiile dobândite

Survin în urma unor afecţiuni ale retinei sau nervului optic (în afecţiunile retinei apar tulburări în axul albastru - galben, iar în cele ale nervului optic în axul roşu - verde).

CROMATOPSII - perceperea colorată a unor stimuli pe care normalii îi văd albi (eritropsii- vede roşu în hemoragii vitreene discrete, gălbui - intoxicaţia cu digitalice)

AGNOZII CROMATICE; apar în leziuni ale cortexului cerebral atunci când subiectul nu poate recunoaşte culorile deşi segmentul de recepţie şi căile optice sunt indemne .

Examinarea simţului cromatic

Se poate face prin următoarele metode:

Metode de denumire - constau în prezentarea unor stimuli coloraţi de diferite tonuri pe care subiectul trebuie să-i recunoască. Se folosesc lanterne colorate prezentate la distanţă de 5 m. Metoda nu poate stabili tipul discromatopsiei , evidenţiind doar dicromatii, se

foloseşte la examene profesionale în randul celor care vor lucra cu semnale colorate servind la excluderea celor afectaţi .

Metode de egalizare cromatică folosesc dispozitive numite anomaloscoape. Anomaloscopul are la bază ecuaţia Rayleigh: Roşu+verde=galben.
Anomaloscopul Nagel permite subiectului să obţina culoarea galbenă prin combinarea culorilor roşu şi verde de diferite intensităţi. Prin această metodă se pot diagnostica protanomalii şi deuteranomalii. Aceştia vor folosi în ecuaţia Rayleigh tonuri de roşu şi verde foarte intense.

Metode pseudo-izocromatice

Folosesc seturi de planşe cu diferite semne, (Ishihara, Rabkin) constituite din puncte de aceeasi tonalitate , dar cu luminozitate şi saturaţie diferite, prezentate pe un fond format tot din puncte de aceeaşi saturaţie şi luminozitate cu semnele, dar de tonalitate diferită.
Dicromaţii de regulă identifică tonurile pe care nu le percep după diferenţele de luminozitate.
În cazul testelor pseudoizocromatice dicromaţii nu vor percepe anumite semne.
Bazându-se pe diferenţele de luminozitate, aceste teste necesită respectarea condiţiilor de iluminare.
Aceste seturi au planşe demonstrative pe care le percep toţi subiecţii, planşe la care anomalii şi anopii nu citesc semnele şi planşe pe care le citesc numai discromaţii.

Metode de discriminare cromatică

Constau în alegerea dintr-o mulţime de tonuri a culorilor aparţinând unei anumite axe cromatice şi ordonarea acestora după tonurile culorii respective. În trusa tonurilor există şi culori de confuzie (galben-brun , gri-brun).
Pacientului i se dă o axa, de exemplu roşu intens şi i se cere să ordoneze toate tonurile acestei culori pe care el le percepe. Protanopul nu percepe anumite tonuri de roşu dar le identifică cu tonalităţi închise de la capătul spectrului, şi va asocia la axa roşu, culori inchise; maro, verde închis .
Deuteranopul va asocia la verde tonuri deschise de confuzie (gri , grigălbui) pentru că el ştie că verdele nu este la capătul spectrului .
Cele mai utitilizate teste de discriminare cromatică sunt:

- Testul FARNWORTH 100 hue
- Testul FARNWORTH 15 hue

Simţul morfoscopic

Senzaţia de formă cuprinde două aspecte:

- vederea centrală determinată clinic prin măsurarea acuităţii vizuale
- vederea periferică exprimată prin câmpul vizual

Acuitatea vizuala reprezintă capacitatea ochiului de a distinge forma şi conturul obiectelor din spaţiu.

Examenul acuităţii vizuale deschide orice examen oftalmologic pentru a permite atât medicului cât şi pacientului să cunoască gradul vederii sale înaintea altor manevre diagnostice.

Valoarea normală a acuităţii vizuale exprimă o normalitate a refracţiei oculare, a transparenţei mediilor, a funcţiei retinei centrale şi a tuturor celorlalte segmente ale analizatorului vizual.

Retina vizuală participă diferit la fenomenul vederii:

- regiunea macular participă la vederea diurnă
- restul retinei vizuale participă la perceperea câmpului vizual şi a vederii nocturne

Aceste diferenţieri funcţionale corespund unei repartiţii diferenţiate a celulelor fotoreceptoare:

- celulele cu conuri asigură vederea diurna şi simţul cromatic, domină în regiunea maculară (5 grade) fiind singurul tip în foveolă (1grad 40"). Deşi domină regiunea maculară, 90 % din conuri sunt răspândite difuz în toată retina vizuală unde asigură câmpul vizual fotopic
- celulele cu bastonaşe asigură vederea scotopică (nocturnă), sunt distribuite difuz, lipsind total în foveolă.

Acuitatea vizuală normală este expresia funcţiei conurilor şi densităţii mari a acestora în foveolă, unde sunt exclusive, au modificări morfologice (faţă de cele extramaculare sunt mai efilate) şi o densitate maximă.

În absenţa funcţionalităţii conurilor acuitatea vizuală maximă pe care o pot dezvolta bastonaşele nu depăşeşte 1/10 şi este asigurată de retina eccentrica la 4 grade faţă de maculă.

Acuitatea vizuală se poate măsura pornind de la mai multe principii, fiecare din acestea având la bază unghiul vizual = unghiul sub care sunt percepute diferite detalii spaţiale.

- **minimum vizibil** - reprezintă cel mai mic stimul ce poate fi detectat pe un fond uniform; unghiul vizual depinde mult de contrastul stimul/fond şi măsoară acuitatea vizuală de detectare.
- **rezoluţia minimă** sau puterea de aliniere - reprezintă percepţia detaliilor spaţiale ce permit orientarea liniilor unor microgrilaje. Unghiul minim de rezoluţie depinde de contrast.
- **minimum separabil** - pentru ca doi stimuli din spaţiu să fie percepuţi separat ei trebuie să impresioneze două conuri retiniene separate de unul ce nu a fost impresionat, altfel imaginea celor doi stimuli va fuziona. Densitatea maximă a conurilor la nivelul foveolei explica rolul acesteia în determinarea acuităţii vizuale

Pentru masurarea clinică a AV se foloseşte principiul minimului separabil şi se consideră ca unghi vizual standard sau AV normală unghiul de 1 minut.

Acuitatea vizuală se măsoară pentru fiecare ochi în parte, în condiţii fotopice, diferit pentru distanţă şi pentru aproape prin confruntarea unor dispozitive numite optotipi.

În oftalmologie se consideră că razele de lumină reflectate de un obiect situat la o distanţă mai mare de 5 metri faţă de ochi au un traiect paralel (infinitul în oftalmologie se situează la 5 m de ochi).

Optotipul pentru vederea la distanţă va fi plasat la 5m în faţa pacientului.

Optotipul Snellen prezintă mai multe rânduri de caractere (semne, litere).

La capătul fiecarui rând este înscris un număr ex. 40 ,20, 10, 7,5, 5.

Acest număr reprezintă distanţa de la care detaliile morfoscopice ale fiecărui semn de pe rândul respectiv au unghiul vizual de 1 minut.

Pacientul va privi, cu fiecare ochi în parte, optotipul de la distanţa de 5 metri, citind semnele de sus în jos până la cel mai mic pe care îl percepe.

AV se va înregistra ca o fracţie având ca numărător distanţa la care se află pacientul faţă de optotip şi ca numitor distanţa de la care semnul respectiv are unghiul vizual de 1 minut.

Ex. dacă ochiul drept vede de la 5m numai semnele de pe rândul având înscris 30 se va scrie VOD = 5/30 (vederea ochiului drept = 5/30) aceasta însemnând că OD vede de la 5m cât vede un ochi cu vedere normală de la 30 m.

Când ochiul examinat nu vede de la 5m nici un semn al optotipului, apropiem progresiv pacientul de optotip până când citeşte cel mai mare semn şi înregistrăm AV ca raport dist. respectiva/dist cu unghiul vizual de 1 minut al semnului respectiv.

Ex. dacă OD vede semnul având trecut nr. 30 de la 2m, VOD = 2/30

Când ochiul examinat nu percepe nici un semn chiar dacă se apropie de optotip, se testează capacitatea de a număra degetele de la distanţa de 1m.

Dacă OD numără degetele se va scrie VOD=n.d.(numără degete)

Atunci când ochiul nu poate număra degetele , se testează capacitatea sa de a percepe mişcarea mâinii şi în caz afirmativ, ex, VOD=p.m.m. (percepe mişcarea mâinii)

La ochii care nu au p.m.m. se va testa percepţia luminii şi ex VOD=p. l. (percepe lumina) sau VOD=f.p.l. (fără percepţie luminoasă).

Pentru măsurarea AV pentru aproape se folosesc optotipi pentru aproape.

Există situaţii în care AV este 1 la distanţă dar este scazută la aproape - ex presbiopie, hipermetropie sau invers AV normală aproape dar scăzută la distanţă – miopie mică.

Acuitatea vizuală se va evalua pentru fiecare ochi în parte fără corecţie optică şi cu corecţie optică.

Simpla examinare a acuităţii vizuale ne poate ajuta să stabilim dacă o scădere a vederii are la bază un viciu de refracţie sau alte cauze.

Pentru aceasta se va stabili AV fără corecţie şi apoi ochiul examinat va privi optotipul printr-o fantă punctiformă (**punct stenopeic**). Dacă AV se îmbunătăţeşte atunci când ochiul priveşte prin punctul stenopeic diferenţa de vedere se datorează unui viciu de refracţie.

Explicaţia: punctul stenopeic forţează razele incidente să treacă prin centrul dioptrului ocular, iar într-un sistem optic razele care trec prin centrul acestuia nu sunt deviate, deci nu sunt afectate de refracţia sistemului respectiv.

De fiecare dată se va menţiona şi acuitatea vizuală obţinută cu punctul stenopeic.

Metode obiective de evaluare AV

Masurarea AV este un test subiectiv, pacientul evocând ceea ce vede. În cazul în care fie se urmăreşte o măsurare obiectivă, fie pacientul nu poate evoca ceea ce vede, se folosesc metode obiective de evaluare a AV:

- ***metoda privirii preferenţiale***, folosită la sugari cărora li se vor prezenta obiecte luminoase a caror dimensiune prezentată la o distanţă dată se poate aprecia ca o AV aproximativă când ochiul examinat fixează obiectul.
- ***nistagmusul optochinetic***; dacă un ochi fixează un stimul aflat în mişcare, ochiul va urmări stimulul până ce acesta iese din câmpul privirii sale, şi va avea o revenire bruscă în poziţie primară - acesta fiind nistagmusul optochinetic. În acest caz optotipii sunt nişte cilindrii având dungi verticale şi viteze de rotaţie corelate cu anumite AV. Apariţia nistagmusului înseamnă perceperea stimulului.
- ***electrofiziologie***
  - electroretinograma focală
  - potenţiale evocate vizuale testează căile vizuale ascendente la sugari şi copii mici când se bănuie afectarea acestora. AV a nou născutului este de aprox. 1/20 ajungând la 1 la vârsta de 2-3 ani. Această evoluţie a AV se datorează maturării funcţionale incomplete a fotoreceptorilor şi mielinizării incomplete a căilor optice ascendente.

Sensibilitatea de contrast

Există o serie de afecţiuni (neuropatiile optice) sau procedee chirurgicale (chirurgie refractivă) care determină afectări subtile ale vederii. Aceste modificări nu pot fi detectate prin măsurarea AV.

Optotipii au caractere negru pe alb realizând un contrast maxim. În realitate nu totul este negru pe alb şi un ochi cu AV = 1 poate avea unele dificultăţi în a percepe stimuli sub unghi vizual de ~ 1 minut la contraste mici. Pentru o mai amănunţită evaluare a funcţiei vizuale utilă şi în aprecierea rezultatelor unor procedee chirurgicale moderne, se foloseşte testarea sensibilităţii de contrast. Aceasta se realizează folosind optotipi:

- sub forma unor grilaje cu o anumită frecvenţă spaţială şi contrast (Visteel)

- litere de aceeaşi dimensiune, dar contraste diferite (Pelli-Robson)
- care permit aprecierea celui mai mic contrast la care ochiul mai poate avea acuitatea vizuală maximă.

Câmpul vizual

Retina nu are o uniformitate funcţională. Regiunea maculară este răspunzatoare de acuitatea vizuală, iar restul retinei vizuale (cea preecuatorială este retina oarbă) intervine în alte manifestări ale vederii, cum ar fi vederea crepusculară şi nocturnă, percepţia unor traiectorii ale unor stimuli aflaţi în mişcare ori în percepţia câmpului vizual.

Câmpul vizual reprezintă aria pe care ochiul o percepe simultan cu fixaţia. În interiorul acestei arii ochiul are o sensibilitate diferită, datorita faptului că funcţionalitatea retinei este diferită.

Limitele unui câmp vizual normal sunt urmatoarele: superior 50 grd. nazal 50 grd. inferior 70 grd şi temporal 90 grd.

Pata oarbă se situează la 10-20 grd temporal de fixaţie şi corespunde papilei, lipsită de celule senzoriale

Orice exprimare grafică a CV are un punct central ce corespunde fixaţiei (maculei) şi mai multe cercuri concentrice, numite cercuri de eccentricitate, situate la intervale egale de 10 grd. unul de celalalt.

Harta câmpului vizual mai are şi meridiane dispuse din 15 în 15 grd. ce permit o localizare mai precisă a modificarilor înregistrate.

Pata oarbă se situeaza la 15 eccenticitate pe meridianul 180 grd.

Perimetria poate depista modificări ale câmpului vizual.

Pentru a testa sensibilitatea retinei în diferite zone ale sale folosim stimuli de intensitate mică pentru a depista modificările discrete (zone ale retinei care au fost afectate parţial) şi stimuli de intensitate mare pentru zone retiniene cu funcţionalitate redusă.

Pe masură ce luminozitatea şi mărimea stimulului scad zona în care acesta va fi perceput va fi din ce în ce mai mică, inregistrându-se zone ale perimetriei ce corespund unor porţiuni ale retinei cu sensibilitate egală numite **izoptere**.

Scotoamele reprezintă zone ale CV în care un anumit stimul nu este perceput, înconjurate de zone în care acesta se percepe.

Dacă scotomul apare la toţi stimulii este **scotom absolut**, iar dacă apare la stimuli de intensitate ori dimensiune mică şi dispare la stimuli mari ca intensitate ori dimensiune este **scotom relativ** şi arată că în zona de retină corespunzatoare vederea nu a fost afectată total.

În jurul unui scotom absolut se afla unul relativ care face tranziţia spre zona normală.

Oricare ar fi tipul de perimetrie folosit acesta testează diferenţa de luminozitate (sensibilitatea de lumină diferenţială) dintre un stimul şi un fond al perimetrului.

Tipuri de perimetrie

Perimetria este o metodă subiectivă de evaluare a CV, iar rezultatele acesteia trebuie să fie reproductibile pentru a putea să comparăm valorile obţinute prin repetarea în timp a investigaţiei. De aceea s-au perfecţionat continuu metodele de perimetrie în vederea unei standardizări a acesteia şi a eliminării pe cât posibil a aspectelor subiective, persistente încă la tehnicile actuale.

Perimetria cinetică permite o apreciere a câmpului vizual folosind stimuli de anumite intensităţi şi dimensiuni alese prezentate pe o cupolă hemisferică în timp ce ochiul fixează centrul acesteia, care corespunde fixaţiei sau maculei.

Cupola hemisferică are o anumita iluminare de fond. Stimulul se deplasează cu viteză constantă din periferie spre centru (dirijat manual de către examinator - perimetrie manuală)

pe diferite meridiane şi pacientul evocă punctele în care acesta este perceput, acestea fiind înregistrate pe harta de perimetrie.

Prin unirea punctelor obţinute cu acelaşi stimul se obţine izopterul stimulului respectiv. Utilizând diferiţi stimuli obţinem mai multe izoptere. Metoda este folosită de perimetre Goldman.

Dezavantajele acestor perimetre manuale sunt:

- au reproductibilitate mică
- investigaţia ia mult timp
- nu controlează bine fixaţia
- pot scăpa unele scotoame relative,
- nu apreciază panta scotoamelor

Perimetria statică reprezintă baza celor mai moderne perimetre şi masoară senzitivitatea retinei în anumite arii prestabilite ale acesteia, prin prezentarea unor stimuli imobili cu luminozitate variabilă situaţi în poziţii fixe. Aceste perimetre sunt computerizate, depăşesc toate inconvenientele perimetriei manuale cinetice, prezentarea stimulilor este aleatorie şi impredictibilă permiţând un bun control al fixaţiei, prezintă programe diferite pentru diferite forme de glaucoma: incipient, avansat, supect etc. şi prin stocarea datelor pot aprecia evoluţia bolii.

Valoarea diagnostică a perimetriei

Examinarea câmpului vizual este foarte utila în:

Afecţiuni retiniene:

- retinopatia pigmentară - câmpul vizual este tubular
- în maculopatii - scotom central
- în cicatrici sau alte patologii retiniene focale - scotoame corespunzând zonei afectate

Afectiuni ale papilei

- în papilite scotom central
- în neuropatii optice ischemice anterioare deficite ale CV separate de linia orizontala – deficite altitudinale

Afecţiuni neurologice cu lezarea căilor optice pre sau post chiasmatice determină modificări sistematizate ale CV; acestea constau în dispariţia unei jumătăţi a CV separate de linia verticală numite **hemianopsii.**

- **hemianopsie homonimă** - este indiciu al unor leziuni ce afectează o cale optica în spatele chiasmei optice
- **hemianopsie heteronima** - indică leziuni prechiasmatice
- **cuadranopsii omonime** (amputarea unui sfert din câmpul vizual bilateral) -afectarea căilor optice înalte (radiaţiile optice)

Modificări campimetrice în glaucom

Campimetria este o metodă foarte utilă atât în diagnosticul bolii, cât mai ales în aprecierea progresiei bolii.

Modificări precoce ale CV în glaucom:

- o **constricţie generalizată** a tuturor izopterelor determinată de o pierdere difuză a fibrelor ganglionare
- **lărgirea petei oarbe**
- dar aceaste modificări nu sunt specifice glaucomului aparanad şi în cazul pupilelor miotice, vicii de refracţie, modificări cristaliniene.

Zona cea mai **vulnerabilă** a retinei la primele manifestări ale bolii este **retina inferotemporală,** iar manifestările iniţiale ale CV vor apare în **zona superonazală la 10-20 grade de fixaţie**.

Modificările precoce specifice sunt :

- **-scotomul paracentral relativ** situat la 10 grade în jurul punctului de fixatie.
- **-scotomul arcuat Bjerrum** apare într-o zona din câmpul superior cuprinsă între 10-20 grade faţă de fixaţie.
- **-treapta nazală Roenne** – un decalaj al limitelor hemicâmpului superior şi inferior în partea nazală a acestuia datorat rafeului median ce desparte retina superioara de cea inferioara cât şi faptului că retina inferioară este mai vulnerabilă la modificările glaucomatoase decât cea superioară.

Modificări tardive ale CV în glaucom

Zonele retiniene cele mai **rezistente sunt regiunea macular şi superonazală**. În stadiile finale ale bolii după extinderea şi fuziunea scotoamelor mai poate persista - o **insulă centrală** (ce pemite o buna acuitate vizuala şi pacientul neavizat înca nu se adresează medicului) şi o insulă **temporală inferioara** (corespunzătoare retinei supero-nazale).Ulterior va dispare şi insula centrală – acum pacientul realizează scăderea vederii, rămânând o insulă temporală. În această fază a bolii acuitatea vizuală a scăzut mult <1/20 , si in mod ireversibil , pacientul mai vede doar obiectele prezentate în câmpul său temporal inferior

TESTE:

1.Acuitatea vizuală normală presupune:
- a.medii oculare transparente
- b.tensiune oculară normală
- c.funcţie normală a întregii retine

2.Scăderea acuităţii vizuale apare în :
- a.tulburări de simţ cromatic
- b.ametropii
- c.glaucom cronic incipient
- d.cataractă

3.Scăderea acuităţii vizuale apare în :
- a.faza iniţială a glaucomului cronic
- b.decolare de retină
- c.glaucom avansat
- d.cataractă avansată

4.Acuitatea vizuala scazuta este prezenta in:
- a.vicii de refractie mari
- b.glaucomul primar cu unghi deschis (GPUD) avansat
- c.leziuni ale retinei
- d.afecţiuni maculare

5.Atunci cand acuitatea vizuală este scăzută sunt posibile:
- a.leziuni maculare
- b.leziuni severe ale nervului optic
- c.ambliopie

6.Acuitatea vizuală normală depinde de:
- a.vârsta pacientului
- b.sex
- c.conurile foveolare

7.Spectrul vizibil al radiaţiilor este cuprins în intervalul:
- a.220nm-760nm
- b.375nm-760nm
- c.375nm-88onm

8.Radiaţiile cu lungimi < 380 nm sunt filtrate de:
- a.retină
- b.cornee
- c.vitros

9.Rodopsina este pigmentul vizual prezent în:
- a.epiteliul pigmentar retinian
- b.conuri
- c.bastonaşe

10.Acuitatea vizuală este normală aproape şi scazută la distanţă în :
- a.hipermetropie
- b.presbiopie
- c.miopie mică şi medie

11.Acuitatea vizuală scade la distanţă şi este normală aproape în:
- a.miopie mică şi medie
- b.hipermetropie
- c.cataractă incipientă

12.Scăderea acuităţii vizuale la distanţă apare în:
- a.GPUD incipient
- b.presbiopie
- c.astigmatism miopic simplu

13.Acuitatea vizuală la aproape nu scade în :
- a.miopie mică
- b.presbiopie
- c.hipermetropie

14.Protanomalul nu percepe:
- a.albastru
- b.anumite tonuri de verde
- c.anumite tonuri de roşu

15.Acuitatea vizuală normală are unghiul vizual de:
- a.1 grad
- b.1 minut
- c.10 minute

16.Acuitatea vizuală normală este data de:
- a.retina foveală
- b.bastonaşele din regiunea maculară
- c.aspectul morfologic al conurilor maculare

17.Acuitatea vizuală maximă este :
a.scotopică
b.fotopică
c.depinde de conurile paramaculare

18.Senzitivitatea de contrast este utilă pentru a evalua :
a.funcţia retinei periferice
b.leziuni incipiente ale NO
c.vederea când AV deşi normală nu explică tulburările vizuale ale pacientului
d.rezultatele unor tehnici chirurgicale moderne

19.Examenul câmpului vizual ajută la aprecierea funcţiei :
a. maculei
b.retinei periferice
c.nervului optic

2o.Acuitatea vizuală scăzută, este normală cu punct stenopeic dacă există:
a.glaucom acut
b.cataractă incipientă miopie mică
c.hipermetropie
d.astigmatism
e.ambliopie

21.Acuitatea vizuală scazută nu se ameliorează cu punct stenopeic dacă există:
a.astigmatism miopic
b.astigmatism hipermetropic
c.cataractă
d.glaucom acut
e.leziuni maculare

22.În miopie acuitatea vizuală:
a.scade la distanţă
b.scade aproape
c.nu este influenţată cu punctul stenopeic

23.Deuteranomalul prezintă:
a.scăderea acuităţii vizuale
b.nu percepe roşu
c.nu percepe anumite tonuri de verde

24.Tritanomalul poate percepe :
a.toate culorile saturate
b.numai albastru intens
c.numai roşu intens

25.Protanomalia prezintă:
a.scăderea vederii
b.transmitere genetică
c.nu percepe toate tonurile de roşu
d.nu percepe toate tonurile de verde

26.Pacientul protanop nu percepe:
a.tonuri şterse de roşu
b.culoarea verde
c.culoarea albastră

27.În leziuni corioretiniene poate apare :
a.discromatopsie în ax roşu - verde
b.discromatopsie în ax albastru - galben
c.acromazie

28.În tritanopie nu se percep:
a.culoarea roşie
b tonuri de albastru
c.culoarea verde

29.În neuropatii optice simţul cromatic :
a.nu este afectat
b.apar discromatopsii în ax albastru-galben
c.apar discromatopsii în ax roşu - verde

30.Câmpul vizual reprezintă expresia funcţională a:
a.retinei foveolare
b.retinei extrafoveolare
c.maculei
d.papilei

31.Hemianopsia omonimă semnifică:
a.leziuni prechiasmatice
b.leziuni retrochiasmatice
c.leziuni ale nervului optic

32.Hemianopsia heteronimă semnifică:
a.leziuni retrochiasmatice
b.leziuni ale radiaţiilor optice
c.leziuni prechiasmatice

33.Zona cea mai vulnerabilă a CV la primele manifestari în glaucomul primar cu unghi deschis este:
a.centrul fixației
b.câmpul periferic
c.10-20 grade

34.Cuadranopsia semnifică:
a.leziuni prechiasmatice
b.leziuni ale căilor optice înalte (radiații optice)
c.leziuni ale nervului optic

35.Izopterul semnifică:
a.scăderea sensibilității retiniene
b.o zonă retiniană cu aceeaşi sensibilitate luminoasă diferențială
c .limitele unui scotom

36.În GPUD câmpul vizual este necesar pentru:
a.stabilirea diagnosticului
b.urmărirea evoluției bolii
c.stabilirea stadiului bolii

37.Ultima zonă a CV afectată în GPUD este:
a.fixația
b.zona paracentrală
c.nazală
d.temporală

38.În GPUD apar urmatoarele modificări ale câmpului vizual:
a.scotoame în aria 10-20 grade
b.scotoame centrale
c.scotoame arcuate
d.lărgirea petei oarbe
e.insula temporală

39.Următoarele modificări ale câmpului vizual nu se întâlnesc în GPUD:
a.scotom central
b.scotom arcuat
c.lărgirea petei oarbe
d.cuadranopsie
e.deficit altitudinal

40.Care din următoarele aspecte ale CV apar în glaucomul incipient:
a.lărgirea petei oarbe
b.scotoame în zona 10-20 grade superioare
c.insula temporală
d.pierderea fixației

RĂSPUNSURI:

1. ab
2. bd
3. bcd
4. abcd
5. abc
6. c
7. b
8. b
9. c
10. c
11. a
12. c
13. a
14. c
15. b
16. ac
17. b
18. bcd
19. bc
20. d
21. cde
22. a
23. c
24. b
25. bc
26. a
27. b
28. b
29. c
30. b
31. b
32. c
33. c
34. b
35. b
36. abc
37. c
38. acde
39. de
40. ab

REFRACȚIA OCULARĂ

Globul ocular este un mediu refringent cu o refringență totală de 60 dioptrii.

Mediile refringente sunt:

- Corneea: 45 dioptrii
- Umorul apos
- Cristalinul: 15 dioptrii
- Corpul vitros

Dintre aceste medii, numai cristalinul își poate schimba puterea de refracție în funcție de obiectul privit, mărindu-și curbura în procesul fiziologic de acomodație, prin intervenția mușchiului ciliar pentru vederea de aproape.

Modificările pe care mediile și suprafețele refringente ale ochiului le imprimă unei raze de lumină constituie starea de refracție oculară.

În funcție de intervenția acomodației, refracția oculară este:

- Statică, când curburile cristalinului rămân neschimbate, acomodația nu intervine, ochiul fiind în repaus acomodativ.
- Dinamică, când, sub influența acomodației, cristalinul își modifică curbura fețelor sale.

REFRACȚIA STATICĂ

Normală – **Emetropie** – când focarul principal al razelor care vin de la infinit se formează pe retină, dând naștere unei imagini clare, reale.

Anormală **– Ametropie** – Vicii de refracție – când focarul principal al razelor care vin de la infinit se formează în afara retinei:

- **Ametropii sferice**, în care refracția dioptrului ocular este aceeași pe toate meridianele:
  - ✶ ***Hipermetropie***, când focarul principal al razelor care vin de la infinit este situat înapoia retinei; se corectează, cu lentile convergente (convexe, +)
  - ✶ ***Miopie***, când focarul principal al razelor venite de la infinit este situat înaintea retinei; se corectează cu lentile divergente (concave, –)
- **Ametropii asferice** – Afocale – ***Astigmatism***, în care razele luminoase paralele nu se unesc într-un punct sau focar determinat, ci în linii focale, pentru că nu există aceeași refracție în toate meridianele dioptrului ocular. Corecția optică a astigmatismului se face cu lentile cilindrice, care au un singur meridian activ (notat pe lentilă) și care, în corecția optică, se așază perpendicular pe meridianul astigmat.

Tulburările refracției statice

Hipermetropia

Hipermetropia este un viciu de refracție în care focarul razelor venite de la infinit se formează înapoia retinei. Imaginea poate fi adusă pe retină numai prin efort acomodativ.

Hipermetropul în stare de repaus acomodativ nu vede bine nici aproape, nici la distanță. Pentru a vedea el folosește acomodația.

Hipermetropia poate fi dată de:

- Ax antero-posterior mai scurt – hipermetropie axială, constituțională
- Indice de refracție al mediilor oculare mai scăzut – afakie.
- Curbură mai redusă a suprafețelor refringente – corneea plana.

După gradul ei, hipermetropia poate fi:

- Mică, până la 3 d
- Medie, 3-6 d
- Mare, peste 6 d

După raportul cu acomodația, hipermetropia este:

- Manifestă – care nu poate fi compensată de acomodație. Hipermetropia manifestă este prezentă la adulți și bătrâni.
- Latentă – compensată de acomodație. Hipermetropia latentă este prezentă la copil.
- Totală – care reprezintă suma dintre hipermetropia manifestă și latentă, și care se obține prin paralizia acomodației.

Există un paralelism fiziologic între acomodație și convergență. Hipermetropul, folosind în exces acomodația, folosește în exces convergența; la hipermetrop se poate produce strabism convergent însoțit sau nu de ambliopie funcțională. Strabismul și ambliopia trebuie tratate la vârsta de 3-7 ani.

Ochiul hipermetrop, de dimensiuni mici, rezistent nu predispune la complicații, dar poate prezenta pseudopapilita hipermetropică, iar la persoane de sex feminin, după 40 de ani, poate favoriza dezvoltarea atacului acut de glaucom.

Hipermetropul face prezbiopie mai devreme, iar valoarea prezbiopiei se sumează cu valoarea hipermetropiei.

Tratamentul hipermetropiei

Corecția hipermetropiei se face cu lentile sferice, convexe, convergente (+), pentru aproape și pentru distanță, prescriindu-se lentila cea mai puternică cu care pacientul vede bine, pentru a relaxa acomodația. Această corecție este foarte importantă în primii 4 ani de viață pentru a preveni tulburările echilibrului oculomotor și consecințele lor.

Există mai multe posibilități de corecție a hipermetropiei în funcție de numărul de dioptrii, de vârsta pacientului, putându-se face corecție optică cu lentile aeriene, cu lentile de contact, sau corecție chirurgicală.

La copilul mic trebuie determinată hipermetropia totală după cicloplegie.

Corecția optică cu lentile aeriene

- Hipermetropia asimptomatică la copii sub 7 ani trebuie corectată numai după refracție cicloplegică mai mare de +2d.
- La copilul sub 4 ani cu strabism se face corecție optică totală.
- La copilul peste 4 ani se prescriu lentila convergentă maximă care oferă o acuitate vizuală maximă.
- La tânăr și adult se prescrie corecția optică subiectivă cu cea mai mare lentilă convergentă, după determinarea obiectivă a refracției cicloplegice.
- După 40 de ani, hipermetropia totală se sumează cu valoarea prezbiopiei.

Corecția chirurgicală a hipermetropiei se poate realiza cu ajutorul laserului cu excimeri sau a implantelor refractive.

- Hipermetropiile până la +3,5 d pot beneficia de tehnica LASIK – laser in situ keratomileusis
- Hipermetropiile mai mari de +3,5 d, dar mai mici de +5 d, pot beneficia de tehnica LASEK – laser epitelial in situ keratomileusis – sau de implante refractive, în funcție de grosimea corneei
- Hipermetropiile de peste +5 d pot fi corectate cu ajutorul implantelor refractive

Miopia

Este starea de refracție oculară în care razele ce vin de la infinit își formează focarul înaintea retinei, formând pe retină o imagine neclară.

Miopia, prezentă doar în mod excepțional de la naștere, poate avea caracter progresiv și se poate însoți de complicații grave, cu alterarea membranelor oculare.

Miopia este:

- Miopie axială – axul ocular antero-posterior este mai lung decât normal.

- Miopia de indice refractiv – indicele de refringență al mediilor oculare este crescut; apare în cataracta nucleară sau la debutul cataractelor subcapsulare anterioară sau posterioară.
- Miopia de curbură – prin mărirea curburii suprafețelor refringente în cheratocon.

În raport cu lungimea axului antero-posterior, miopia este:

- Mică – până la -3 d.
- Medie – între 3-6 d.
- Forte – peste -6 d.
- Fortissimă – peste -10 d.

După modul de evoluție, miopia este:

- Miopia benignă, miopia simplă – apare în jurul vârstei de 6-7 ani, se dezvoltă în perioada școlarității, având o evoluție progresivă până în jurul vârstei de 20 de ani când devine staționară. Ea nu depășește 6-7 d și nu se însoțește de complicații oculare. Are un caracter slab evolutiv, putând fi de natură ereditară sau generată de condiții de muncă necorespunzătoare (iluminare insuficientă, poziție vicioasă a capului și corpului, munci migăloase excesiv de aproape)
- Miopia malignă, miopia degenerativă – evoluează progresiv, putând atinge valori de -20 – -40 d. și poate fi însoțită de leziuni intraoculare de tip coroidoză miopică. Coroidoza miopică este un proces degenerativ situat la nivelul polului posterior, produs prin alungirea continuă a axului antero-posterior al ochiului. Fundul de ochi devine palid, depigmentat, cu zone de migrații pigmentare; nervul optic este deviat nazal; coroida se atrofiază datorită distensiei, iar în jurul papilei nervului optic se formează un conus miopic (dezinserția inelului coroidian în jurul inelului scleral) sau o coroidită atrofică circumpapilară, prin care sclera este vizibilă la examenul oftalmoscopic. Regiunea maculară poate fi sediul unui proces atrofic cu proliferări pigmentare. Pot apare rupturi vasculare care generează hemoragii și tulburări vitreene.

Prognosticul miopiei este variat în funcție de ritmul de creștere a ametropiei, eforturile oculare și fizice. Apariția leziunilor degenerative corioretiniene, chiar când gradul miopiei este relativ redus, modifică prognosticul miopiei.

Complicațiile miopiei sunt localizate la nivelul polului posterior, la nivelul zonelor de fixare a retinei la coroidă, scleră: discul papilar, periferia retinei – ora serrata, macula.

Complicațiile miopiei sunt:

- Dezlipirea de retină – întâlnită într-un procent variabil în miopie, mai ales în ochiul miop cu procese degenerative retiniene periferice. Profilaxia dezlipirii de retină se poate face prin examinarea sistematică, periodică a miopilor pentru evidențierea leziunilor degenerative corioretiniene din vecinătatea orei serrata și aplicarea tratamentului fotocoagulator laser.
- Conus miopic, coroidoză miopică – subțierea retinei și coroidei în vecinătatea papilei nervului optic
- Pata Fuchs – este o leziune degenerativă cu impregnare pigmentară la nivel macular, apare în miopiile mari bilaterale, mai frecvent după vârsta de 60 de ani.
- Leziuni vitreene – degenerescența macrofibrilară a vitrosului, decolare posterioară de vitros, lichefierea vitrosului
- Hemoftalmus (sânge în vitros)
- Cataractă miopigenă, probabil prin tulburări nutritive ale cristalinului

Ochiul miop nu vede la distanță. Pentru a vedea clar, miopul îngustează fanta palpebrală. Pentru a vedea clar, miopul trebuie să apropie lucrurile de ochi, de aici rezultând necesitatea unei suprautilizări a convergenței cu slăbirea convergenței Miopul are astenopie musculară,

care constă în slăbirea convergenței care produce o deviație în afară a unui ochi, cu instalarea unui strabism divergent, și dispariția vederii binoculare.

Tratamentul miopiei

Corecția optică a miopiei se face cu lentile sferice divergente, concave (-), prescriindu-se cea mică valoare dioptrică cu care pacientul vede, pentru a nu transforma ochiul miop într-unul hipermetrop.

Corecția miopiei simple poate fi optică, cu lentile aeriene sau cu lentile de contact, și corecție chirurgicală.

La copii și la tineri se prescriu aceleași lentile pentru aproape și pentru distanță, optând pentru lentila cea mai slabă care dă o vedere normală.

La adulții cu miopii mari se preferă corecția parțială: pentru distanță se prescrie corecție totală, iar pentru aproape, se prescrie o lentilă mai slabă, lăsând 3 dioptrii necorectate.

Copiilor miopi li se va impune o ținută corectă în bănci, iluminare corectă și, pe cât posibil, limitarea eforturilor oculare.

Corecția miopiei cu lentile de contact elimină micșorarea imaginilor, a efectului prismatic și a aberațiilor de sfericitate.

Corecția chirurgicală a miopiei se poate face prin folosirea laserului cu excimeri sau a implantelor refractive.

- Laserul cu excimeri permite tratamentul miopiilor prin 2 metode:
  - LASIK – laser in situ keratomileusis – este indicat pacienților după 18 ani, cu valori dioptrice până la -7 d, cu grosime a corneei peste 530-570 microni (stroma corneei se subțiază cu ~13 microni pentru fiecare dioptrie).
  - LASEK – laser epithelial in situ keratomileusis – este indicat pacienților peste 18 ani, cu valori dioptrice mai mici de -11 d, sau cu valori dioptrice mai mici de -7 d, dacă corneea este mai subțire de 530 microni (tehnica LASEK tinde să înlocuiască tehnica LASIK, deoarece complicațiile sunt mai reduse; se creează un flap epitelial de 50 microni grosime prin aplicarea pe cornee a unui alcool 20% timp de 30 de secunde).
- Implantele refractive (de cameră anterioară sau posterioară) pot fi folosite pentru tratamentul chirurgical al miopiilor mai mari de -11 d, sau al miopiilor mai mici dacă grosimea corneei este sub 460 microni.
- Operația Fukala de extracție a cristalinului transparent în miopiile forte nu este indicată datorită riscului crescut de dezlipire de retină.

Tratamentul medicamentos se adresează patologiei corioretiniene induse de miopia degenerativă. Este necesar tratamentul afecțiunilor oculare asociate – decolare de retină, glaucom. Tratamentul cu miotice în glaucom este contraindicat din cauza scăderii acuității vizuale și a riscului de a induce rupturi retiniene periferice și dezlipire de retină.

Astigmatismul

Este o ametropie de curbură, în care există o diferență de refringență între meridianele principale ale corneei.

Există un astigmatism fiziologic (simplu, miopic, regulat) de până la 1 d (0,5 – 1 d), determinat de compresia pe care pleoapele, prin contracția orbicularului, o exercită pe cornee, și care este compensat prin acomodație.

Astigmatismul poate fi:

- Conform regulei, în care meridianul vertical are o curbură mai mare decât cel orizontal.
- Invers regulei, în care meridianul orizontal are o curbură mai mare decât cel vertical.

Astigmatismul este:

- Regulat – are aceeaşi refringenţă pe toate punctele unui meridian, însă meridiane diferite au refringenţă diferită.
- Neregulat – refringenţa variază în puncte diferite ale aceluiaşi meridian. Este mai rar şi este datorat leziunilor corneene cicatriciale sau cristaliniene (cataractă incipientă). Acuitatea vizuală este mult scăzută şi nu poate fi ameliorată prin corecţie optică.

În funcţie de refracţia meridianelor principale (vertical/orizontal sau oblice, perpendiculare între ele), astigmatismul este:

- Astigmatism simplu – este acela în care un meridian principal este emetrop, iar al doilea meridian principal, perpendicular pe primul, este miop sau hipermetrop. Corecţia optică a acestui tip de astigmatism se face cu ajutorul unei lentile cilindrice care, în corecţia optică, se aşază perpendicular pe meridianul astigmat. Lentila cilindrică este convergentă sau divergentă în funcţie de tipul de astigmatism simplu, hipermetropic sau miopic.

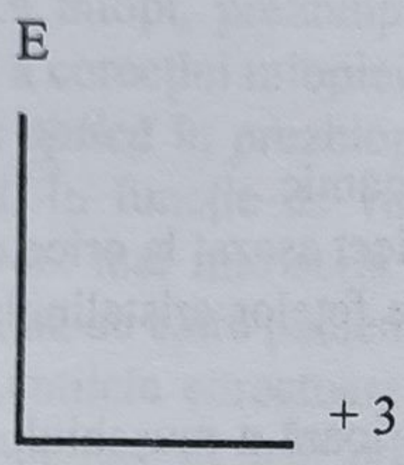

+3 d. cil. ax 90°

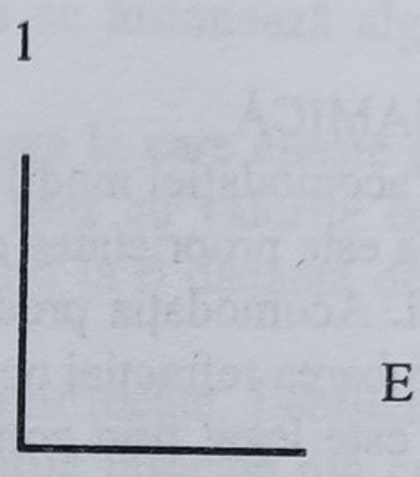

-1 d. cil. ax 0°

- Astigmatism compus – este acela în care ambele meridiane sunt hipermetroape sau mioape, diferenţa între meridianele principale fiind mai mare de 1 d. Corecţia optică a acestui tip de astigmatism compus se face teoretic cu 2 lentile cilindrice perpendiculare. Acest astigmatism poate fi însă transformat într-un viciu de refracţie sferic care va fi corectat cu o lentilă sferică şi un viciu de refracţie de tip astigmatism simplu, care va fi corectat cu lentile cilindrice. În acest fel, pacientul primeşte o corecţie optică cu o lentilă combinată sferocilindrică.

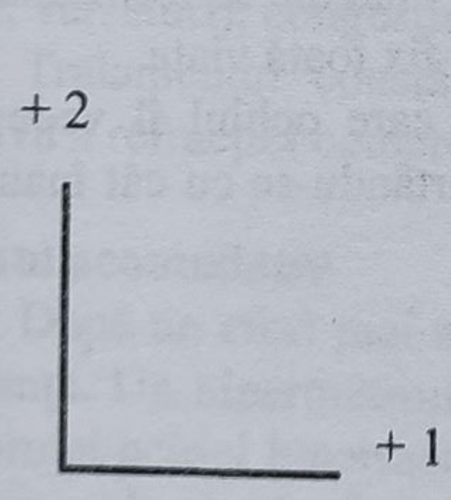

+2 d. cil. ax 0° ÷ +1 d. cil. ax 90°
+1 d. sf. ÷ +1 d. cil. ax 0°

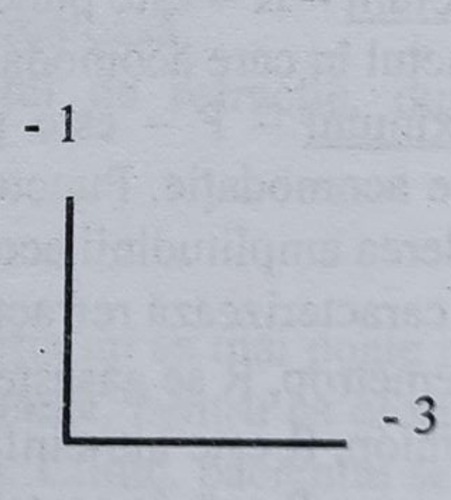

-1 d. cil. ax 0° ÷ -3 d. cil. ax 90°
-1 d. sf. ÷ -2 d. cil. ax 90°

- Astigmatism mixt – în care unul din meridiane este miop, iar celălalt este hipermetrop.

Un astigmat nu vede bine nici aproape, nici la distanţă, vede deformat şi are astenopie acomodativă. Astigmatismul nu este progresiv, iar ochiul astigmat nu prezintă leziuni organice.

Tratamentul astigmatismului

Tratamentul astigmatismului este reprezentat de corecţia optică sau chirurgicală.

Corecţia optică se face cu lentile cilindrice sau sferocilindrice aeriene sau cu lentile de contact torice:

- La copii se face corecţia totală a astigmatismului.
- La adulţi se încearcă corecţia totală a astigmatismului. Dacă pacientul nu o suportă, se scade puterea cilindrului (trebuie crescut însă echivalentul sferic) sau se roteşte axul cilindrului spre 90° sau 180°.

Corecţia chirurgicală a astigmatismului se face cu laser excimer, prin cele 2 metode LASIK/LASEK în funcţie de gradul astigmatismului. Tehnica LASIK poate corecta astigmatisme până la -3,5 d. Tehnica LASEK poate corecta astigmatisme până la -5 d. Corecţia astigmatismului hipermetrop dă rezultate mai bune prin tehnica LASEK dar până la +4,5 d.

Implantele refractive torice pot corecta astigmatisme cu valori mai mari sau astigmatisme care nu se pretează tratamentului laser datorită corneei cu grosime mică.

REFRACŢIA DINAMICĂ

Intervenţia acomodaţiei modifică refracţia oculară în sens dinamic.

Acomodaţia este proprietatea ochiului de a vedea clar un obiect aşezat la orice distanţă între infinit şi ochi. Acomodaţia produce modificări de curbură ale feţelor cristalinului, care au ca rezultat schimbarea refracţiei oculare.

Cristalinul este legat prin zonula lui Zinn de partea posterioară a muşchiului ciliar. Când ochiul priveşte la distanţă, acomodaţia este în repaus, zonula este întinsă iar cristalinul turtit.

Când obiectul se apropie de ochi, cristalinul se bombează prin relaxarea zonulei, dată de către contracţia muşchiului ciliar.

Odată cu bombarea cristalinului are loc şi o micşorare a pupilei. Această mioză este utilă pentru reducerea fenomenelor de aberaţie geometrică şi cromatică în cursul vederii de aproape, când cristalinul devine o lentilă groasă.

Acomodaţia este un act involuntar, bilateral şi este însoţită de o mişcare de convergenţă. La vederea de aproape intervin deci 3 fenomene: acomodaţie, mioză şi convergenţă.

Punct remotum – R – este punctul cel mai îndepărtat a cărui imagine se formează clar pe retină; este punctul în care acomodaţia este 0 şi, de aceea, rămâne fix toată viaţa.

Punct proximum – P – este punctul cel mai apropiat pe care ochiul îl vede clar folosind maxim de acomodaţie. Punctul P variază cu vârsta, îndepărtându-se cu cât înaintăm în vârstă prin scăderea amplitudinii acomodative.

Punctul R caracterizează refracţia statică:

- La ochiul emetrop, R se găseşte la infinit.
- La ochiul miop, R este între infinit şi ochi.
- La hipermetrop, R este în spatele ochiului, deci virtual.

Amplitudinea acomodaţiei reprezintă rezerva de refringenţă de care dispune un ochi şi este măsurată în dioptrii.

Amplitudinea acomodaţiei variază cu refracţia: este mai mică la miopi, care nu au nevoie de acomodaţie şi este mai mare la hipermetropi, care acomodează permanent, inclusiv pentru vederea la distanţă.

Amplitudinea acomodaţiei scade cu vârsta, din cauza scăderii fiziologice a elasticităţii cristalinului, respectând, după Donders, următoarea progresie:

Vârsta (ani)	10	20	30	40	45	50	60	70
Amplit. acomodației (dioptrii)	14	10	7,5	4,5	3,5	2,5	1	0

Tulburările fiziologice ale acomodaţiei

Prezbiopia

Prezbiopia este incapacitatea de a distinge clar la vederea de aproape la 25 de cm, la vârsta de 45 ani. Prezbiopia este tulburarea fiziologică a acomodației datorată scăderii elasticității cristalinului odată cu avansarea în vârstă. Dacă citim şi scriem la 25 cm, avem nevoie de 4 d pentru vederea de aproape. La vârsta de 45 de ani, la emetrop puterea de acomodare a cristalinului este 3,5 d. Deficitul acomodativ de + 0,5 d pentru vederea de aproape se corectează în această situație cu + 0,5 d. La vârsta de 70 de ani, când acomodația cristalinului este 0, pentru vederea de aproape un emetrop are nevoie de +4 d.

La hipermetrop, prezbiopia apare mai repede şi, în corecția optică, valoarea corecției hipermetropiei se însumează cu valoarea corecției prezbiopiei.

La miopi, prezbiopia se instalează mai târziu şi se însumează algebric cu valoarea negativă a corecției miopiei.

Corecția optică în prezbiopie se face în funcție de distanța la care citeşte şi la care lucrează pacientul. În funcție de vârstă, se prescriu lentilele cu plus cu valorile cele mai mici care clarifică cel mai mic scris al optotipului de aproape, ținut la o distanță de ochi considerată convenabilă de către pacient.

Lentilele corectoare pot fi unifocale, bifocale, multifocale. Lentilele progresive sunt mai avantajoase la acei prezbiopi care nu pot folosi lentile bifocale din cauza saltului care apare la privirea în jos.

Corecția chirurgicală a prez biopiei se poate face cu ajutorul laserului excimer – keratoplastia conductivă, implante intraoculare multifocale (în afakie).

Tulburările patologice ale acomodaţiei

Astenopia acomodativă (oboseala acomodației)

Se produce la hipermetropi, prin exces acomodativ. Simptomatic, pacientul acuză începetoşarea vederii, dedublarea conturului literelor, textul la apropiere devine lent indescifrabil. Astenopia poate fi însoțită de cefalee, dureri difuze în orbite, migrene (rar, grețuri, vărsături), congestie conjunctivală, blefarită eritematoasă.

Tratamentul constă în corecția optică a viciului de refracție, după determinarea obiectivă a refracției oculare.

Spasmul acomodativ

După un efort mai mare de acomodație, acomodația nu se mai poate relaxa la privirea la distanță. Un hipermetrop mic nu mai vede clar la distanță, pentru că efortul acomodativ a transformat ochiul hipermetrop în pseudomiopie spastică. Clinic, pacientul se comportă ca un miop, nu vede clar la distanță, iar la aproape, citeşte clar la o distanță mai mică decât normal. Simptomele sunt cele ale unei astenopii, dar mai accentuate. Punctul de plecare al unui spasm acomodativ este un viciu de refracție preexistent, de tip hipermetropie mică, astigmatism invers regulei sau astigmatism oblic.

Tratamentul constă în aplicarea unei soluții de atropină 1% care, prin paralizia muşchiului ciliar, face să dispară falsa miopie. Corecția optică se face cu lentile sferice convergente corespunzătoare valorii hipermetropiei, după determinarea obiectivă a refracției oculare cicloplegice.

Paralizia acomodației

Se caracterizează prin scăderea parțială sau totală a acomodației datorită parezei sau paraliziei mușchiului ciliar.

Simptomele unei paralizii a acomodației variază după refracția oculară:

- Emetropul prezintă deficit pentru lucrul de aproape unde trebuie să folosească acomodația.
- Hipermetropul nu vede bine nici la aproape, nici la distanță.
- Miopul este mai puțin influențat de paralizia acomodației, mai ales dacă miopia este mai mare de – 3-4 d.

Cauzele unei paralizii de acomodație pot fi: instilații cu atropină, midrum, neosinefrin; intoxicații (botulism); diabet; difterie; tabes; tumori cerebrale; paralizii de nerv III.

Tratamentul paraliziei de acomodație este etiologic. Când paralizia este definitivă, se prescrie o lentilă de +4 d pentru aproape (dacă ochiul este emetrop).

TESTE:

1. Mediile refringente ale ochiului sunt:
   a. cornee 45 d
   b. cornee 15 d
   c. cristalin 45 d
   d. cristalin 15 d

2. Globul ocular este un dioptru de:
   a. 15 d
   b. 45 d
   c. 60 d

3. Schimbarea puterii de refracţie în acomodaţie are loc la nivelul:
   a. corneei
   b. cristalinului
   c. corpului vitros

4. Acomodaţia este:
   a. schimbarea puterii de refracţie a cristalinului
   b. este dată de intervenţia muşchiului ciliar
   c. are loc la aproape
   d. este legată de vederea la distanţă

5. În funcţie de acomodaţie, refracţia oculară este:
   a. bazală
   b. statică
   c. dinamică

6. Ochiul emetrop este ochiul în care focarul principal al razelor care vin de la infinit se formează:
   a. pe retină
   b. în faţa retinei
   c. pe cornee
   d. în spatele retinei

7. Viciile de refracţie sferice sunt:
   a. astigmatism
   b. miopie
   c. hipermetropie

8. Ametropiile asferice sunt:
   a. Miopie
   b. emetropie
   c. astigmatism

9. În astigmatism există:
   a. aceeaşi refringenţă în toate meridianele
   b. refringenţe diferite pe 2 meridiane

10. Hipermetropia este un viciu de refracţie:
    a. sferic
    b. asferic
    c. se corectează cu lentile sferice

11. În hipermetropie, focarul razelor venite de la infinit se formează:
    a. pe retină
    b. în faţa retinei
    c. în spatele retinei

12. Hipermetropul:
    a. vede bine aproape
    b. nu vede bine aproape
    c. vede bine la distanţă
    d. nu vede bine la distanţă

13. Hipermetropul:
    a. foloseşte acomodaţia
    b. nu foloseşte acomodaţia
    c. face strabism convergent
    d. face strabism divergent

14. Hipermetropia este dată de:
    a. ax anteroposterior mai mic
    b. ax anteroposterior mai lung
    c. indice de refringenţă mai scăzut în afakie

15. Hipermetropia este dată de:
    a. curbura mai redusă a suprafeţelor refringente în corneea plana
    b. ax anteroposterior mai mic
    c. indice de refringenţă mai crescut

16. După raportul cu acomodaţia, hipermetropia este:
    a. latentă, compensată de acomodaţie
    b. latentă, la copilul mic
    c. latentă, necompensată de acomodaţie
    d. latentă, la adult

17. După raportul cu acomodaţia, hipermetropia este:
    a. latentă
    b. manifestă
    c. totală

18. După raportul cu acomodaţia, hipermetropia este:
    a. manifestă, la copil
    b. manifestă, la adult
    c. totală

19. Ochiul hipermetrop:
    a. foloseşte în exces acomodaţia
    b. nu foloseşte acomodaţia
    c. face strabism convergent
    d. nu face strabism

20. Ochiul hipermetrop poate avea:
    a. glaucom cu unghi închis la persoane cu determinare genetică
    b. nu se complică
    c. decolare de retină

21. Tratamentul hipermetropiei este:
    a. corecţie optică cu lentile aeriene
    b. corecţie optică cu lentile de contact
    c. tratament chirurgical

22. Corecţia optică cu lentile aeriene se face:
    a. fără cunoaşterea refracţiei cicloplegice
    b. cu cunoaşterea refracţiei cicloplegice
    c. la copilul sub 4 ani fără strabism
    d. la copilul sub 4 ani cu strabism

23. Hipermetropul necesită pentru corecţie optică:
    a. cea mai mică lentilă
    b. cea mai mare lentilă
    c. nu are nevoie de corecţie optică

24. După 40 de ani, hipermetropia:
    a. se sumează cu prezbiopia
    b. apare prezbiopia mai devreme
    c. nu este influenţată de prezbiopie

25. Corecţia chirurgicală a hipermetropiei se face cu:
    a. laser excimer tehnica LASIK
    b. tehnica LASEK
    c. implante refractive

26. LASIK este folosit în hipermetropii :
    a. până la +3,5 d
    b. mai mari de +3,5 d
    c. peste +5 d

27. LASEK este folosit în hipermetropii:
    a. până la +3,5 d
    b. mai mari de +3,5 d
    c. mai mici de ,5 d

28. Implantele refractive se folosesc în hipermetropii
    a. mai mici de +2 d
    b. mai mari de +5 d

29. Care din următoarele propoziţii privind hipermetropia este INEXACTĂ:
    a. razele paralele converg înapoia retinei
    b. axul anteroposterior al globului este alungit
    c. acuitatea vizuală la distanţă este bună
    d. corecţia se face cu lentile convergente

30. Hipermetropul:
    a. vede bine la distanţă
    b. nu vede de aproape
    c. nu vede la distanţă

d. vede de aproape

31. Hipermetropul:
   a. folosește în exces acomodația
   b. nu folosește acomodația
   c. folosește acomodația după 45 de ani

32. Hipermetropia se însoțește de:
   a. strabism divergent
   b. strabism convergent
   c. ambliopie funcțională

33. Corecția optică a unui hipermetrop se face cu:
   a. lentile sferice divergente
   b. lentile cilindrice convergente
   c. lentile sferice convergente
   d. lentile sferice în cea mai mare valoare

34. Copilul mic hipermetrop:
   a. nu primește corecție optică dacă are strabism convergent
   b. primește corecție optică dacă are strabism convergent
   c. primește corecție optică dacă are ambliopie

35. Miopia este un viciu de refracție:
   a. sferic
   b. asferic
   c. de ax
   d. de refringență
   e. de curbură

36. Miopia este dată de:
   a. ax anteroposterior mai lung
   b. ax anteroposterior mai scurt
   c. indice de refringență crescut în cataracta nucleară
   d. indice de refringență scăzut

37. Miopia este dată de:
   a. mărirea curburii suprafețelor refringente în cheratocon
   b. ax anteroposterior mai lung
   c. indice de refringență crescut în cataracta nucleară

38. Miopia simplă:
   a. apare la 6-7 ani
   b. devine staționară la 20 de ani
   c. nu depășește 6-7 d
   d. nu prezintă complicații oculare

39. Miopia degenerativă:
   a. evoluează progresiv
   b. poate atinge valori mari
   c. fundul de ochi prezintă zone de atrofie retiniană

40. Coroidoza miopică este:
   a. leziune degenerativă a fundului de ochi
   b. fundul de ochi prezintă zone de depigmentare
   c. fundul de ochi prezintă zone de atrofie retiniană

41. Complicațiile miopiei sunt:
   a. dezlipirea de retină
   b. conus miopic
   c. coroidoză miopică
   d. pata Fuchs

42. Complicațiile miopiei sunt:
   a. leziuni degenerative vitreene
   b. rupturi cu hemoragii ale vaselor corio-retiniene
   c. hemoftalmus
   d. cataractă

43. Ochiul miop:
   a. vede la distanță
   b. nu vede la distanță
   c. vede aproape
   d. nu vede aproape

44. Miopul are:
   a. astenopie musculară
   b. nu are astenopie musculară
   c. slăbirea convergenței
   d. slăbirea divergenței

45. Miopul are:
   a. strabism convergent
   b. strabism divergent
   c. ambliopie

46. Tratamentul miopiei este:
   a. corecție optică cu lentile aeriene
   b. corecție optică cu lentile de contact
   c. chirurgical

47. Miopul primeşte în corecţie optică:
   a. cea mai slabă lentilă
   b. cea mai puternică lentilă
   c. nu primeşte lentile

48. Lentilele de contact:
   a. elimină micşorarea imaginilor
   b. elimină efectul prismatic
   c. elimină aberațiile de sfericitate

49. Corecția chirurgicală a miopiei se face cu:
   a. laser excimer tehnica LASIK
   b. laser excimer tehnica LASEK
   c. implante refractive

50. În miopie, LASIK este indicat:
   a. după 18 ani
   b. miopii până la -7 d
   c. miopii până la -10 d
   d. grosimea corneei 530-570 microni

51. În miopie, LASEK este indicat:
   a. pacienți după 18 ani
   b. miopie mai mică de -11 d
   c. miopie mai mică de -7 d cu cornee peste 530 microni
   d. miopie mai mică de -7 d cu cornee mai subțire de 530 microni

52. Implantele refractive se folosesc în miopii:
   a. mai mari de -11 d
   b. mai mici de -11 d dar cu grosime corneeană mai mică de 460 microni

53. Corecția optică la miopi se face cu:
   a. lentile sferice divergente
   b. lentile sferice convergente
   c. lentila cu cea mai mică valoare dioptrică
   d. lentila cu cea mai mare valoare dioptrică

54. Corecția optică la un miop se face cu:
   a. cea mai mare lentilă pentru a relaxa acomodația
   b. cea mai mică lentilă pentru a nu transforma ochiul miop în hipermetrop
   c. în miopiile mici, la copii şi tineri, aceeaşi lentilă pentru aproape şi distanță

55. Care din următoarele propoziții privind miopia este INEXACTĂ:
   a. razele paralele converg în spatele retinei
   b. axul anteroposterior al globului este mai mic
   c. acuitatea vizuală la distanță este bună
   d. acuitatea vizuală la aproape este bună

56. Se poate face tratament chirurgical în:
   a. hipermetropie – operația Fukala
   b. miopie – operația Fukala
   c. laser excimer în cataractă
   d. implante refractive în hipermetropie

57. Ce ochelari primeşte un miop de 20 de ani de -3 d:
   a. -3 d cilindrice
   b. -3 d sferice
   c. +3 d sferice

58. Astigmatismul este:
   a. ametropie sferică
   b. ametropie asferică
   c. ametropie de curbură
   d. ametropie de refringență

59. Astigmatismul fiziologic este:
   a. -0,50 -1 d
   b. +0,50 - +1 d
   c. compensat de ochi

60. Astigmatism conform regulei este acela în care:
   a. meridianul vertical are curbură mai mare decât cel orizontal
   b. meridianul orizontal are curbură mai mare decât cel vertical

61. Astigmatism invers regulei este acela în care:
   a. meridianul orizontal are curbură mai mare decât cel vertical
   b. meridianul vertical are curbură mai mare decât cel orizontal

62. Astigmatismul simplu are:
   a. un ax miop, un ax emetrop
   b. un ax emetrop, un ax hipermetrop
   c. ambele axe mioape

63. Astigmatismul simplu se corectează cu:
   a. lentilă sferică
   b. lentilă cilindrică perpendiculară pe meridianul astigmat
   c. lentilă cilindrică paralelă cu meridianul astigmat

64. Astigmatismul compus are:
   a. un ax miop, un ax emetrop
   b. ambele axe hipermetroape, cu diferență de +1 d între ele
   c. ambele axe mioape, cu diferență de -1 d între ele

65. Un astigmatism $^{E}\llcorner_{+3}$ se corectează cu:
   a. +3 d cil ax 0°
   b. +3 d cil ax 90°
   c. +3 d sf

66. Un astigmatism $^{-1}\llcorner_{E}$ se corectează cu:
   a. -1 d sf
   b. -1 d cil ax 0°
   c. -1 d cil ax 90°

67. Un astigmatism compus $^{+3}\llcorner_{+2}$ se corectează cu:
   a. +3 d cil ax 0° ÷ +2 d cil ax 90°
   b. +2 d sf ÷ +1 d cil ax 0°
   c. +2 d sf ÷ +1 d cil ax 0°

68. Corecția optică a unui astigmatism se face cu:
   a. Lentilă sferică aeriană
   b. Lentilă cilindrică aeriană
   c. Lentilă sferocilindrică aeriană
   d. Lentilă de contact torică

69. Tehnica LASIK poate corecta astigmatisme până la:
   a. -2 d
   b. -3,5 d
   c. -5 d

70. Tehnica LASEK poate corecta astigmatisme până la:
   a. -3,5 d
   b. -5 d
   c. -7 d

71. Ce tip de astigmatism este $^{-2}\llcorner_{E}$:
   a. simplu miopic
   b. simplu hipermetropic
   c. compus

72. Ce tip de astigmatism este $^{E}\llcorner_{+1}$:
   a. simplu miopic
   b. simplu hipermetropic
   c. compus

73. Ce tip de astigmatism este $^{+2}\llcorner_{+1}$:
   a. compus hipermetropic
   b. simplu miopic
   c. compus

74. Ce tip de astigmatism este $^{-1}\llcorner_{+4}$:
   a. simplu
   b. compus
   c. mixt

75. Ce tip de astigmatism este $^{-1}\llcorner_{-3}$:
   a. simplu miopic

b. compus miopic
c. mixt

76. Prezbiopia este:
a. tulburare fiziologică a acomodației
b. tulburare patologică a acomodației
c. este evidentă clinic la emetropi la 45 de ani
d. este evidentă clinic la emetropi la 70 de ani

77. Prezbiopia se instalează:
a. precoce la hipermetrop
b. tardiv la hipermetrop
c. precoce la miop
d. tardiv la miop

78. La vederea de aproape intervin:
a. acomodația
b. mioza
c. midriaza
d. convergența

79. Punctul remotum (R) este:
a. punctul cel mai îndepărtat a cărui imagine se formează pe retină
b. punctul la care acomodația este zero
c. rămâne fix toată viața

80. Punctul proxim (P) este punctul cel mai apropiat pe care ochiul îl vede clar:
a. folosind acomodația
b. fără acomodație
c. variază cu vârsta

81. Miopia de ax se întâlneşte în:
a. ax anteroposterior mai lung
b. ax anteroposterior mai scurt
c. keratocon
d. debutul cataractei

82. Hipermetropia latentă:
a. este compensată de acomodație
b. nu este compensată de acomodație
c. este prezentă la copil
d. este prezentă la adult

83. Miopia de refringență este prezentă în:
a. ax anteroposterior mai mic
b. keratocon
c. debutul cataractei nucleare

84. Hipermetropia de refringență este prezentă în:
a. keratocon
b. afakie
c. cataractă

85. Ce ochelari de aproape primeşte un hipermetrop de +4 d la vârsta de 70 de ani:
a. +4 d
b. +6 d
c. +8 d

86. Ce ochelari de aproape primeşte un miop de -2 la vârsta de 45 de ani:
a. +0,5 d
b. -1,5 d
c. -2 d

87. Deficitul acomodativ la emetrop la 45 de ani este:
a. +0,5 d
b. +1 d
c. +2 d

88. Tulburările patologice ale acomodației sunt:
a. astenopia
b. spasmul
c. paralizia

89. Astenopia acomodativă se produce prin:
a. exces acomodativ la hipermetrop
b. exces acomodativ la miop
c. exces acomodativ la presbit

90. Simptomatic, astenopia acomodativă se manifestă prin:
a. cefalee
b. congestie conjunctivală
c. încetarea vederii

91. Spasmul acomodativ este:
   a. accentuarea unei astenopii
   b. hipermetropul se comportă ca un miop
   c. necesită corecție cu lentile convergente după examinarea refracției cicloplegice

92. Cauzele paraliziei de acomodație sunt:
   a. instilații cu atropină
   b. paralizie de nerv III
   c. diabet

RĂSPUNSURI:

1. ad
2. c
3. b
4. abc
5. bc
6. a
7. bc
8. c
9. b
10. ac
11. c
12. bd
13. ac
14. ac
15. ab
16. ab
17. abc
18. bc
19. ac
20. ab
21. abc
22. bd
23. b
24. ab
25. abc
26. a
27. bc
28. b
29. bc
30. bc
31. a
32. bc
33. cd
34. bc
35. acde
36. ac
37. abc
38. abcd
39. abc
40. abc
41. abcd
42. abcd
43. bc
44. ac
45. b
46. abc
47. a
48. abc
49. abc
50. abd
51. abd
52. ab
53. ac
54. bc
55. abd
56. bd
57. b
58. bc
59. ac
60. a
61. a
62. ab
63. b
64. bc
65. b
66. b
67. ab
68. bcd
69. b
70. b
71. a
72. b
73. a
74. c
75. b
76. ac
77. ad
78. abd
79. abc
80. ac
81. a
82. ac
83. c
84. b
85. c
86. b
87. a
88. abc
89. a
90. abc
91. abc
92. abc

LENTILE DE CONTACT

Lentilele de contact reprezintă un mod de corecţie a ametropiilor, ele fiind plasate în contact cu corneea prin intermediul filmului lacrimal.

Tipuri de lentile de contact :

- ❖ După raportul lor cu polul anterior al globului ocular:
  - LC corneene
  - LC sclerocorneene
  - LC sclerale
- ❖ După indicaţii:
  - LC optice
  - LC terapeutice
  - LC estetice
- ❖ După material:
  - LC dure
  - LC moi
- ❖ După proprietăţile optice:
  - LC sferice
  - LC torice
  - LC monofocale
  - LC bifocale
  - LC multifocale
- ❖ După modul de uitlizare:
  - LC zilnice
  - LC cu port prelungit (3-6 zile)
  - LC permanente

Materialele din care sunt confecţionate LC trebuie să îndeplinească anumite condiţii:

- Permeabilitate crescută pentru oxigen
- Grad de hidratare crescut
- Hidrofilie bună a suprafeţei
- Grosime cât mai redusă a lentilei

LC odată aplicată produce modificări în fiziologia vederii, preluând rolul feţei anterioare a corneei şi producând modificări ale imaginii retiniene, câmpului vizual şi acomodaţiei.

Ochiul miop corectat are o imagine retiniană mai mică, iar ochiul hipermetrop invers. Prin LC imaginea retiniană este perturbată la minim, pentru că distanţa ochi-lentilă este practic nulă. Miopul este avantajat prin acest mod de corecţie, cu atât mai mult cu cât ametropia este mai mare (de ex. un miop de 16 d corectat cu LC are o imagine cu 20% mai mare decât cu ochelari). La afak, imaginea retiniană este cu 12% mai mică, element ce constituie un dezavantaj.

Câmpul vizual va beneficia de pe urma corecţiei cu LC pentru că nu mai apare limitarea dată de rama ochelarului şi se elimină distorsiunile şi aberaţiile de sfericitate care modifică forma şi mărimea imaginii percepute proporţional cu puterea lentilei corectoare.

În cazul corecţiei cu LC, miopul face un efort acomodativ suplimentar (resimţit uneori neplăcut de pacient), în timp ce acomodaţia hipermetropului este mai redusă. Efectele asupra acomodaţiei sunt exact opuse faţă de purtarea lentilelor aeriene, unde miopul acomodează mai puţin, iar hipermetropul acomodează în exces.

Hipermetropul corectat cu LC are o convergență redusă, în timp ce suprasolicitarea convergenței la miopi poate decompensa heteroforiile.

Indicațiile LC sunt:

- ❖ Indicații optice:
  - Miopie
  - Hipermetropie
  - Astigmatism
  - Anisometropie
  - Afakie
  - Prezbiopie
- ❖ Indicații terapeutice:
  - Eroziuni corneene
  - Keratopatie buloasă
  - După chirurgia refractivă
  - Arsuri corneene
- ❖ Indicații estetice şi profesionale

LC dure:

- Corectează foarte bine astigmatismele peste 3 d.
- Pot fi folosite în medii cu climă uscată
- Sunt utile în afakia bilaterală, pentru că dau o acuitate vizuală mai stabilă, elimină astigmatismul corneean, sunt mai uşor de îndepărtat de pe suprafața corneei decât o lentilă suplă.
- Elimină astgimatismul neregulat
- Sunt preferate de către pacienții cu secreție lacrimală inadecvată, care nu pot să mențină starea de hidrofilie a lentilelor suple.
- Au preț de cost redus şi durabilitate superioară.

LC moi:

- Se mulează foarte bine datoriă marginilor flexibile şi a diametrului mai mare.
- Ochiul se adaptează în aproximativ 30 min.
- Pot fi purtate intermitent.
- Au incidență mai mică de dizlocare.
- Au incidență redusă a reacțiilor de respingere şi a fotofobiei.
- Permit practicarea unor sporturi (înot) pentru că se descentrează mai greu ca cele dure.
- Produc mai rar eroziuni corneene.
- Pot fi purtate de către copii.
- Pot fi purtate timp îndelungat sau permanent.
- În nistagmus, acuitatea vizuală se îmbunătățeşte pentru că lentilele suple se deplasează odată cu ochiul.

Contraindicațiile LC:

- Lipsa motivației
- Imposibilitatea asigurării unei igiene corecte. Nu se indică LC persoanelor cu defecte de igienă, cu boli psihice, boala Parkinson, artrite (tulburări de manualitate).
- Inflamații acute sau cronice ale conjunctivei sau corneei, cu excepția lentilelor terapeutice în ulcerul corneean, keratita neurotrofică sau sicca, blefarită, glaucom cu unghi închis.
- Prezbiopie precoce la miopi.

- Probleme legate de profesiune, de mediu.
- Contraindicaţii medicale (epilepsie).

Complicaţiile LC pot fi:

- Ulcere sau infiltrate corneene
- Conjunctivita gigantopapilară
- Neovascularizaţia corneeană
- Dizlocarea lentilei
- Keratita cu acantamoeba
- Hipoestezie corneeană
- Eroziuni corneene
- Ulcer corneean bacterian grav, cu pseudomonas sau ulcer fungic cu candida
- Abces corneean

Dacă un purtător de LC prezintă hiperemie conjunctivală (ochi roşu), LC este îndepărtată şi se va face un examen obiectiv atent cu biomicroscopul, după instilare de fluoresceină.

LC este un corp străin aplicat pe ochi, de aceea prescripţia LC se face pe baza unei motivaţii serioase.

În cursul purtării LC trebuie verificate curburile corneei care pot fi modificate de LC.

TESTE:

1. După raportul cu polul anterior al ochiului, LC pot fi:
   a. corneene
   b. retiniene
   c. sclerale
   d. corneosclerale

2. După materialul folosit, LC sunt:
   a. dure
   b. moi

3. LC pot fi purtate:
   a. zilnic
   b. 2-3 zile
   c. permanent

4. LC sunt:
   a. optice
   b. terapeutice
   c. estetice

5. LC sunt:
   a. sferice
   b. torice
   c. monofocale
   d. bifocale
   e. multifocale

6. Ochiul miop are o imagine retiniană:
   a. mai mică
   b. mai mare

7. Ochiul hipermetrop are o imagine retiniană:
   a. mai mică
   b. mai mare

8. Miopul purtător de LC:
   a. are confort vizual mai bun
   b. avantajul este cu atât mai mare cu cât ametropia este mai mare
   c. avantajul vizual este mai mic

9. La afakul purtător de LC:
   a. imaginea retiniană este mai mică
   b. imaginea retiniană este mai mare
   c. această modificare a imaginilor retiniene este un dezavantaj
   d. această modificare a imaginilor retiniene este un avantaj

10. Purtarea LC:
    a. oferă un câmp vizual mai bun
    b. înlătură distorsiunile şi aberaţiile de sfericitate
    c. modifică forma şi mărimea imaginii percepute proporţional cu puterea lentilei corectoare

11. Purtarea LC produce:
    a. un efort acomodativ suplimentar la miop
    b. efortul acomodativ este neplăcut pentru pacient
    c. acomodaţia hipermetropului este mai redusă

12. Hipermetropul corectat cu LC are:
    a. convergenţă crescută
    b. convergenţă redusă

13. Miopul corectat cu LC:
    a. suprasolicită convergenţa
    b. nu solicită convergenţa
    c. se poate decompensa o heteroforie

14. Indicaţiile LC sunt:
    a. optice
    b. chirurgicale
    c. terapeutice
    d. estetice şi profesionale

15. Indicaţiile optice ale LC sunt:
    a. miopia
    b. hipermetropia
    c. cataracta
    d. afakia

16. Indicaţiile optice ale LC sunt:
    a. astigmatism
    b. anisometropie
    c. prezbiopie
    d. spasm acomodativ

17. Indicaţiile terapeutice ale LC sunt:
    a. eroziuni corneene
    b. atac acut de glaucom

c. keratopatia buloasă
d. chirurgia refractivă
e. arsuri corneene

18. LC dure:
a. corectează foarte bine astigmatisme peste 3 d.
b. pot fi folosite în medii cu climă umedă
c. pot fi folosite în medii cu climă uscată
d. sunt utile în afakie bilaterală

19. LC dure:
a. elimină astigmatismul neregulat
b. sunt indicate la pacienți cu hipolacrimație
c. au preț de cost redus și durabilitate superioară

20. LC moi:
a. ochiul se adaptează rapid
b. pot fi purtate intermitent
c. au incidență mai mare de dizlocare
d. permit practicarea înotului
e. sunt utile în nistagmus

21. LC sunt contraindicare în:
a. imposibilitatea asigurării unei igiene riguroase
b. inflamații ale conjunctivei sau corneei
c. se exceptează ulcerul corneean
d. prezbiopia precoce la miop

22. LC sunt contraindicate:
a. medical (epilepsie)
b. artrită
c. boli psihice

23. LC pot induce:
a. ulcer corneean
b. decolare de retină
c. depozite pe lentila de contact
d. conjunctivită papilară gigantă

24. LC pot produce complicații:
a. dizlocarea lentilei
b. keratite
c. eroziuni corneene

25. LC pot induce complicații:
a. hipoestezie corneeană
b. ulcer corneean bacterian
c. ulcer corneean cu pseudomonas
d. ulcer corneean cu fungi
e. abces corneean

26. Dacă un purtător de LC are ochi roșu:
a. lentila se menține pe ochi
b. lentila se scoate de pe ochi

RĂSPUNSURI:

1. 1 acd
2. ab
3. abc
4. abc
5. abcde
6. a
7. b
8. ab
9. ac
10. abc
11. abc
12. b
13. ac
14. acd
15. abd
16. abc
17. acde
18. acd
19. abc
20. abde
21. abcd
22. abc
23. acd
24. abc
25. abcde
26. b

ORBITA

Orbitele sunt două cavități osoase limitate de oasele feței. Sunt situate lateral de linia mediană, având o formă piramidală cu baza situată anterior şi vârful posterior, cu un ax antero-posterior de 4,5cm. Vârful localizat posterior prezintă 3 orificii prin care orbita comunică cu endocraniul:

- ❖ **gaura optică** pe unde trec:
  - nervul optic
  - artera oftalmică
- ❖ **fanta sfenoidală** pe unde trec:
  - nevul oculomotor comun (III)
  - nervul trohlear (IV)
  - nervul oculomotor extern (VI)
  - ramura oftalmică a trigemenului
  - vena oftalmică
- ❖ **fanta sfenomaxilară** pe unde trec:
  - ramura a doua a trigemenului
  - nervul maxilar superior
  - artera recurentă

Orbita comunică cu:

- cavitatea craniană prin gaura optică, fanta sfenoidală
- fosele nazale prin canalul lacrimo-nazal
- fosa pterigomaxilară prin fanta sfenomaxilară

Orbita, prin intermediul pereților osoşi, vine în contact cu sinusurile feței: frontal, maxilar, etmoidal, sfenoidal.

Orbita este căptuşită de periost, iar conținutul orbitei este format din:

- globul ocular înconjurat de capsula Tenon
- glanda lacrimală
- muşchii extrinseci ai globului ocular
- nervi senzitivi, motori, vegetativi
- vase arteriale, venoase
- țesut celuloadipos
- expansiuni şi prelungiri aponevrotice care formează aponevroza orbito-oculară

Prin intermediul obitei, globul ocular este în contact direct cu sinusurile feței şi cu etajul mediu al endocraniului.

Poziția globilor oculari în orbite este condiționată de forțe antagonice care împing globul ocular înainte (sângele acumulat în venele orbitare, grăsimea orbitară, tonusul muşchilor oblici) sau au tendința de a-l reține în orbită (tonusul muşchilor drepți, presiunea exercitată de pleoape).

MODIFICĂRI DE POZIȚIE ALE GLOBULUI OCULAR ÎN ORBITĂ

Exoftalmia este protruzia spre exterior (anterior) a globului ocular, care trebuie diferențiată de megalocornee şi glob ocular de dimensiuni mari ca miopia forte.

Măsurarea exoftalmiei se face cu exoftalmometrul Hertel, limita superioară fiind 18mm.

Caracterele exoftalmiei sunt variabile şi exprimă etiologia ei, exoftalmia putând fi:

- unilaterală (inflamații, tumori)/bilaterală (Basedow)
- axială, directă (Basedow, celulită) sau laterală, indirectă (tumori, inflamații)
- reductibilă (celulită, Basedow)/nereductibilă (tumori, abces, flegmon orbitar)
- pulsatilă

- dureroasă (inflamaţii)/nedureroasă (tumori, Basedow)

Examenul oftalmologic complet într-o exoftalmie trebuie făcut sistematic şi trebuie asociat cu examen neurologic, endocrinologic, RMN, CT, radiografie de craniu.

Exoftalmia bilaterală poate apare în:

- boala Basedow
- malformaţii osoase: oxicefalie, disostoză craniofacială
- modificări de grosime ale pereţilor osoşi ai orbitei acromegalie, rahitism
- miozite cronice de natură infecţios-inflamatorie

Exoftalmia de origine endocrină din boala Basedow este axială, reductibilă, nedureroasă, cu debut unilateral, dar poate deveni bilaterală şi este însoţită de *semne palpebrale*

- semnul Von Graefe – asinergie oculopalpebrală, la privirea în jos pleoapa superioară urmează cu greutate mişcările globului ocular descoperind sclera deasupra limbului superior
- semnul Stelwag – diminuarea frecvenţei clipitului palpebral
- semn Dalrymple – retracţia spasmodică a pleoapei superioare responsabilă de lărgirea fantei palpebrale
- semn Moebius – insuficienţă de convergenţă

Manifestările oculare ale exoftalmiei de origine endocrină sunt:

- diplopie prin limitarea ridicătorului prin proces inflamator (miozită)
- retracţia pleoapei
- ptoză de partea opusă retracţiei palpebrale
- edem palpebral

Evoluţia exoftalmiei este variabilă putând fi stabilizată, prezentând o regresie incompletă sau evoluând către o exoftalmie malignă.

Prognosticul ocular este legat de afectarea corneei cu ulceraţie corneeană, cu hipoestezie sau anestezie corneeană, sau abces corneean cu posibilă evoluţie spre panoftalmie şi de afectarea papilară prin neuropatie optică edematoasă care poate evolua spre atrofie optică.

Diagnosticul etiologiei endocrine al exoftalmiei se pune pe

- semnele de hipretiroidie:
  - tahicardie
  - termofobie
  - tremurături
  - descoperirea la palpare a unei tiroide hipertrofice cu caracter vascular
- pe semnele biologice de dozare hormonală tiroidiană T3-T4 şi TSH
- scanner care exclude o tumoră şi poate evidenţia o hipertrofie a muşchilor oculomotori şi uneori a grăsimii orbitare.

Exoftalmia edematoasă malignă este o complicaţie gravă, rară a hipertiroidiei după o tiroidectomie (cu o pregătire medicală insuficientă) sau după tratament cu iod. Exoftalmia devine rapid dureroasă, majoră (32-35min) ireductibilă, asociată cu semne oculo-palpebrale, edem palpebral şi conjunctival intens cu deficit oculo-motor.

Tratamentul exoftalmiei endocrine are mai multe obiective:

- tratamentul local prin utilizarea lacrimilor artificiale, metilceluloză, lentile terapeutice
- tratament oftalmologic al ulcerului serpiginos
- pentru limitarea efectelor lagoftalmiei şi dacă exoftalmia progresează se va face blefarorafie care poate fi totală sau parţială, definitivă sau tranzitorie (dacă se reduce exoftalmia)
- tratament general corticoterapic în forma edematoasă
- chirurgie de decompresiune orbitară în exoftalmia malignă

- radioterapie retroorbitară în exoftalmia malignă
- tratament antitiroidian la indicaţia endocrinologului

Exoftalmia unilaterală este :

- tumorală, axială sau laterală, nereductibilă, nedureroasă
- infecţios-inflamatorie: axială, dureroasă, reductibilă în celulita orbitară, nereductibilă în abces şi flegmon
- traumatică, cu fracturi de pereţi osoşi

Enoftalmia reprezintă protruzia înapoi a globului ocular (diagnostic diferenţial cu atrofia de glob ocular).

Enoftalmia :

- Bilaterală
  - în afecţiuni caşectizante în neoplasm, TBC
  - în afecţiuni deshidratante - disenterie
- Unilaterală
  - în rezecţii tumorale întinse
  - post-traumatic în fracturi cu înfundare de pereţi orbitari
  - sindromul Claude-Bernard-Horner (miază, ptoză palpebrală, enoftalmie).

AFECŢIUNI INFECŢIOS INFLAMATORII ALE ORBITEI

Inflamaţiile orbitei pot interesa:

- pereţii osoşi în osteoperiostita acută sau cronică
- conţinutul orbitei prin:
  - inflamaţie seroasă difuză în celulita orbitară
  - aspect supurativ localizat în abcesul şi flegmonul orbitar
  - inflamaţie a capsulei lui tenon în tenonită
- tromboflebita de sinus cavernos
- miozita cu afectarea sistemului muscular
- vasculite orbitare în boala Horton, periarterita nodoasă
- micoze orbitare – aspergiloza, mucormicoza
- parazitoze – toxocariciza, echinococoza, trichineloza

Osteoperiostita este afecţiunea infecţios inflamatorie a pereţilor orbitari.

Forma acută : apare la copii mici în boli eruptive sau stări febrile.

Exoftalmia este axială sau laterală cu edem palpebral şi chemosis conjunctival (edem al conjunctivei).

Tratament:

- Antibiotice
- Antiinflamatorii-local şi general
- Local : prişnit rece decongestiv

***Forma cronică*:** are etiopatogenie specifică fiind produsă de TBC, sifilis; evoluţia este lungă cu sechestru osos

Tratamentul: este chirurgical cu rezecţie osoasă

Celulita orbitară este cel mai frecvent proces infecţios inflamator al ţesutului conjunctiv şi al grăsimei orbitare, bacterian sau fungic manifestat clinic prin exoftalmie axială unilaterală, reductibilă, dureroasă, asociată cu edem palpebral, chemozis conjunctival şi uneori febră.

Celulita orbitară poate fi produsă printr-o sinuzită supurată (etmoidală, frontală, maxilară), poate fi de origine dentară sau poate fi declanşată de un traumatism, postchirurgical

sau în caz de infecţii ale feţei, pleoapelor, sacului lacrimal, endoftalmită. La copilul mic (până la 3 ani, celulita orbitară poate fi produsă de inflamaţii ale sinusurilor posterioare (etmoidal, sfenoidal) pentru că peretele sinusal este în contact cu orbita şi este subţire. La adult este produsă de: sinuzite cronice, rinite cronice, inflamaţii ale pereţilor posteriori ai globului ocular metastaze septice de la diverse infecţii de focar din organism

Subiectiv:

- Dureri oculare şi perioculare
- Lăcrimare
- Fotofobie

Obiectiv:

- Exoftalmie: axială, dureroasă, reductibilă,unilaterală
- Edem palpebral superior şi inferior
- Chemozis conjunctival

Semne	Celulita preseptală	Celulita orbitară
Durere	+	+
Febră	Posibil	Posibil
Edem periorbitar, durere, căldură local	+	+
Limitarea mişcărilor oculare	-	+
Chemozis	-	+
Proptoză	-	+
Scăderea AV	-	+
Defect pupilar aferent	-	+
Edem papilar	-	+

Complicaţiile celulitei orbitare sunt abcesul şi flegmonul orbitar şi tromboflebita de sinus cavernos. Se suspicionează evoluţia nefavorabilă a unei celulite orbitare către abces şi flegmon atunci când starea generală se alterează cu febră 39-40grade şi se modifică caracterele exoftalmiei: din axială şi reductibilă devine laterală şi ireductibilă. Exoftalmia dureroasă, laterală, nereductibilă este însoţită de motilitate oculară abolită. Abcesul poate fistuliza.

Tratamentul celulitei orbitare este:

- medical general, cu:
  - antibiotice cu spectru larg sau asocieri de antibiotice
  - antiinflamatoare steroidiene sau nesteroidiene
- medical local:
  - antiseptic, dezinfectant,
  - prişniţ rece decongestiv
- chirurgical – incizia abcesului sau flegmonului
- tratamentul medico-chirurgical al focarelor de infecţie

Tenonita este inflamaţia capsulei Tenon existând două forme: seroasă şi purulentă.

Forma seroasă este declanşată şi întreţinută de focare de infecţie din organism, de afecţiuni generale reumatismale.

Se manifestă prin:

- dureri vii retrooculare şi periorbitare exagerate la mişcările globului - pentru a le evita pacientul roteşte capul în locul ochiului

- chemozis conjunctival
- exoftalmie axială
- diplopie

Evoluția este relativ benignă, dar poate dura mult timp, având tendința de recidivă și bilateralizare.

Tenonita supurată este dată de infecții stafilococice din procese supurative intraorbitare, plăgi.

Se manifestă prin:

- exoftalmie
- scăderea vederii
- midriază areflexivă
- ochi imobil

Tromboflebita de sinus cavernos este o inflamație supurativă, stafilococică a venelor orbitare și a sinusului cavernos prin propagarea unei infecții piogene de la față, nas, sinusuri.

Simptomatologia acestei grave afecțiuni constă în:

- alterarea stării generale cu febră 40-41 grade
- cefalee
- edem palpebral violaceu moale pe un ochi (edem de stază)
- exoftalmie axială pe glob imobil
- midriază areflexivă
- edem papilar
- vene retiniene dilatate și tortuoase
- semne meningeale
- edem gelatinos pe al doilea ochi

Tratamentul trebuie instituit de urgență cu antibiotice și anticoagulante.

TUMORI ORBITARE

Exoftalmia de cauză tumorală este ireductibilă, axială sau laterală, însoțită de diplopie și/sau oftalmoplegie totală.

Tumorile orbitare:

- pot afecta AV, câmpul vizual
- pot determina disfuncție palpebrală și lagoftalmie cu expunere corneeană și keratită secundară
- compresiunea sau invazia tumorală pot produce edem papilar sau atrofie optică

Tumori primare

- Benigne:
  - angiom orbitar
  - chist dermoid
  - chist hidatic
- Maligne cu malignitate extremă și metastazare rapidă
  - sarcom orbitar care necesită exenterație însoțită de radio și chimioterapie

Tumori secundare:

- Benigne:
  - mucocel
  - meningocel
- Maligne: - metastaze de la neoplasm de vecinătate sau la distanță (ovar, suprarenală)

Tratamentul este chirurgical.

Tumori inflamatorii subacute pot da exoftalmie cu caracter inflamator prin: osteite cu piogeni, infecții parazitare chistice, sinuzite supurate torpide.

Pseudotumori inflamatorii de tipul hipertrofie de nerv optic, hipertrofie de glandă lacrimală, hipertrofii musculare se manifestă prin exoftalmie nedureroasă, progresivă, ireductibilă, cu chemozis, diplopie.

EXOFTALMIE VASCULARĂ – este arterială sau venoasă

Exoftalmia arterială sau exoftalmia pulsatilă este datorată unei **fistule arteriovenoase la nivelul sinusului cavernos** (anevrism carotido-cavernos). Poate fi spontană, dar cauza cea mai frecventă este traumatică (fractură de bază de craniu). La câteva săptămâni de la traumatism apare:

- exoftalmie reductibilă, pulsatilă, însoțită de un tril la palpare şi auscultație (suflu care poate dispare la compresiunea cervicală a carotidei interne homolaterale)
- diplopie prin compresiunea nervilor cranieni III şi IV în traseu intracavernos
- dilatări ale vaselor palpebrale şi conjunctivale în cap de meduză

Exoftalmia venoasă este datorată unui varicocel al venelor orbitare care antrenează exoftalmie intermitentă.

EXOFTALMIA POSTTRAUMATICĂ se poate instala:

- după un traumatism cranian închis
  - hematom extraperiostic prin fractură iradiată a pereților orbitari
  - exoftalmie vasculară tardivă cu caracter pulsatil prin fistulă traumatică arterio-venoasă orbitară sau orbito-cavernoasă
- după plăgi deschise ale cavității orbitare
  - hematom intraorbitar asociat cu hematom conjunctivo-palpebral
  - emfizem orbitar caracterizat prin senzație de crepitații la palparea pleoapelor şi printr-o exoftalmie care creşte când pacientul suflă nasul. Este datorată unor fracturi ale cavităților aeriene

TESTE:

1. Orbita comunică cu:
   a. cavitatea craniană prin fanta sfenoidală şi gaura optică
   b. sinusul frontal
   c. fosele nazale prin canalul nazolacrimal
   d. fosa pterigomaxilară

2. Conţinutul orbitei este:
   a. globul ocular
   b. capsula Tenon
   c. artera carotidă
   d. vase, nervi
   e. ţesut celuloadipos

3. Globul ocular prin intermediul orbitei este în contact cu:
   a. cavitatea nazală
   b. sinusurile feţei
   c. etajul mediu al craniului

4. Globul ocular este împins înainte de:
   a. tonusul muşchilor drepţi
   b. tonusul muşchilor oblici
   c. sângele acumulat în venele orbitare
   d. grăsimea orbitară

5. Globul ocular este reţinut în orbită de:
   a. tonusul muşchilor drepţi
   b. tonusul muşchilor oblici
   c. presiunea exercitată de pleoape

6. Exoftalmia este
   a. protruzia globului ocular
   b. reţinerea în orbită a globului ocular
   c. trebuie diferenţiată de megalocornee
   d. trebuie diferenţiată de glob de dimensiuni mari în miopie forte

7. Exoftalmie este:
   a. protruzia globului ocular
   b. trebuie diferenţiată de buftalmie
   c. este bilaterală în tumori
   d. este bilaterală în Basedow

8. Exoftalmia bilaterală este prezentă în:
   a. malformaţii ale oaselor feţei
   b. celulită orbitară
   c. Basedow
   d. acromegalie

9. Exoftalmia unilaterală este prezentă în:
   a. Basedow
   b. celulită orbitară
   c. osteoperiostită orbitară
   d. traumatisme orbitare
   e. tumori orbitare

10. Exoftalmia este:
   a. reductibilă în tumori
   b. reductibilă în inflamaţii
   c. nereductibilă în tumori
   d. nereductibilă în inflamaţii

11. Exoftalmia este:
   a. axială în Basedow
   b. axială în tumori
   c. laterală în Basedow
   d. laterală în tumori

12. Exoftalmia este:
   a. nedureroasă în inflamaţii
   b. dureroasă în Basedow
   c. nedureroasă în Basedow
   d. dureroasă în inflamaţii

13. Exoftalmia din Basedow este:
   a. bilaterală
   b. axială
   c. laterală
   d. reductibilă
   e. nereductibilă

14. Exoftalmia din Basedow este:
   a. progresivă
   b. însoţită de retracţia pleoapei superioare
   c. nedureroasă
   d. dureroasă

15. Exoftalmia din Basedow este:
   a. laterală
   b. axială
   c. însoţită de lagoftalmie
   d. necesită blefarorafie

16. Într-o exoftalmie trebuie efectuat:
   a. examen oftalmologic complet

b. examen de medicină internă
c. examen endocrinologic
d. RMN, CT

17. Manifestările oculare ale exoftalmiei de origine endocrină sunt:
a. diplopie prin limitarea ridicătorului prin proces inflamator
b. retracția pleoapei
c. ptoză de partea opusă retracției palpebrale

18. Evoluția exoftalmiei Basedow poate fi:
a. stabilizată
b. regresie completă
c. regresie incompletă
d. evoluție spre exoftalmie malignă

19. Exoftalmia malignă din boala Basedow:
a. este complicație gravă, rară a hipertiroidiei
b. poate apare după o tiroidectomie cu o pregătire medicală insuficientă
c. poate apare după tratament cu iod

20. Exoftalmia malignă este:
a. majoră, dureroasă
b. minimă, reductibilă
c. ireductibilă
d. asociată cu edem palpebral şi chemozis conjunctival

21. Enoftalmia unilaterală este prezentă în:
a. Basedow
b. sindrom Claude-Bernard-Horner
c. traumatisme orbitare
d. rezecții tumorale

22. Osteoperiostita acută:
a. apare în febră eruptivă
b. după metastaze septice
c. prezintă exoftalmie
d. nu prezintă exoftalmie

23. Exoftalmia din osteoperiostita acută este:
a. unilaterală
b. bilaterală
c. nedureroasă
d. laterală
e. dureroasă
f. reductibilă

24. Celulita orbitară este:
a. inflamația țesutului conjunctiv şi a grăsimii orbitare
b. inflamația țesutului conjunctiv palpebral
c. consecința unor infecții de vecinătate

25. Celulita orbitară se însoţeşte de:
a. edem palpebral
b. chemozis conjunctival
c. este unilaterală
d. este ireductibilă

26. Celulita orbitară se însoţeşte de:
a. edem de corp ciliar
b. exoftalmie unilaterală
c. exoftalmie reductibilă
d. exoftlamie bilaterală

27. Exoftalmia din celulita orbitară este:
a. bilaterală
b. unilaterală
c. axială
d. laterală
e. dureroasă
f. nedureroasă

28. Celulita orbitară la copilul mic (sub 3 ani) poate fi datorată:
a. metastazelor septice
b. stafilococului
c. sinuzitelor posterioare

29. Tratamentul celulitei orbitare este:
a. general cu vasodilatatoare
b. general cu antibiotice
c. local cu atropină
d. local cu prişniță rece

30. O durere profundă, accentuată la mişcările ochiului însoțită de ochi roşu apare în:
a. conjunctivită
b. cheratită
c. iridociclită

d. tenonită

31. Abcesul şi flegmonul orbitar se manifestă prin:
   a. exoftalmie reductibilă
   b. exoftalmie nereductibilă
   c. oftalmoplegie totală
   d. midriază
   e. febră

32. Tenonita prezintă:
   a. forma seroasă
   b. forma edematoasă
   c. forma purulentă

33. Tenonita se manifestă prin:
   a. dureri vii retrooculare şi periorbitare
   b. dureri exagerate la mişcările globului
   c. edem cornean
   d. chemozis conjunctival

34. Tromboflebita de sinus cavernos este:
   a. inflamaţie supurativă stafilococică a venelor orbitare
   b. inflamaţie supurativă stafilococică a globului ocular
   c. inflamaţie supurativă stafilococică a sinusului cavernos

35. Tromboflebita de sinus cavernos se produce prin propagarea unei infecţii piogene de la:
   a. plâmăni
   b. faţă, nas
   c. sinusuri

36. Tromboflebita de sinus cavernos se manifestă prin:
   a. febră 40-41
   b. cefalee
   c. exoftalmie cu glob imobil

37. Tromboflebita de sinus cavernos se manifestă prin:
   a. edem palpebral violaceu moale pe un ochi
   b. edem gelatinos pe al doilea ochi
   c. exoftalmie laterală
   d. edem papilar
   e. midriază areflexivă

38. Următoarele afecţiuni se pot complica cu tromboflebită de sinus cavernos:
   a. iridociclită acută
   b. conjunctivită primăvăratecă
   c. orgelet
   d. celulita orbitară
   e. flegmon orbitar

39. Suspicionăm tromboflebita de sinus cavernos în prezenţa:
   a. alterării stării generale
   b. stare generală bună
   c. exoftalmie inflamatorie pe un ochi şi exoftalmie progresivă pe al 2-lea ochi
   d. exoftalmie Basedow

40. Tromboflebita de sinus cavernos necesită tratament cu:
   a. atropină
   b. anticoagulante
   c. antibiotic cu spectru larg

41. Tumorile benigne ale orbitei sunt:
   a. angiom
   b. sarcom
   c. chist hidatic
   d. mucocel
   e. meningocel

42. Tumorile maligne ale orbitei sunt:
   a. meningocel
   b. metastaze de la neoplasm renal, sân
   c. sarcom

43. Exoftalmia de cauză tumorală este:
   a. ireductibilă
   b. reductibilă
   c. axială
   d. laterală

44. Exoftalmia tumorală poate fi însoţită de:
   a. diplopie
   b. edem corneean
   c. oftalmoplegie totală

45. Tumorile orbitare pot afecta:

a. acuitatea vizuală
b. câmpul vizual
c. pot determina disfuncţii palpebrale
d. pot produce lagoftalmie

46. Tumorile orbitare pot produce:
a. keratite
b. edem papilar
c. iridociclită
d. atrofie optică

47. Pseudotumori inflamatorii pot fi hipertrofii de:
a. nerv optic
b. artera oftalmică
c. glanda lacrimală
d. musculare

48. Tumori inflamatorii orbitare se pot întâlni în:
a. osteite cu piogeni
b. dacrioadenită
c. infecţii parazitare chistice
d. sinuzite supurate torpide

49. Exoftalmia vasculară este:
a. limfatică
b. arterială
c. venoasă

50. Exoftalmia vasculară arterială este:
a. exoftalmia pulsatilă
b. este datorată unei fistule arteriovenoase la nivelul sinusului cavernos
c. cauza cea mai frecventă este traumatică

51. Exoftalmia pulsatilă se manifestă prin:
a. exoftalmie reductibilă
b. tril la palpare şi auscultaţie
c. exoftalmie ireductibilă, pulsatilă
d. suflul dispare la compresiune cervicală a carotidei interne

52. Exoftalmia pulsatilă se asociază cu:
a. dilataţii ale vaselor palpebrale în cap de meduză
b. dilataţii ale vaselor iriene în cap de meduză
c. diplopie
d. paralizie nerv III, IV

53. Exoftalmia venoasă:
a. este datorată unui varicocel al venelor orbitare
b. este intermitentă
c. produce diplopie
d. prezintă tril

54. Exoftalmia posttraumatică se poate instala după:
a. traumatism cranian închis
b. plăgi deschise ale cavităţii orbitare

55. Exoftalmia după traumatism cranian închis se instalează după:
a. hematom extraperiostic prin fractură iradiată a pereţilor orbitari
b. fracturi ale pereţilor sinusali
c. exoftalmie vasculară tardivă pulsatilă după fistulă arterio-venoasă

56. Exoftalmia după plăgi deschise ale cavităţii orbitare apare în:
a. hematom orbitar asociat cu hematom conjunctivo-palpebral
b. fracturi ale cavităţilor sinusale: maxilar, frontal, etmoidal

RĂSPUNSURI:

1. acd
2. adbe
3. bc
4. bcd
5. ac
6. acd
7. abd
8. acd
9. bcde
10. bc
11. ad
12. cd
13. abd
14. abc
15. bcd
16. acd
17. abc
18. abcd
19. abc
20. acd
21. bcd
22. abc
23. adef
24. ac
25. abc
26. bc
27. bce
28. c
29. bd
30. d
31. bcde
32. ac
33. abd
34. ac
35. bc
36. abc
37. abde
38. cde
39. ac
40. bc
41. acde
42. bc
43. acd
44. ac
45. abcd
46. abd
47. acd
48. acd
49. bc
50. abc
51. abd
52. acd
53. ab
54. ab
55. ab
56. ab

PLEOAPE

Pleoapele sunt două formaţiuni musculo-cutanate mobile, situate la nivelul bazei orbitei, care închid anterior cavitatea orbitară şi protejează anterior globul ocular.

Ele delimitează între marginile lor libere fanta palpebrală, terminată la extremităţi prin cele două comisuri: internă şi externă.

Marginea liberă a pleoapelor este divizată de o mică proeminenţă – papila lacrimală – pe care se găseşte un mic orificiu – punctul lacrimal, în două porţiuni inegale:

- una externă – porţiunea ciliară pe care se implantează bulbii piloşi ai genelor prevăzuţi cu glandele sebacee Zeiss şi sudoripare Moll
- porţiunea internă – lacrimală, mai mică

În grosimea tarsului se găsesc glandele sebacee Meibomius care se deschid în porţiunea posterioară a spaţiului intermarginal palpebral.

Vascularizaţia bogată a pleoapelor explică patologia predominent inflamatorie a acestora.

Pleoapele sunt alcătuite din mai multe straturi care de la suprafaţă spre profunzime sunt:

- tegumentul şi ţesutul celular subcutanat cu pielea foarte fină, iar ţesutul subcutanat lax poate fi uşor destins de edem sau sânge în condiţii patologice.
- stratul muscular striat este alcătuit de muşchiul orbicular care are două porţiuni: palpebrală şi orbitară. El este inervat de nervul VII şi acţiunea principală a lui este de a asigura ocluzia palpebrală şi progresia lacrimilor spre orificiile lacrimale.
- stratul fibros este reprezentat de tars şi fascie (septum orbitar). Tarsul realizează un schelet care menţine poziţia corectă a pleoapelor şi le conferă un tonus corespunzător. Segmentul periferic al acestui strat separă conţinutul orbitei de pleoape şi este septul orbitar. Tarsul pleoapei superioare are formă semilunară şi măsoară 1cm. în înălţime în porţiunea centrală. La pleoapa inferioară tarsul are formă dreptunghiulară şi măsoară 0,5cm. înălţime.
- muşchii ridicători ai pleoapei sunt: muşchiul ridicător al pleoapei superioare inervat de nervul III şi muşchiul tarsal superior şi inferior Muller inervat de simpatic
- conjunctiva palpebrală aderă ferm de faţa posterioară a tarsului.

În starea de veghe predomină acţiunea ridicătorului pleoapei, iar în timpul somnului se contractă orbicularii cu ocluzia pleoapelor.

Pleoapele au rol de protecţie mecanică a ochiului şi favorizează dispersia lacrimilor pe cornee.

Clipitul pleoapelor poate fi: spontan cu rol de dispersie a lacrimilor pe cornee sau reflex ca răspuns la excitanţi diverşi (zgomote, lumină, iritaţie corneeană) şi voluntar.

ANOMALII CONGENITALE ALE PLEOAPELOR

Pot fi izolate afectând exclusiv pleoapele sau asociate cu anomalii ale globului ocular, feţei, orbitei.

Colobomul palpebral este o lipsă triunghiulară sau dreptunghiulară a unei porţiuni din marginea liberă a pleoapelor. Colobomul total interesează toate straturile pleoapei, în cel parţial lipseşte tarsul sau o parte din tars.

Asociat cu alte malformaţii ale feţei face parte din sindromul Goldenhar şi Franceschetti.

Coloboamele palpebrale se pot asocia cu coloboame uveale sau de nerv optic, microftalmie, cataractă congenitală, luxaţie de cristalin.

Tratamentul este chirurgical, iar tehnica folosită depinde de importanța colobomului, semnele asociate şi suferința corneei. Obiectivul tratamentului este închiderea fantei palpebrale şi protejarea corneei.

Ptoza palpebrală congenitală – reprezintă 75% din totalul ptozelor, este prezentă la naştere, este caracterizată prin deschiderea incompletă a fantei palpebrale, este mai frecvent bilaterală.

Poate fi izolată sau asociată cu sindroame malformative, blefarofimoză, strabism, ametropii, epicantus invers.

Tratamentul este chirurgical

- precoce pentru a permite dezvoltarea vederii binoculare
- dacă funcția ridicătorului este bună (>8mm) se face rezecția lui
- dacă funcția ridicătorului este slabă (< 4mm) se va face suspendare frontală.

Epicantus sau cuta mongoloidă (caracter rasial) este un repliu cutanat semilunar, concav în afară, care acoperă cantusul intern. Poate fi asociat cu ptoză palpebrală şi strabism în sindroame malformative.

Tratamentul la nevoie este chirurgical la vârsta de 12-15 ani.

AFECȚIUNI INFLAMATORII ALE TEGUMENTULUI PLEOAPELOR

Infecții palpebrale superficiale

- impetigo – este o infecție cutanată mai frecventă la copil
- herpes simplex – se manifestă printr-un buchet de vezicule dispuse pe o placă eritematoasă (posibile recidive)
- zona oftalmică – este o ganglioradiculită virală caracterizată printr-o erupție veziculară localizată unilateral în teritoriul cutanat al ramurei oftalmice a trigemenului. Asociată cu adenopatie regională, lasă cicatrici depigmentate cu hipoestezie sau anestezie. Tratamentul bolii trebuie să fie precoce şi complex cu corticoterapie, vitaminoterapie.

Infecții palpebrale profunde

- erizipel – este o dermită streptococică edematoasă difuză cu debut brutal. Tratamentul necesită administrare generală de antibiotice 8-10 zile, iar local rivanol, atingerea veziculelor cu alcool iodat.
- flegmon palpebral – este legat de o infecție stafilococică şi necesită tratament general cu antibiotice pentru că se poate complica cu flegmon orbitar şi tromboflebită de sinus cavernos.
- flegmon orbitar se însoțeşte de exoftalmie, mişcări oculare limitate şi dureroase, edem palpebral, chemozis conjunctival. Boala este declanşată şi întreținută de sinuzite maxilare, frontale, etmoidale. Tratamentul general antibiotic trebuie instituit rapid pentru că se poate complica cu compresiune de nerv optic, obstrucție de arteră centrală a retinei, tromboflebită de sinus cavernos.

Inflamații palpebrale

- eczema palpebrală uscată
- eczema palpebrală umedă poate fi produsă prin instilații de coliruri, aplicare de pomezi
- edemul palpebral se manifestă prin tumefierea pleoapelor. Edemul de stază este moale, palid, bilateral şi este prezent în afecțiuni generale renale, cardiace, mixedem. Edemul inflamator asociat cu congestia pielii, care este caldă, lucioasă este produs de o cauză locală inflamatorie în afecțiuni palpebrale, conjunctivale, orbitare sau într-o afecțiune de vecinătate – abces orbitar, sinuzite.

INFLAMAȚII ALE MARGINEI LIBERE A PLEOAPELOR

Blefarita este inflamaţia marginei libere a pleoapelor interesând conjunctiva, tegumentul, foliculul pilos, glandele anexe.

Clinic pacienţii acuză senzaţia de corp străin, prurit, jenă oculară, arsuri, lăcrimare anormală dimineaţa. Foarte rar pot prezenta fotofobie, durere. Marginea liberă a pleoapelor este eritematoasă cu secreţii mucoase, orificii glandulare modificate. La nivelul marginei libere a pleoapelor pot fi cruste şi pelicule.

În etiopatogenia blefaritelor sunt incriminate cauze generale: avitaminoze, tulburări endocrine, alergii, afecţiuni hepato-renale şi cauze locale determinate de iritaţii fizico-chimice, mecanice, agenţi microbieni, vicii de refracţie necorectate.

Tratamentul general este profilactic constând în îndepărtarea factorilor iritanţi, corectarea viciilor de refracţie şi curativ în funcţie de aspectul clinic, aplicându-se vaccinoterapie specifică, antibioterapie (tetraciclină 1-2 luni reduce colonizarea bacteriană), antialergice.

Tratamentul local se începe cu igiena pleoapelor şi aplicarea de comprese calde pentru a produce evacuarea secreţiilor, precum şi spălarea mecanică a marginei libere a pleoapelor pentru a curăța orificiile glandelor.

În unele forme este necesar aplicarea unguentului antibiotic sau/şi cortizonic. La nevoie se pot aplica lacrimi artificiale.

INFLAMAȚII ALE GLANDELOR DIN PLEOAPĂ

Orgelet extern (hordeolum) este infecţia stafilococică a glandelor sebacee Zeiss anexate unui cil. Apariţia orgeletului este favorizată de teren alergic, diabet, blefarite cronice recurente, rolul stafilococului auriu fiind neclar.

Debutează prin edem palpebral cu apariţia unui focar inflamator roşu, indurat, dureros la palpare. În câteva zile durerea este intensă şi apare abcedarea tegumentară marcată de apariţia după 2-3 zile de la debut a unei zone gălbui la locul de proeminenţă maximă. Necroza purulentă a foliculului pilosebaceu ciliar este localizată, mică, superficială, situată pe partea exterioară a pleoapei (în cazul localizării pe partea internă ea este mai întinsă). Orgeletul evoluează cu evacuarea şi eliminarea cilului şi a resturilor necrotice din burbion. Aceasta este însoţită de reducerea durerii şi a semnelor inflamatorii locale.

Local compresele calde grăbesc evoluţia spre colectare, iar cele reci favorizează retrocedarea procesului dacă este prins în faza iniţială. Dacă orgeletul este colectat se poate grăbi evacuarea puroiului prin smulgerea cilului, la nevoie deschiderea abcesului cu laser.

Se va asigura igiena pleoapei, tratamentul blefaritei şi al meibomitei. În caz de infecţie microbiană secundară sau leziuni multiple se va face tratament antibiotic general oral.

Trebuie făcut în cazurile cronice diagnosticul diferenţial cu cancer bazo sau spinocelular.

Orgeletul intern este inflamaţia supurativă acută a glandelor Meibomius, care evoluează cu o simptomatologie asemănătoare, dar mai accentuată ca a orgeletului extern (edem palpebral, chemozis, dureri localizate, adenopatie). Evoluţia este mai lungă şi are tendinţa să se deschidă spre conjunctivă.

Şalazion – este produs printr-o reacţie inflamatorie granulomatoasă a glandelor Meibomius cu blocajul orificiilor glandulare şi stagnarea secreţiilor sebacee. Şalazionul poate fi asociat cu blefarita cronică, acnee rozacee.

Clinic şalazionul se manifestă printr-o tumefacţie benignă a pleoapei, care ia aspectul unui nodul intrapalpebral proeminent sub piele sau conjunctivă situat profund în cartilajul tarsal. Este dur la palpare şi puţin dureros la presiune cu inflamaţia pielii numai dacă există

suprainfecție sau fistulizare. Este necesară prevenirea şalazionului prin igienă adecvată, îndepărtarea secreţiilor, masajul marginei libere a pleoapelor pentru drenajul glandelor Meibomius, comprese calde pentru dizolvarea lipidelor vâscoase.

Tratamentul medical antiseptic, antibiotic local este indicat în perioada inflamatorie. Se pot folosi injecţii locale intralezionale cu cortizon – Triamcinolon 5-7mg/ml 0,5-2ml repetate la 2-7 zile.

Tratamentul chirurgical trebuie efectuat la rece prin ablaţia chirurgicală pe cale internă – conjunctivală sau externă – cutanată.

MODIFICĂRI DE POZIȚIE ALE PLEOAPELOR

Ectropion este eversarea marginei libere a pleoapelor spre exterior, care favorizează expunerea corneei. Ectropionul este mai frecvent la pleoapa inferioară, excepţional la pleoapa superioară.

Din punct de vedere etiopatogenic se disting două forme de ectropion:

- prin distensie tarsoligamentară care este un ectropion prin hipotonie sau aton, fiind prezent numai la pleoapa inferioară şi care cuprinde :
  - ***ectropion senil*** legat de degenerescența țesutului cutanat şi de susținere al pleoapei
  - ***ectropion paralitic*** prin leziuni la nivelul nervului VII şi relaxarea orbicularului
  - ***ectropion posttraumatic***
- prin retracția țesutului palpebral localizat la pleoapa superioară şi inferioară în:
  - ***ectropion secundar arsurilor, dermatozelor*** (eczemă, ihtioză, sclerodermie), ***plăgilor palpebrale***
  - ***ectropion senil*** accentuat de inflamații cronice
  - ***ectropion congenital*** (rar) este asociat cu blefarofimoză, microftalmie, sindrom Down, buftalmie

Tratamentul ectropionului este chirurgical, dar se va efectua tratamentul medical simptomatic al conjunctivitei, keratitei.

Entropion reprezintă inversiunea marginei palpebrale cu rularea cililor spre globul ocular (trichiazis) care poate produce o iritație corneană.

Entropionul este:

- ***entropion senil*** – involuțional- localizat la pleoapa inferioară, este bilateral, asimetric. Iritația cronică a conjunctivei şi corneei prin cilii malpoziționați determină spasm orbicular care accentuează rularea marginei libere a pleoapei cu producerea unui cerc vicios care conduce la un entropion ireversibil.
- ***entropion cicatricial*** se poate produce după procese cicatriciale conjunctivale în: sindrom Stevens-Johnson, trahom, pemfigoid, enucleație, arsuri termice sau chimice, utilizare cronică de coliruri. În traumatisme poate fi secundar simblefaronului – bridă conjunctivală care fixează globul de conjunctivă.
- e***ntropion congenital*** este bilateral, palpebral inferior (mai frecvent la rasa asiatică). Poate fi primar sau asociat cu anoftalmie, enoftalmie, microftalmie. Entropionul congenital este relativ bine tolerat şi poate regresa spontan.

Tratamentul entropionului este chirurgical, dar este necesar tratamentul medical al leziunilor asociate.

TUMORI PALPEBRALE

Tumori congenitale – angiom, limfangiom, chist epidermoid, nev pigmentar care la nevoie necesită tratament chirurgical.

Tumori dobândite pot fi de natură epitelială sau conjunctivală, benigne sau maligne.

- ***Tumori epiteliale benigne***: papilom, xantelasmă (la femei pată galbenă proeminentă, neregulată cu potențial de creştere), adenom sebaceu, sudoripar, chist sebaceu
- ***Tumori epiteliale maligne*** – cel mai frecvent este epiteliomul care apare la persoane în vârstă, unde se poate dezvolta pe leziuni preexistente (cicatrici, dermatite). Este localizat în orice parte a pleoapei, dar mai frecvent la pleoapa inferioară, în unghiul intern. Epiteliomul este bazocelular şi spinocelular. Epiteliomul spinocelular poate avea o creştere infiltrativă în pleoapă, orbită, sinusuri.Tratamentul este chirurgical urmat de blefaroplastie, la nevoie tratament combinat chirurgical, radioterapie, chimioterapie.
- ***Sarcomul palpebral*** este o tumoră rară cu evoluție rapidă de tip leuco sau melanosarcom cu un prognostic foarte grav.

TESTE:

1. Pleoapele:
   a. închid anterior orbita
   b. protejează retina
   c. protejează globul ocular

2. În porțiunea ciliară a pleoapelor se găsesc:
   a. glandele sebacee Zeiss
   b. glandele sudoripare Moll
   c. glandele lacrimale Krause

3. Pleoapele sunt alcătuite din mai multe straturi:
   a. tegument şi țesut celular subcutnat lax
   b. țesutul subcutanat lax este destins de sânge şi edem
   c. muşchiul orbicular
   d. tars
   e. conjunctiva bulbară

4. Pleoapele au:
   a. rol de protecție mecanică al ochiului
   b. rol de protecție chimică al ochiului
   c. favorizează dispersia lacrimilor pe cornee
   d. nu favorizează dispersia lacrimilor

5. Anomalii congenitale ale pleoapelor sunt
   a. ectropion
   b. colobom
   c. entropion
   d. ptoză
   e. epicantus

6. Colobomul palpebral reprezintă:
   a. lipsa unei porțiuni din cornee
   b. lipsa unei porțiuni din pleoapă
   c. rularea pleoapei în afară

7. Colobomul palpebral poate fi asociat cu:
   a. uveită
   b. colobom uveal
   c. colobom de nerv optic
   d. microftalmie
   e. cataractă congenitală

8. Tratamentul colobomului palpebral este:
   a. chirurgical
   b. medical
   c. medico-chirurgical

9. Ptoza palpebrală congenitală este:
   a. mai frecvent bilaterală
   b. mai frecvent unilaterală
   c. izolată
   d. asociată cu sindroame malformative

10. Ptoza palpebrală congenitală poate fi însoțită de:
   a. decolare de retină
   b. blefarofimoză
   c. strabism
   d. ametropii
   e. epicantus

11. Tratamentul ptozei palpebrale congenitale este:
   a. tardiv pentru a permite dezvoltarea vederii binoculare
   b. precoce pentru a permite dezvoltarea vederii binoculare
   c. dacă funcția ridicătorului este bună se face rezecția lui
   d. dacă funcția ridicătorului este slabă se face suspendare frontală

12. Epicantusul:
   a. poate avea caracter rasial
   b. este un repliu cutanat semilunar la cantusul intern
   c. poate fi asociat cu ptoză şi strabism
   d. tratamentul este medical
   e. tratamentul este chirurgical la 12-15 ani

13. Infecții palpebrale superficiale sunt:
   a. erizipel
   b. impetigo
   c. zona oftalmică
   d. herpes simplex

14. Infecții palpebrale profunde sunt:
   a. erizipel
   b. impetigo

c. flegmon palpebral
d. eczema
e. flegmon orbitar

15. Erizipelul este:
a. dermită stafilococică
b. dermită streptococică
c. necesită antibioterapie

16. Flegmonul palpebral este:
a. infecţie stafilococică
b. infecţie streptococică
c. se poate complica cu tromboză de sinus cavernos

17. Flegmonul orbitar se însoţeşte de:
a. ptoza palpebrală
b. exoftalmie
c. edem palpebral
d. chemozis conjunctival
e. mişcări oculare limitate şi dureroase

18. Edemul palpebral de stază este:
a. moale
b. dur
c. violaceu
d. palid
e. unilateral
f. bilateral

19. Edemul palpebral de stază apare în:
a. conjunctivită
b. afecţiuni generale renale
c. afecţiuni generale cardiace
d. mixedem

20. Edemul inflamator palpebral este:
a. însoţit de congestia pielii care este caldă, lucioasă
b. produs de o cauză locală inflamatorie
c. se însoţeşte de afecţiuni palpebrale, conjunctivale, orbitare
d. este prezent în abces orbitar, sinuzite

21. Blefarita este:
a. inflamaţia pleoapei
b. inflamaţia marginei libere a pleoapelor
c. interesează glanda lacrimală
d. interesează conjunctiva, tegumentul, foliculul pilos, glandele anexe

22. În blefarită marginea liberă a pleoapelor este:
a. eritematoasă
b. pot fi cruste şi pelicule
c. orificii glandulare modificate

23. În blefarită pacienţii acuză:
a. dureri oculare
b. jenă oculară
c. scăderea vederii
d. senzaţie de corp străin
e. prurit

24. Blefarita poate fi întreţinută de :
a. tulburări endocrine
b. vicii de refracţie necorectate
c. alergii
d. afecţiuni hepato-renale

25. Tratamentul blefaritelor necesită:
a. corecţia viciilor de refracţie
b. antialergice
c. igiena pleoapelor

26. Tratamentul local al blefaritelor este:
a. igiena pleoapelor
b. aplicarea de comprese calde
c. atropină
d. spălarea mecanică a marginei libere a pleoapelor

27. În tratamentul blefaritei se poate folosi:
a. antibioterapie general
b. atropină
c. unguent antibiotic
d. unguent cu cortizon
e. lacrimi artificiale
f. vaccinoterapie specifică

28. Orgeletul extern este:
a. infecţia stafilococică a glandelor sebacee Zeiss

b. infecţia streptococică a glandelor sebace Zeiss
c. favorizat de diabet

29. Orgeletul extern se manifestă prin:
a. focar inflamator, roşu, dureros, indurat
b. nodul inflamator alb gelatinos
c. edem palpebral
d. abcedare tegumentară

30. În orgelet în faza iniţială:
a. compresele calde grăbesc evoluţia spre colectare
b. compresele calde grăbesc evoluţia spre reducerea procesului
c. compresele reci favorizează retrocedarea procesului

31. Dacă orgeletul este colectat se poate grăbi evacuarea puroiului prin:
a. smulgerea cilului
b. deschiderea abcesului cu laser
c. incizia chirurgicală

32. Orgeletul intern este:
a. inflamaţia supurativă acută a glandelor Zeiss
b. inflamaţia supurativă acută a glandelor Meibomius
c. simptomatologia este asemănătoare orgeletului extern, dar mai accentuată
d. simptomatologia este asemănătoare orgeletului extern, dar mai redusă

33. În orgeletul intern este:
a. edem palpebral
b. chemozis
c. dureri localizate
d. hipertonie oculară
e. adenopatie

34. Şalazionul este:
a. inflamaţia granulomatoasă a glandelor Meibomius
b. inflamaţia granulomatoasă a glandelor Zeiss
c. blocajul orificiilor glandulare
d. stagnarea secreţiilor sebacee

35. Şalazionul poate fi asociat cu:
a. iridociclita
b. blefarita cronică
c. keratita
d. acnee rozacee

36. Şalazionul se manifestă clinic prin:
a. tumefacţie benignă a pleoapei
b. are aspectul unui nodul intrapalpebral
c. este dur şi nedureros

37. Prevenirea şalazionului se face prin:
a. igienă adecvată
b. masajul marginei libere a pleoapelor
c. comprese reci
d. comprese calde pentru dizolvarea lipidelor vâscoase

38. Tratamentul şalazionului se face cu:
a. antiseptice
b. midrium, atropină
c. injecţii locale intralezionale cu cortizon (Triamcinolon)
d. tratament chirurgical la rece

39. Ectropionul este:
a. eversia marginei libere a pleoapei spre exterior
b. eversia marginei libere a pleoapei spre interior

40. Ectropion prin distensie tarsoligamentară la pleoapa inferioară cuprinde:
a. ectropion senil
b. ectropion paralitic
c. ectropion spastic
d. ectropion posttraumatic

41. Ectropion prin retracţia ţesutului palpebral la pleoapa superioară şi inferioară este:
a. ectropion secundar iridociclitei
b. ectropion secundar arsurilor, dermatozelor, plăgilor palpebrale
c. ectropion senil

42. Tratamentul ectropionului este:
    a. chirurgical
    b. medical simptomatic al cauzelor predispozante

43. Entropionul este:
    a. inversia marginei ciliare a pleoapelor
    b. eversia marginei ciliare a pleoapelor
    c. însoțit de trichiazis

44. Entropionul este:
    a. paralitic
    b. senil
    c. cicatricial
    d. congenital

45. Tratamentul entropionului este:
    a. chirurgical
    b. medical al leziunilor asociate

46. Tumori palpebrale congenitale sunt:
    a. angiom
    b. limfangiom
    c. chist dermoid
    d. melanom
    e. nev pigmentar

47. Tumori palpebrale epiteliale benigne sunt:
    a. papilom
    b. xantelasma
    c. chist dermoid
    d. adenom sebaceu

48. Tumori epiteliale maligne sunt:
    a. epiteliomul bazocelular
    b. epiteliomul spinocelular

49. Sarcomul palpebral este:
    a. tumoră rară cu evoluție rapidă
    b. de tip leuco sau melanosarcom
    c. afecțiune cu prognostic foarte grav

RĂSPUNSURI:

1.ac
2.ab
3.abcd
4.ac
5.bde
6.b
7.bcde
8.a
9.acd
10. bcde
11. bcd
12. abce
13. bcd
14. ace
15. bc
16. ac
17. bcde
18. adf
19. bcd
20. abcd
21. bd
22. abc
23. bde
24. abcd
25. abc
26. abd
27. acdef
28. ac
29. acd
30. ac
31. ab
32. bc
33. abce
34. acd
35. bd
36. abc
37. abd
38. acd
39. a
40. abd
41. bc
42. ab
43. ac
44. bcd
45. ab
46. abce
47. abd
48. ab
49. abc

APARATUL LACRIMAL

Aparatul lacrimal este format din:

- **Structurile care secretă lacrimile**:
  - **glanda lacrimală principală** situată în porţiunea supero-externă a orbitei
  - **glandele lacrimale accesorii** care produc secreţia seroasă (Krause şi Wolfring), mucoasă (Manz, Henle), lipidică (Moll, Zeiss, Meibomius). Glandele lacrimale accesorii produc secreţia de bază, glanda lacrimală principală produce secreţia reflexă.
- **Căile lacrimale de excreţie**:
  - **punctele lacrimale** superior, inferior sunt situate în unghiul intern al marginei libere a pleoapelor. Prin mişcările de clipit, lacrimile sunt dirijate spre punctele lacrimale
  - **canaliculele lacrimale** care se unesc şi pătrund în sacul lacrimal
  - **sacul lacrimal** aşezat în loja lacrimală
  - **canalul lacrimo-nazal** pătrunde în nas în meatul nazal inferior sub cornetul mijlociu. La naştere orificiul de deschidere a canalului lacrimonazal este acoperit de o membrană – Hasner care perforează în primele zile de viaţă. Dacă nu perforează se poate produce dacriocistita noului născut.

Aparatul lacrimal asigură împreună cu pleoapele protecţia corneei prin filmul lacrimal. Lacrimile secretate de glandele lacrimale sunt etalate pe suprafaţa globului prin mişcarea de clipire formând filmul lacrimal.

Filmul lacrimal este alcătuit din trei straturi succesive suprapuse:

- stratul extern, superficial este lipidic, împiedică evacuarea lacrimilor
- stratul intermediar, apos are rol de hrănire şi oxigenare
- stratul profund mucos este unit cu celulele epiteliului cornean

Lacrimile au un volum de 7 mm cubi, pH 7,5 şi se secretă 0,3 mmcubi/min

Din punct de vedere chimic lacrimile conţin: apă 98%, electroliţi (Na, K, Cl, HCO3) compuşi organici (glucoză, acizi aminaţi, uree) proteine (lizozomi, Ig A, Ig G) şi enzime.

Testul Schirmer măsoară secreţia lacrimală reflexă şi bazală. Constă în plasarea unei langhete de hârtie de filtru în 1/3externă a fundului de sac conjunctival inferior şi măsurarea lungimei hârtiei umectate prin lacrimi după 5 minute (normal 10mm).

TULBURĂRILE DE SECREŢIE LACRIMALĂ se manifestă prin scăderea sau creşterea producţiei de lacrimi.

Scăderea secreţiei de lacrimi poate fi cauzată de:

- absenţa congenitală sau lezarea glandelor lacrimale
- tulburări endocrine, autoimune în sindrom Gougerot-Sjogren, diabet
- iatrogen în tratamente cu antidepresive fenotiazine, neuroleptice

Scăderea secreţiei lacrimale se însoţeşte de senzaţie de arsură, usturimi, prezenţa unei secreţii conjunctivale lipicioase, cheratită filamentoasă, simptome care se încadrează în **sindromul sicca** – de ochi uscat.

Etiologia sindroamelor uscate:

- insuficienţă de secreţie apoasă în sindromul Gougerot-Sjogren asociat în 50% cu o maladie sistemică: poliartrită reumatoidă, sarcoidoză, dermatomiozite, LED, sclerodermie, limfom
- insuficienţă de secreţie mucoasă în pseudopemfigus ocular, sechele de arsuri chimice, trahom, avitaminoza A

- tulburări de etalare a lacrimilor în:
  - leziuni cicatriciale ale epiteliului cornean
  - paralizia nervuluiVII, anestezie
  - keratita neuroparalitică

Tratamentul ochiului uscat constă în folosirea produselor de substituire a secreției deficitare (metilceluloză, silicon, polivinil pirolidon, acid hialuronic), utilizarea lentilelor de contact moi şi folosirea de implante solubile.

Lăcrimarea apare datorită hipersecreției lacrimale prin:

- hipersecreție care se produce prin iritații în teritoriul nervului trigemen prin:

- iritație reflexă în conjunctivite, traumatism cornean, corp străin, glaucom, vicii de refracție

- tulburări de evacuare a lacrimilor

Hipoexcreție: prin obstacole în scurgerea lacrimilor

DACRIOADENITA este inflamația glandei lacrimale.

Dacrioadenita acută este o afecțiune inflamatorie a glandei lacrimale care se poate asocia unei afecțiuni sistemice de cauză virală sau bacteriană (parotidită, scarlatină, rujeolă, gripă, septicemie) şi mai rar după un traumatism local.

Apare la copil (mai frecvent) şi evoluează bilateral (mai rar unilateral). Local se produce hipertrofie inflamatorie a glandei lacrimale cu deformare în „S" culcat a pleoapei superioare, cu adenopatie preauriculară, chemozis şi general febră moderată. În 5-7 zile procesul poate retroceda sau evoluează către un flegmon.

Tratamentul este general cu antiinflamatorii nesteroidiene, dar şi steroizi la nevoie, antibiotice, iar local aplicații de gheaţă, iar în caz de colectare incizie şi drenaj.

Dacrioadenita cronică este uni sau bilaterală şi se manifestă prin tumefiere progresivă a glandei lacrimale fără semne inflamatorii locale. Glanda este hipertrofiată palpându-se în unghiul superoextern al orbitei. Apare în infecții cronice (tbc, lues, trahom), sarcoidoză, sindrom Mikulicz (hipertrofie cronică, bilaterală a glandelor salivare, lacrimale), în contextul unei leucemii limfoide cronice, limfogranulomatoză, tbc.

DACRIOCISTITA este patologia căilor de eliminare ale lacrimilor produsă prin obstrucția canalului lacrimo-nazal, care este provocată de infecții banale prelungite ale conductului lacrimal prin: conjunctivite cronice sau inflamații cronice ale mucoasei nazale. Rar obstrucția lacrimonazală poate fi produsă prin tumori de vecinătate, traumatisme, inflamații ale sinusurilor feței. Obstrucția canalului lacrimonazal împiedică eliminarea lacrimilor care se acumulează, producând infecția şi inflamația mucoasei sacului care generează dacriocistita. Inflamația mucoasei sacului poate evolua lent sau acut.

Dacriocistita cronică este mai frecventă la persoane în vârstă, de sex feminin. Afecțiunea debutează cu lăcrimare cronică accentuată la frig, vânt, lumină puternică. După luni, ani apare în unghiul intern al ochiului o secreție purulentă. Conjunctiva este congestionată şi sacul lacrimal se dilată şi se palpează sub ligamentul palpebral intern, fără fenomene inflamatorii. La presiune pe suprafața sacului se evacuează prin punctele lacrimale secreție purulentă.

Tratamentul este chirurgical şi vizează restabilirea permeabilității canalului lacrimonazal prin crearea unei anastomoze între mucoasa sacului şi mucoasa nazală – *dacriocistorinostomie.*

Dacă există leziuni ale mucoasei nazale, fistulă lacrimală sau la bătrâni se recurge la extirparea sacului lacrimal. Se poate încerca restabilirea drenajului fiziologic dilatând

obstrucția și menținând dilatat canalul lacrimonazal cu ajutorul unei proteze de policlorură de vinil.

Mucocel al sacului lacrimal prezintă o dublă obstrucție la canalul lacrimonazal și la canaliculii lacrimali.

Dacriocistita acută este inflamația acută a sacului lacrimal cu debut brusc și care apare în evoluția unei dacriocistite cronice. Clinic apare o tumefacție cu caractere inflamatorii acute localizată la sacul lacrimal cu dureri spontane și la presiune cu tegumente congestionate.

În evoluție, după câteva zile procesul inflamator se extinde la țesuturile din jurul sacului apărând **peridacriocistita** cu dureri violente spontane, cu adenopatii și stare generală alterată cu febră, frison, cefalee cu extinderea inflamației spre pleoape, nas, obraz.

Dacriopericistita acută evoluează ca un abces, se deschide la piele și mult timp poate persista o fistulă a sacului lacrimal. Dacă perforația se închide se pot produce noi recidive ale procesului inflamator.

Tratamentul inițial este medical, fiind necesară administrarea pe cale generală de antibiotice cu spectru larg și apoi după antibiograma din conținutul purulent. Dacă s-a format o colecție purulentă, aceasta se incizează și se drenează. După retrocedarea fenomenelor inflamatorii acute se face tratamentul chirurgical cu dacriocistorinostomie sau extirpare de sac.

Dacriocistita noului născut și sugarului (congenitală) este dată de imperforarea la naștere a canalului lacrimo-nazal. În caz de imaturitate sau persistență după naștere a membranei care astupă canalul lacrimo-nazal, acumularea secrețiilor în sac determină o dacriocistită cronică.

La debut, noul născut prezintă lăcrimare simplă permanentă urmată de dacriocistită cronică cataralâ supurată și în condiții determinate dacriocistită acută.

Permeabilitatea canalului lacrimonazal se poate realiza spontan sau la simpla compresiune pe sac, de aceea este indicat a se face la început masajul sacului. Dacă fenomenele persistă se va face spălătura căilor lacrimale urmată de sondaj a acestora cu sonda Bowman.

TESTE:

1. Aparatul lacrimal este format din:
   a. structurile care secretă lacrimile
   b. căile lacrimale de excreție

2. Structurile care secretă lacrimile sunt:
   a. glanda lacrimală principală
   b. glande lacrimale accesorii care produc secreția seroasă – Krause, Wolfring
   c. glande lacrimale accesorii care produc secreția mucoasă – Manz, Henle
   d. glande lacrimale accesorii care produc secreția lipidică – Moll, Zeiss, Meibomius

3. Căile lacrimale de excreție sunt:
   a. puncte lacrimale
   b. glanda lacrimală
   c. canalicule lacrimale
   d. sacul lacrimal
   e. canalul lacrimo-nazal

4. Glandele lacrimale:
   a. accesorii produc secreția lacrimală de bază
   b. accesorii produc secreția lacrimală reflexă
   c. principală produce secreția lacrimală de bază
   d. principală produce screția lacrimală reflexă

5. Filmul lacrimal este alcătuit din următoarele straturi:
   a. stratul extern, lipidic împiedică evacuarea lacrimilor
   b. stratul mediu, lipidic cu rol de oxigenare
   c. stratul intermediar, apos cu rol de oxigenare
   d. stratul profund, mucos unit cu celulele epiteliului cornean.

6. Testul Schirmer:
   a. măsoară secreția lacrimală reflexă
   b. măsoară secreția lacrimală de bază

7. Scăderea secreției de lacrimi poate fi produsă de:
   a. absența congenitală sau lezarea glandelor lacrimale
   b. cu vârsta
   c. autoimun în sindrom Sjogren, diabet
   d. autoimun în HTA
   e. în tratament cu neuroleptice

8. Sindromul uscat etiologic este dat de:
   a. insuficiență de secreție apoasă în sindrom Sjogren asociat în 50% cu o maladie sistemică, poliartrită, LED, sclerodermie
   b. insuficiență de secreție mucoasă în pseudopemfigus ocular, sechele de arsuri chimice, trahom
   c. tulburări de etalare a lacrimilor în leziuni cicatriciale ale epiteliului cornean, paralizie de nerv VII, V

9. Tratamentul ochiului uscat necesită:
   a. folosirea produselor de substituire a secreției deficitare: metilceluloză, silicon, polivinil pirolidon, acid hialuronic
   b. folosirea midriaticelor
   c. utilizarea lentilelor de contact moi
   d. implante solubile

10. Lăcrimarea apare prin:
   a. hipersecreție lacrimală prin iritație în teritoriul V în iritație reflexă în conjunctivite, corpi străini, uveite, glaucom
   b. hipoexcreție prin obstacol în scurgerea lacrimilor

11. Dacrioadenita acută este:
   a. afecțiune acută inflamatorie a glandei lacrimale
   b. se poate asocia cu o afecțiune sistemică virală sau microbiană
   c. apare la copil, bilateral
   d. apare la adult unilateral
   e. se însoțește de hipertrofia inflamatorie a glandei lacrimale și adenopatie

12. Dacrioadenita acută se însoţeşte de:
    a. deformare în „S" culcat a pleoapei superioare
    b. deformare în „S" culcat a pleoapei inferioare
    c. chemozis
    d. general febră moderată
    e. se poate complica cu flegmon

13. Tratamentul general al dacrioadenitei acute se face cu:
    a. antiinflamatorii nesteroidiene
    b. antiinflamatorii steroidiene la nevoie
    c. vasodilatatoare
    d. antibiotice

14. Dacrioadenita este inflamaţia:
    a. sacului lacrimal
    b. pleoapei
    c. glandei lacrimale

15. În dacrioadenita acută este:
    a. secreţie mucoasă
    b. lăcrimare
    c. deformare a pleoapei superioare
    d. deformare a pleoapei inferioare

16. Dacrioadenita cronică este:
    a. unilaterală
    b. bilaterală
    c. debutul leucemiei limfoide
    d. însoţită de lăcrimare
    e. însoţită de deformarea pleoapei superioare

17. Dacriocistita este inflamaţia:
    a. sacului lacrimal
    b. glandei lacrimale
    c. pleoapei

18. Dacriocistita are:
    a. evoluţie cronică
    b. este însoţită de obstrucţia canalului lacrimo-nazal
    c. nu este însoţită de obstrucţia canalului lacrimo-nazal
    d. este generată de rinite cronice
    e. este generată de conjunctivite cronice

19. Dacriocistita se însoţeşte de:
    a. dureri oculare
    b. lăcrimare
    c. tumoretă în unghiul intern

20. Tratamentul dacriocistitei cronice se face prin:
    a. spălături antiseptice în sacul lacrimal
    b. cateterizarea căilor lacrimale pentru dezobstruare
    c. dacriocistorinostomie
    d. extirparea sacului lacrimal

21. Peridacriocistita se însoţeşte de:
    a. dureri
    b. edem inflamator în regiunea unghiului intern
    c. nu apare edem inflamator

22. Tratamentul peridacriocistitei se face cu:
    a. midriatic
    b. antibiotic general
    c. prisnitz decongestiv
    d. incizie şi drenaj

23. Dacriocistita noului născut este:
    a. imperforarea canalului lacrimo-nazal
    b. poate evolua catre dacriocistită cronică
    c. poate evolua către dacriocistită acută

24. Tratamentul dacriocistitei la nou născut este:
    a. dacriocistorinostomie
    b. extirparea sacului
    c. dezobstruarea instrumentală

25. Care din următoarele boli sunt de origine microbiană:
    a. ectropion
    b. dacriocistita acută
    c. orgelet

RĂSPUNSURI:

1. ab
2. abcd
3. acde
4. ad
5. acd
6. ab
7. abce
8. abc
9. acd
10. ab
11. abce
12. acde
13. abd
14. c.
15. b.c.
16. b.c.d.e.
17. a
18. a.b.d.e.
19. b.c.
20. b.c.d.
21. a.b.
22. b.c.d.
23. a.b.c.
24. c
25. b.c.

CONJUNCTIVA

Conjunctiva este o membrană mucoasă subţire semitransparentă care căţuşeşte partea anterioară a sclerei – conjunctiva bulbară – şi faţa posterioară a pleoapei – conjunctiva palpebrală sau tarsală. Conjunctiva palpebrală şi bulbară se reunesc la nivelul fundurilor de sac superior şi inferior. În fundurile de sac este localizată hiperemia conjunctivală periferică – roşie deschis – care este semnul obiectiv major al conjunctivitei. Conjunctiva are o funcţie protectoare, antibacteriană şi imunologică.

CONJUNCTIVITE

Conjunctivita este reacţia inflamatorie a mucoasei conjunctivale ca răspuns la o agresiune bacteriană, virală sau alergică.

Conjunctivita

- este o afecţiune frecventă – 40% din patologia infecţios inflamatorie a polului anterior al globului ocular
- poate avea caracter endemo-epidemic
- se manifestă sub forme clinice multiple şi polimorfe

Conjunctivita poate fi generată de:

- factori microbieni din flora saprofită exacerbaţi de condiţii favorizante (igienă defectuoasă, căldură, umezeală)
- flora de suprainfecţie

Evoluţia conjunctivitei poate fi variabilă, se poate croniciza, pot apare recidive sau are evoluţie favorabilă sub tratament.

Simptomele subiective sunt:

- jenă oculară
- prurit
- senzaţie de corp străin
- ACUITATE VIZUALĂ NORMALĂ ; vederea scade când conjunctivita se asociază cu keratită; *AV normală este element de diagnostic diferenţial al ochiului roşu*
- lăcrimare şi fotofobie dacă este afectată corneea

Semnele obiective sunt:

❖ modificări de culoare:

- hiperemia conjunctivală superficială localizată la nivelul fundurilor de sac conjunctivale şi la nivelul conjunctivei palpebrale de culoare roşu deschis, roşeaţă care se atenuează către conjunctiva pericorneană
- mai rar pot fi modificări de culoare de tip ischemic în conjunctivitele virale, alergice, hemoragii subconjunctivale în keratoconjunctivita virală epidemică, febra adenofaringoconjunctivală

❖ modificări de secreţie reprezentate de hipersecreţia conjunctivală exudativă cu secreţie:

- seroasă (apoasă) în conjuctivite virale, alergice
- mucoasă în conjunctivita primăvăratică, keratoconjunctivita sicca
- mucopurulentă în infecţii cu chlamydii, bacterii
- purulentă în conjunctivite acute bacteriene severe
- membranoasă în conjunctivita difterică sau cu streptococ betahemolitic
- pseudomembranoasă (prin coagularea exudatului aderent) în conjunctivita cu adenovirus, gonococ

❖ modificări de suprafaţă manifestate prin:

- hipertrofia papilară (mici zone proeminente centrate de un buchet de capilare) în conjunctivite cu evoluţie lungă; poate lua aspect de pavaj în conjunctivita primăvăratică

- foliculi sub formă de mici proeminenţe avasculare, înconjurate de neovase în conjunctivite foliculare, virale sau cu chlamydii
- flictene (noduli) – mici formaţiuni gălbui la nivelul conjunctivei bulbare în vecinătatea limbului în conjunctivita flictenulară

În conjunctivite pot fi prezente:

- edem al conjunctivei bulbare (chemozis) în conjunctivite infecţioase, alergice, endoftalmite, inflamaţii perioculare
- pseudomembrane (se îndepărtează fără sângerare) în conjunctivite prin infecţii adenovirale severe, gonococice, stafilococice, chlamydii, sindrom Stevens-Johnson
- membrane adevărate – afectează epiteliul şi sângerează când sunt îndepărtate – în conjunctivite cu adenovirus, streptococ piogen, corynebacterium diphteriae, herpes simplex
- noduli limfatici preauriculari şi mandibulari sensibili la palpare în infecţii virale şi gonococice; limfadenopatia regională nedureroasă se asociază infecţiei cu chlamydia
- micropanus – este invazia vasculară superficială a corneei periferice mai mare de 0,5mm, dar mai mică de 1,5mm; este prezentă în trahom, conjunctivita primăvăratică, conjunctivita cu stafilococ, la purtătorii vechi de lentile de contact
- infiltrate marginale corneene în afecţiuni alergice, toxice medicamentoase, infecţii cu stafilococ
- modificări ale filmului lacrimal în keratoconjunctivita sicca, deficit de vitamina A, pemfigus cicatricial ocular, sindrom Stevens-Johnson

Agenţii etiologici ai conjunctivitelor infecţioase sunt:

❖ *infecţii bacteriene*:
- Staphylococcus aureus, Staphylococcus epidermidis
- Streptococcus pneumoniae (pneumococ)
- Streptococcus viridans
- Neisseria gonorrhoeae, Neisseria meningitidis
- Haemophilus influenzae, Haemophilus aegyptius, Haemophilus ductreyi
- Proteus vulgaris
- Moraxella lacunata, Moraxella catarrhalis
- rar Mycobacterium tuberculosis, Treponema pallidum, Corynebacterium diphteriae, Shigella flexneri, Yersinia epidermidis, Peptostreptococi, Bartonella henselae (bacilul „ghearelor de pisică")

❖ *infecţii cu chlamydii:*
- Chlamydia trahomatis (tipABC)
- Chlamydia oculogenitalis care la nou născut produce conjunctivita cu incluzii a noului născut, iar la copil şi adult conjunctivita de piscină

❖ *infecţii virale*
- Adenovirus 3,4,7 –adenofaringoconjunctival – APC
- Adenovirus8,19 – keratoconjunctivita epidemică
- Papilomavirus
- Virus influenzae A,B
- Herpes virus (simplex, varicelozoosterian) de primă infecţie sau recurenţă
- Paramixovirus (rujeolă, parotidită, Newcastle)
- Poxvirus (variola, vaccina, molluscum contagiosum)
- Picornavirus (echovirus, enterovirus, poliovirus coxsackievirus)

❖ *infecţii fungice* (micoze conjunctivale) prin:
- Candida

- Sporotricum
- Rinosporidum

❖ *infecţii parazitare*

Oncocerca volvulus, Loa-loa, Oestrus ovis (miaza)

- Tenia echinoccocus, solium, saginata şi Toxocara canis (rar)

inflamaţii alergice

❖ *factori endogeni*

septici – foarte rar

- alergici care însoţesc intermitent sau permanent o conjunctivită banală microbiană

Diagnosticul clinic pozitiv al unei conjunctivite se stabileşte pe baza simptomatologiei subiective şi obiective, iar diagnosticul etiologic se face prin examen bacteriologic, virusologic şi citologic al secreţiei conjunctivale.

Diagnosticul diferenţial al conjunctivitei se face cu toate afecţiunile oculare cu ochi roşu: iridociclita şi glaucomul congestiv. În iridociclită şi glaucom vederea este totdeauna scăzută, ochiul are hiperemie conjunctivală roşu violacee, perilimbic, pericheratic şi sunt prezente modificări pupilare şi tensionale. În conjunctivită vederea este normală, iar hiperemia conjunctivală este periferică, roşu deschis localizată în fundurile de sac conjunctivale.

Evoluţia conjuctivitelor poate fi acută, subacută sau cronică, unele conjunctivite pot avea caracter recidivant.

Complicaţiile conjunctivitelor pot fi:

- keratite prin prinderea corneei în procesul infecţios
- afectarea căilor lacrimale
- afectarea pleoapelor cu blefarite ulceroase, entropion cicatricial legat de retracţia tarsului
- cicatrici conjunctivale cu retracţie cicatricială în trahom

Tratament

Tratamentul profilactic al unei conjunctivite necesită tratarea şi izolarea suspecţilor şi a contacţilor, dar şi igienă corespunzătoare.

Tratamentul curativ al unei conjunctivite este

- local sub formă de coliruri (se folosesc coliruri şi pentru acţiunea de spălare mecanică a secreţiilor); în formele acute instilaţiile trebuie să fie frecvente, la 1-2 ore
- spălături cu soluţii antiseptice
- în conjunctivite microbiene tratament local cu soluţie antibiotică1% sau penicilină 20.000U/1ml ser timp de 7-10 zile, repetat după o pauză de 3-4 zile şi continuat până la negativarea secreţiei
- în componenta alergică – cortizon soluţie nativă sau 1/10
- în conjunctivită nu sunt indicate unguentele pentru că devin medii de cultură pentru flora saprofită
- este contraindicat pansamentul ocular pentru că favorizează exacerbarea germenilor

CONJUNCTIVITE MICROBIENE

Conjunctivitele acute infecţioase:

- pot să apară după o incubaţie de 2-3 zile
- apar unilateral cu senzaţie de înţepături şi de corp străin, al doilea ochi fiind afectat după 24-48ore
- vederea este normală
- poate să apară lăcrimare şi fotofobie dacă apare afectare corneeană

Obiectiv: se constată:

- hiperemie conjunctivală superficială

- secreție mucoasă, mucopurulentă cu aglutinarea cililor

Conjunctivite microbiene cu germeni gram pozitivi

Reprezintă 80% din conjunctivitele bacteriene. Semnele şi simptomele includ: debut acut, uni sau bilateral, hiperemie conunctivală medie, secreție moderat, corneea normală.

Etiologic stafilococul poate produce conjunctivite acute mucopurulente, cronice, iar streptococul poate da conjunctivită acută mucopurulentă, purulentă, cu false membrane.

Conjunctivite microbiene cu germeni gram negativi

Reprezintă 20% din conjunctivitele bacteriene şi cuprind etiologic:

- Hemofilus prezent în căile respiratorii superioare – poate antrena conjunctivită catarală acută la copil
- enterobacterii diverse pot produce conjunctivite acute, cronice (mai frecvent la persoanele în vârstă)
- Pseudomonas aeruginosa produce keratoconjunctivite grave
- Moraxella poate produce conjunctivita unghiulară sau cronică foliculară

Tratamentul conjunctivitelor bacteriene se face cu:

- antiseptice
- antibiotice (cloramfenicol, neomicină, polimixină B); pentru bacterii gram negative se folosesc tobramicină, gentamicină, iar pentru spectru larg ciprofloxacin (ciloxan) sau ofloxacin (ocuflox)
- haemophilus se poate asocia cu pneumonie şi celulită preseptală şi necesită tratament oral cu amoxicilină clavulanat 20-40/kg/zi în 3 doze la copii

Conjunctivita cu Neisseria (gonoreea) – conjunctivita purulentă a noului născut

Boala are debut hiperacut în primele zile după naştere cu secreție purulentă abundentă, galben-verzuie, edem palpebral, hiperemie conjunctivală intensă, chemozis conjunctival, fantă palpebrală închisă.

În conjunctivita purulentă cu Neisseria gonorrhoeae, diagnosticul trebuie să fie rapid şi tratamentul folosit trebuie să fie agresiv topic la nevoie sistemic pentru că se poate produce ulcer corneean serpiginos cu keratoliză progresivă şi riscul perforației corneene în 24-36 ore.

Contaminarea gonococică a nou născutului se poate face: intrauterin la o mamă cu gonococ în momentul expulziei sau postpartum prin mâini, obiecte infectate.

Tratamentul constă în aplicări frecvente de soluții antibiotice la nevoie şi tratament general (penicilină). Se vor face spălături abundente şi frecvente ale fundului de sac cojunctival cu soluție de penicilină 20.000U/ml ser. Dacă se complică cu ulcer corneean se face tratament cu midriatice.

Profilaxia Crede cu instilatii cu nitrat de argint imediat după naştere a diminuat incidența cazurilor de conjunctivită gonococică la nou născut.

CONJUNCTIVITE VIRALE

Sunt relativ frecvente şi reprezintă 15% din conjunctivite. Agenții etiologici sunt adenovirusurile şi virusurile herpetice. Unele specii evoluează cu afectare oculară severă şi implică corneea.

Conjunctivita cu adenovirus (există 41 de serotipuri)

Semnele specifice pentru diagnostic sunt: foliculii conjunctivali, secreția seroasă şi limfadenopatia regioanlă cu noduli preauriculari sau submandibular.

Conjunctivita cu adenovirus poate fi:

- acută foliculară (serotip 1,2,3,4) evoluează cu simptome minime şi foliculi, acută, subacută
- keratoconjuctivita epidemică (serotip 8,19 37) are debut brusc, sever, cu noduli preauriculari, sensibili, hiperemie, secreție seroasă, hemoragie subconjunctivală, foliculi

cu evoluție pe al doilea ochi după 5-7 zile. Pot apare: keratită, epitelită, infiltrate subepiteliale

- febra faringoconjunctivală (serotip 3,7) se manifestă prin simptome moderate de conjunctivită, însoțită de faringită şi febră. Se întâlneşte în epidemii vara şi ocazional la cei care fac baie în piscină inadecvat clorinată.

Conjunctivita hemoragică este produsă de enterovirus 70 sau cocsackie A 24.

Tratamentul necesită măsuri de educație sanitară şi igienă personală. Dacă există afectare corneeană se administrează local steroizi fluormetolon 0,1%, prednison acetat 0,125% sau prednison maleat 1% 2-4ori/zi timp de 1-6 luni.

Infiltratele subepiteliale pot fi tratate cu steroizi topici de tipul fluormetolon 0,1% urmați de antiinflamatorii nesteroidiene de tip diclofenac. La nevoie se folosesc lacrimi artificiale.

Conjunctivita cu herpes simplex – poate fi primară sau recurentă cu sau fără afectare palpebrală sau corneeană.

Conjunctivita poate fi asociată cu:

- leziuni corneene:
  - epiteliale – punctate, liniare , dendride,geografice
  - stromale –disciformă
- uveită

Necesită în *tratament* folosirea antiviralelor cu aciclovir (zovirax) local şi general.

CONJUNCTIVITA CU CHLAMYDII

Are o evoluție uni sau bilaterală, subacută, (cronică fără tratament) cu secreții mucopurulente, foliculi conjunctivali bulbari sau limbici asociată uneori cu micropanus corneean, keratită punctată epitelială, irită.

Infecțiile cu chlamydia afectează 500 milioane de oameni anual în toată lumea.

Serotipurile A,B,C de chlamydia sunt responsabile de apariția trahomului hiperendemic ce duce la orbire, iar serogrupele D,E,F,G,H,I,J,K sunt agenți etiologici ai conjunctivitelor cu incluzii.

Conjunctivita cu incluzii – agentul infectant este localizat în tractul genital, inocularea conjunctivală fiind directă (prin mâini infectate) sau în piscină (în apă insuficient clorinată).

Îmbracă 2 forme:

- la nou născut de la o mamă purtătoare de chlamydie în tractul genital (30% din copii pot face conjunctivită). Conjunctivita este acută bilaterală cu debut la 3-21 zile (cel mai frecvent la 5 zile). Se poate complica cu bronşite, pneumonie
- la adult se produce conjunctivita de piscină care este o conjunctivită subacută, foliculară, după o incubație de 8-10 zile, al doilea ochi după 15 zile. Se însoțeşte de secreție mucopurulentă, reacție limfoidă cu foliculi conjunctivali limbici şi bulbari cu adenopatie preauriculară (nedureroasă) cu micropanus, infiltrate subepiteliale, keratită epitelială punctată difuză şi polimorfă.

Trahom hiperendemic – este principala cauză de orbire în țările din Africa, India, Orientul mijlociu, Asia de sud-est.

Chlamydia trahomatis se dezvoltă în celulele epiteliale ale conjunctivei sub forma incluziilor nucleare intracitoplasmatice Halbstaedter-Prowazek. Boala are o evoluție cronică şi prezintă o reacție foliculară. Reinfecția cu chlamydia este posibilă, iar suprainfecția bacteriană poate favoriza agravarea bolii.

Trahomul este o keratoconjunctivită endemo-epidemică cu evoluție stadială şi complicații grave care duc în final la orbire.

Transmiterea afecțiunii se face de la om la om prin mâini, obiecte infectate în condiții de igienă defectuoasă, căldură, umezeală. Afecțiunea se poate transmite şi prin intermediul vectorilor, muştele jucând un rol important în propagarea infecției. În decurs de mulți ani

evoluția trahomului este marcată de reinfectări şi acutizări ceea ce explică *polimorfismul aspectelor clinice* prin asocierea leziunilor evolutive cu cele cicatriciale.

- ***Stadiul de debut - T1***

Trahom incipient (luni, ani) se poate manifesta ca o conjunctivită bacteriană cataralâ cu evoluție cronică la persoane care trăiesc în mediu endemic. Pot apare foliculi albicioşi pe conjunctiva tarsală

- ***Stadiul II – Trahom florid – T2*** (2luni – 3ani)

Apar noduli, foliculi cu aspect de „icre de ştiucă" pe conjunctiva palpebrală superioară. Nodulii sunt albi, gelatinoşi, maturi, numeroşi şi conțin chlamydia. Prin mişcările continue ale pleoapelor nodulii se sparg spontan, iar chlamydia diseminează în vecinătate. Nodulii tarsali se extind spre fundurile de sac, coboară pe conjunctiva bulbară oprindu-se o perioadă de timp variabil (săptămâni) la nivelul limbului sclerocornean. Nodulii se extind spre cornee. Către nodulii corneeni de la limb pornesc pachete de neovase corneene cu dispoziție „în perdea" formându-se panusul trahomatos.

- ***Stadiul III – Trahom precicatricial – T3***

Există noduli în diverse faze de evoluție, sunt mai reduşi numeric, apar cicatrici neregulate stelate, panusul este maxim şi apar procese de scleroză fibroasă a conjunctivei. Este prezentă linia Arlt (linie albicioasă paralelă cu marginea liberă a pleoapei la unirea treimei anterioare cu două treimi posterioare la conjunctiva tarsală superioară). Prin regresia foliculilor limbici apar depresiuni bine delimitate – fosetele Herbert.

- ***Stadiul IV – Trahom cicatricial - T4***

Foliculii sunt înlocuiți cu țesut cicatricial care determină fenomene retractile – entropion, trichiază. Panusul se subțiază, dar corneea rămâne opalescentă şi neovascularizată. Apar leucoame vascularizate şi astigmatism.

Evoluția bolii este trenantă, prezentând perioade de remisiune şi recidive.

Prognosticul este rezervat prin complicațiile ce pot apare:

- suprainfecții bacteriene cu ulcer corneean
- neovase corneene
- leucom cornean vascularizat, simplu
- simblefaron
- entropion
- trichiazis
- ptoză palpebrală
- xerozis

Tratamentul profilactic necesită:

- igienă generală şi personală
- izolarea şi tratarea bolnavilor şi contacților

Tratamentul curativ cuprinde:

- tratament general în cure de 3-4săptămâni cu doxiciclină – 100mg/zi oral de 2 ori pe zi, 7 zile; alternative pot fi: azitromicina1g pe doză, eritromicină 250-500mg oral de 4 ori pe zi, pentru copii suspensie orală de eritromicină 40mg/kg/zi în 4 doze 14 zile.
- tratament local – unguente cu tetraciclină sau eritromicină 5 zile pe lună, 6 luni în zonele endemice
- tratamentul mecanic – masajul foliculilor
- tratament chirurgical – raclarea sau cauterizarea foliculilor
- tratamentul complicațiilor:
  - keratoplastie când este posibil
  - tratamentul chirurgical al entropionului
  - extirparea sacului lacrimal în dacriocistite

- intervenţii de chirurgie plastică

CONJUNCTIVITE ALERGICE

Alergiile pot fi transmise pe cale externă sau internă.

Conjunctivitele alergice pot fi acute, subacute, sau cronice, uni sau bilaterale.

Conjunctivita atopică acută este cea mai frecventă formă de alergie oculară şi reprezintă o reacţie de hipersensibilitate la antigene aeriene specifice, alergenii fiind: praf, polen, acarieni, fungi. Se manifestă prin atacuri tranzitorii de prurit, senzaţie de arsură, hiperemie conjunctivală, secreţie seroasă.

În tratament este necesar folosirea de lacrimi artificiale, colir cu cortizon.

Conjunctivita primăvăratică – este conjunctivita prin hipersensibilitate imediată tip I la alergeni, antigeni microbieni, atingând copilul tânăr (mai frecvent băieţii) cu o recrudescenţă a simptomatologiei primăvara. Obiectiv conjunctiva tarsală a pleoapei superioare are aspect de piatră de pavaj, prin prezenţa unor papile gigante care pot produce leziuni mecanice corneene(keratita punctată superficială, ulceraţie superficială şi profundă, panus corneean). Simptomatologia se estompează la pubertate. Necesită tratament cortizonic.

Conjunctivita flictenulară – este o manifestare de hipersensibilitate întârziată microbiană. Survine la copii prezentând o primo-infecţie tbc (alergie la bacil Koch) sau mai rar stafilococ, streptococ, candida. Se caracterizează prin flictene conjunctivale şi la periferia corneei, evoluţia bolii fiind favorabilă în aproximativ 15 zile. Necesită tratament antialergic.

CONJUNCTIVITE PRIN USCĂCIUNE CORNEEANĂ – realizează tabloul clinic al unei conjunctivite cronice bilaterale. Diagnosticul se face prin: testul Schirmer care decelează o hiposecreţie lacrimală, testul cu roz Bengal care pune în evidenţă leziunile secundare ale hiposecreţiei lacrimale cu keratită punctată superficială, keratită filamentoasă.

Etiologia uscăciunii oculare este variată putând fi dată de:

- hipolacrimie prin atrezia glandei lacrimale la bătrâni
- tratament neuroleptic şi antidepresor prelungit
- anomalii de ocluzie palpebrală prin paralizie de facial sau retracţia cicatricială a pleoapei
- keratită neuroparalitică
- procese inflamatorii cronice de tip trahom
- sindrom Gougerot-Sjogren
- colagenoză (lupus eritematos diseminat, artrită reumatoidă)
- sindrom Mikulicz în cadrul unei sarcoidoze, leucoză sau maladie Hodgkin
- maladie Mikulicz cu hipertrofie apoi scleroză a glandei lacrimale

CONJUNCTIVITE ASOCIATE CU BOLI GENERALE

Se pot întâlni conjunctivite în: afecţiuni buloase (sindrom Lyell, pemfigus), acnee rozacee, sarcoidoză, colagenoză (LED).

Sindromul Reiter asociază uretrită, poliartrită, conjunctivită, triadă clasică a sindromului care poate fi precedată de dizenterie. Conjunctivita cu recidive frecvente se poate însoţi de spondilită ankilozantă, cu gena de histocompatibilitate HLA-B27 prezentă.

AFECŢIUNI DEGENERATIVE ALE ŢESUTULUI CONJUNCTIV

Pinguecula – este o hipertrofie a ţesutului conjunctiv cu o degenerescenţă a ţesutului elastic şi apare sub formă de mici pete rozate sau gălbui în unghiul intern al limbului.

Elastoza senilă sunt alteraţii ale ţesutului elastic favorizate de vârstă.

Pterigion – este un pliu conjunctival de partea nazală a corneei. Conjunctiva aduce reţeaua sa vasculară care progresează spre centrul corneei, în timp putând afecta vederea. Poate fi legată de un traumatism corneean (arsură, corp străin, mici ulcere) cu cicatrizare care

aduce un aport de ţesut conjunctiv sau poate surveni la persoane expuse la iluminare solară prelungită. Este bine a se efectua cura chirurgicală precoce, înainte ca pterigionul să afecteze vederea. Sunt posibile recidive.

Pseudopterigion – este o aderenţă inflamatorie a conjunctivei la cornee după un traumatism corneean.

TUMORI CONJUNCTIVALE

Melanomul benign este reprezentat de nevi situaţi spre limb sau pe caruncula. Sunt pete brune sau rozate de dimensiuni variabile, cu tendinţă de creştere, când necesită exereza.

Epiteliomul conjunctival – este exclusiv spinocelular şi se prezintă ca o tumoră vegetantă, albicioasă, vascularizată

Melanomul malign apare ca mase mamelonate negre uneori nepigmentate situate pe conjunctiva bulbară. Apar spontan în conjunctiva sănătoasă, după nevi sau melanoză. Se face exereză chirurgicală locală a melanomului, la nevoie enucleaţie.

Melanoza precanceroasă – este reprezentată de pete pigmentare pe conjunctiva bulbară, după 40 de ani cu difuzie progresivă spre fundurile de sac şi marginea liberă a pleoapelor.

TESTE:

1. Conjunctiva este o mucoasă transparentă care căptuşeşte:
   a. partea anterioară a sclerei
   b. partea anterioară a coroidei
   c. faţa posterioară a pleoapei
   d. 1/3 anterioară a corneei

2. Conjunctiva prezintă:
   a. porţiune iriană
   b. porţiune bulbară
   c. porţiune retiniană
   d. porţiune palpebrală
   e. funduri de sac conjunctivale

3. Hiperemia conjunctivală din conjunctivită este:
   a. localizată perikeratic
   b. localizată periferic
   c. roşu deschis
   d. roşu violaceu

4. Conjunctiva are funcţie
   a. protectoare
   b. inhibitorie
   c. antibacteriană
   d. imunologică

5. Conjunctivita este
   a. reacţie inflamatorie a mucoasei conjunctivale
   b. reacţie cicatrizantă la infecţii
   c. este o reacţie de răspuns faţă de agresiunea bacteriană, virală, alergică

6. Conjunctivitele sunt:
   a. relativ frecvente
   b. pot avea caracter endemo-epidemic
   c. se manifestă prin edem corneean
   d. se manifestă prin forme clinice multiple şi polimorfe

7. Conjunctivitele sunt generate de:
   a. factori microbieni din flora saprofită exacerbaţi
   b. floră de suprainfecţie
   c. virusuri
   d. paraziţi

8. Evoluţia unei conjunctivite este variabilă:
   a. se cronicizează
   b. pot apare recidive
   c. are evoluţie favorabilă sub tratament

9. În faţa unui ochi roşu, unul din semnele următoare, elimină diagnosticul de conjunctivită, care:
   a. secreţia
   b. lăcrimare
   c. scăderea vederii
   d. senzaţia de nisip în ochi

10. Conjunctivita acută se caracterizează prin:
   scăderea vederii
   senzaţie de corp străin
   secreţie conjunctivală
   dureri oculare

11. Hiperemia conjunctivală perikeratică este prezentă în:
   iridociclită
   glaucom acut
   keratită
   conjunctivită

12. Într-o conjunctivită acută NU sunt:
   secreţie conjunctivală
   scăderea vederii
   hiperemie conjunctivală periferică
   hiperemie conjunctivală perikeratică

13. Secreţia muco-purulentă matinală o întâlnim în:
   a. glaucom cronic
   b. glaucom acut
   c. iridociclită acută
   d. conunctivită acută

14. În conjunctivita acută NU apar:
   a. congestia conjunctivală perikeratică
   b. senzaţia de nisip în ochi
   c. aglutinarea cililor
   d. scăderea vederii

15. Conjunctivita poate fi declanşată de:
    a. microbi
    b. virusuri
    c. chlamydii
    d. ciuperci
    e. paraziţi

16. Într-o conjunctivită pacientul acuză:
    a. senzaţia de corp străin
    b. acuitate vizuală normală
    c. acuitate vizuală scăzută
    d. lăcrimare
    e. fotofobie

17. Într-o kerato-conjunctivită este:
    a. acuitate vizuală normală
    b. acuitate vizuală scăzută
    c. lăcrimare, fotofobie

18. Conjunctivita acută prezintă:
    a. ochi roşu
    b. modificări relief
    c. secreţie mucoasă

19. Într-o conjunctivită poate fi:
    a. secreţie purulentă
    b. secreţie mucoasă
    c. nu sunt modificări de secreţie conjunctivală

20. Semnele subiective în conjunctivită sunt:
    a. jenă oculară
    b. AV normală
    c. vederea scade când este afectată corneea
    d. vederea este normală dacă este afectată corneea
    e. prurit

21. În conjunctivită:
    a. AV este scăzută
    b. AV scade dacă apare o keratită asociată
    c. apare lăcrimare şi fotofobie dacă este afectată corneea

22. Într-o conjunctivită obiectiv se observă:
    a. modificare de culoare cu hiperemie conjunctivală perikeratică
    b. modificare de culoare cu hiperemie conjunctivală periferică
    c. secreţie mucoasă, mucopurulentă
    d. modificări de relief

23. În conjunctivite virale, alergice pot exista:
    a. modificări de culoare de tip hiperemic
    b. modificări de culoare de tip ischemic

24. În conjunctivită modificarea de culoare este:
    a. hiperemie conjunctivală roşu deschis în fundurile de sac
    b. hiperemie conjunctivală roşu violaceu perilimbic
    c. hemoragie subconjunctivală în keratoconjunctivita epidemică
    d. de tip ischemic în conjunctivita virală, alergică

25. În conjunctivită secreţia este:
    a. seroasă în conjunctivita alergică, virală
    b. mucoasă în conjunctivita primăvăratică
    c. mucopurulentă în conjunctivita microbiană (bacteriană)
    d. purulentă în conjunctivite purulente severe

26. În conjunctivită pot apare modificări de relief:
    a. hipertrofie papilară
    b. foliculi în conjunctivite bacteriene
    c. foliculi în conjunctivite cu chlamydii
    d. flictene în conjunctivita flictenulară

27. În conjunctivite pot exista:
    a. pseudomembrane în infecţii virale severe, gonococice
    b. membrane în difterie, adenovirus

c. noduli limfatici dureroşi în infecţii virale şi gonococice
d. limfadenopatie nedureroasă în infecţii cu chlamydii

28. În conjunctivite pot exista:
a. hiperemie perikeratică
b. micropanus în trahom
c. infiltrate corneene marginale în afecţiuni alergice, infecţii cu stafilococ

29. Complicaţiile conjunctivitelor sunt:
a. keratite
b. glaucom secundar
c. retinite
d. afectarea pleoapei cu blefarite, entropion
e. cicatrici conjunctivale în trahom

30 Diagnosticul etiologic al unei conjunctivite se face prin examenul secreţiei conjunctivale:
a. bacteriologic
b. virusologic
c. citologic

31. Diagnosticul diferenţial al unei conjunctivite se face cu
a. iridociclita
b. decolarea de retină
c. glaucom cu unghi deschis
d. glaucom congestiv

32. Conjunctivita necesită tratament:
a. profilactic
b. antiseptic
c. dezinfectant
d. antivirotic

33. Într-o conjunctivită catarală cu evoluţie cronică este necesar un tratament:
a. antiseptic
b. dezinfectant
c. antibiotic
d. cortizon

34. Tratamentul unei conjunctivite bacteriene este:
a. profilactic
b. antiseptic
c. dezinfectant
d. antibiotic
e. antimicotic

35. Tratamentul unei conjunctivite microbiene se face cu:
a. antibiotic de concentraţie 10%
b. zovirax
c. antibiotic de concentraţie 1%
d. pansament ocular

36. Tratamentul unei conjunctivite virotice se face cu:
a. antiseptic
b. dezinfectant
c. zovirax
d. sulfat de zinc

37. Tratamentul unei conjunctivite se face cu:
a. cortizon
b. midriatice
c. antiseptice
d. dezinfectant

38. Conjunctivita catarală:
a. poate fi acută
b. poate fi cronică
c. are modificări de culoare
d. are modificări de relief

39. Care sunt argumentele în favoarea unei conjunctivite gonococice la nou-născut
a. caracterul purulent al secreţiei
b. conjunctivita unilaterală
c. conjunctivală bilaterală
d. edem palpebral
e. chemozis conjunctival

40. Conjunctivita gonococică a noului născut este:
a. gravă
b. datorată stafilococului
c. bilaterală
d. se însoţeşte de pioree

41. Conjunctivita gonococică a noului născut este:
    a. datorată virozelor
    b. datorată gonococului
    c. are o evoluție stadială
    d. se poate complica cu iridociclită

42. Care sunt argumentele în favoarea unei conjunctivite gonococice la noul născut:
    a. debut la primele zile după naştere
    b. caracter purulent al secreției
    c. chemozis conjunctival
    d. imperforare canal lacrimo-nazal

43. Conjunctivita gonococică în faza de pioree are:
    a. vedere normală
    b. secreție purulentă galben-verzuie
    c. se poate complica cu ulcer serpiginos
    d. edem palpebral
    e. fantă palpebrală închisă

44. Contaminarea gonococică oculară la nou-născut se poate face prin:
    a. intrauterin la o mamă gonococică
    b. post partum prin mâini murdare
    c. prin expulzia fătului la o mamă sănătoasă

45. Semnele obiective majore la conjunctivita gonococică la nou-născut sunt:
    a. secreție purulentă conjunctivală
    b. edem palpebral
    c. chemozis conjunctival
    d. vedere normală

46. Conjunctivita gonococică la nou-născut se poate trata cu:
    a. cortizon
    b. spălături abundente şi frecvente ale fundurilor de sac
    c. penicilină 20000 u.i./l ml ser
    d. pansament ocular

47. Tratamentul unei conjunctivite gonococice a noului-născut este:
    a. profilactic
    b. spălături abundente cu soluție penicilină
    c. dacă se complică cu ulcer corneean soluție de atropină
    d. dacă se complică cu ulcer corneean soluție de cortizon

48. Agenții etiologici ai unei conjunctivite infecțioase sunt:
    a. stafilococ epidermidis, auriu
    b. gonococ
    c. pneumococ
    d. hemofilus
    e. proteus

49. Infecții cu chlamydii în conjunctivite sunt:
    a. Chlamydia trahomatis ABC
    b. Chlamydia oculogenitalis care produce la nou născut conjunctivita cu incluzii
    c. Chlamydia trahomatis care produce la nou născut conjunctivita de piscină
    d. Chlamydia oculogenitalis care produce la adult şi copil conjunctivita de piscină

50. Infecțiile virale care pot da conjunctivită sunt:
    a. adenovirus 3,4,7 – APC
    b. adenovirus 8,19 – keratoconjunctivita epidemică
    c. herpes virus
    d. paramixovirus

51. Infecții fungice care produc conjunctivite sunt:
    candida
    proteus
    sporotricum
    rinosporidum

52. Conjunctivita poate fi produsă de paraziți:
    a. oncocerca volvulus
    b. toxoplasma
    c. loa-loa
    d. toxocara canis

53. Factorii alergici endogeni pot însoţi o conjunctivită:
    a. permanent
    b. intermitent

54. În conjunctivitele microbiene există:
    a. hiperemie conjunctivală superficială
    b. secreţie mucoasă, mucopurulentă care aglutinează cilii
    c. vederea este afectată
    d. vederea este normală

55. Conjunctivitele microbiene cu germeni gram pozitivi sunt:
    a. conjunctivite acute
    b. conjunctivite cronice
    c. unele au caracter purulent, mucopurulent
    d. sunt mai frecvente (80%)

56. Conjunctivitele microbiene cu germeni gram negativi
    a. sunt mai rare (20%)
    b. sunt mai frecvente (80%)
    c. haemophilus poate produce conjunctivita cataralã la copil
    d. pseudomonas produce o conjunctivită uşoară
    e. enterobacter produce conjunctivită acută, cronică

57. Tratamentul unei conjunctivite bacteriene se face cu:
    a. midriatice
    b. antiseptice
    c. antibiotice de tip cloramfenicol
    d. neomicinã
    e. polimixinã B

58. Pentru bacterii gram negative se folosesc
    a. penicilinã
    b. tobramicinã
    c. amoxicilinã
    d. gentamicinã

59. În conjunctivită se pot folosi antibiotice cu spectru larg:
    a. septrin
    b. ciprofloxacin (ciloxan)
    c. ofloxacin (ocuflox)

60. Conjunctivita cu haemophilus se poate asocia cu:
    a. pneumonie
    b. celulită preseptală
    c. necesită tratament cu amoxicilinã clavulanat

61. Conjunctivita acută foliculară:
    a. este produsă de serotip 1,2,3,4
    b. evoluează supraacut
    c. evoluează cu simptome minime
    d. sunt prezenţi foliculi

62. Keratoconjunctivita epidemică
    a. are debut brusc sever
    b. are debut lent
    c. se însoţeşte de adenopatie
    d. prezintă foliculi
    e. se poate complica cu keratită, epitelită

63. Febra faringoconjunctivală prezintă:
    a. simptome moderate de conjunctivită
    b. este însoţită de irită
    c. este însoţită de dacriocistită
    d. este însoţită de faringită şi febră

64. Conjunctivita de tip herpes simplex poate fi:
    a. primară
    b. recurentă
    c. cu sau fără afectare corneeană
    d. cu sau fără afectare palpebrală

65. Conjunctivita cu chlamydii este:
    a. unilaterală
    b. bilaterală
    c. cronică
    d. însoţită de foliculi
    e. poate avea micropanus corneean

66. Care din următoarele caracteristici definesc exact trahomul:
    a. este dat de chlamydia trahomatis
    b. este prima cauză de cecitate din lume

c. este o iridociclită
d. este o cherato-conjunctivită
e. are o evoluţie cronică

67. Următoarele afirmaţii privind trahomul sunt corecte:
a. este o conjunctivită
b. este o kerato-conjunctivită
c. se poate complica cu tromboflebită de sinus cavernos
d. are o evoluţie gravă
e. are un caracter endemo-epidemic

68. În trahom pacientul orbeşte prin:
a. panusul trahomatos
b. noduli conjunctivali
c. hiperemie conjunctivală

69. Trahomul are:
a. modificări de secreţie
b. modificări de culoare
c. modificări de relief
d. evoluţie stadială

70. În faza de infiltraţie se suspicionează trahomul în prezenţa:
a. secreţiei muco-purulente
b. conjunctivita catarală cronică
c. prezenţa bolnavului endemic

71. În faza de trahom florid sunt:
a. noduli pe conjunctiva palpebrală
b. panus trahomatos cu aspect de „snop”
c. panus trahomtos cu aspect de „perdea”
d. noduli pe conjunctiva bulbară

72. În stadiul de trahom precicatricial pot fi:
a. simblefarom
b. trichiazis
c. neovase corneene
d. entropion

73. Trahomul în faza cicatricială se complică cu:
a. obstrucţia neovaselor
b. simblefaron
c. dacriocistită

74. Trahomul necesită tratament:
a. antibiotic general
b. anticlamidie general
c. distrugerea foliculilor prin periaj
d. crioterapie

75. Conjunctivitele virotice:
a. au caracter cronic
b. au caracter acut
c. se tratează cu cortizon
d. se tratează cu Zovirax

76. Conjunctivitele cu ciuperci pot fi declanşate de:
a. stafilococ
b. candida albicans
c. de tratament prelungit cu antibiotice
d. se tratează cu antimicotice
e. se tratează cu cortizon

77.Conjunctivita cu incluzii la nou născut:
a. este produsă de chlamidie
b. este produsă de virusuri
c. debut în medie la 5 zile
d. este o conjunctivită acută bilaterală

78. Conjunctivita de piscină:
a. este produsă de virusuri
b. este produsă de chlamidie
c. apare după o incubaţie de 8-10zile
d. este o conjunctivită foliculară

79. Conjunctivita de piscină se însoţeşte de:
a. secreţie mucopurulentă
b. adenopatie
c. foliculi conjunctivali limbici
d. coroidită
e. micropanus

80. Trahomul:
a. este o keratoconjunctivită
b. are caracter endemo-epidemic
c. are evoluţie supraacută
d. are evoluţie stadială
e. produce complicaţii grave

81. Transmiterea trahomului se face:
    a. de la om la om prin obiecte infectate
    b. prin intermediul vectorilor

82. Evoluția trahomului este marcată de:
    a. reinfecție
    b. acutizare
    c. aspect clinic polimorf
    d. asociere de leziuni evolutive cu leziuni cicatriciale

83. Trahomul incipient:
    a. se manifestă ca o conjunctivită bacteriană
    b. are evoluție cronică
    c. are evoluție acută
    d. apare la persoane în mediu endemic

84. În stadiul de trahom „florid”:
    a. apar noduli cu aspect de „icre de ştiucă” pe conjunctiva palpebrală
    b. nodulii sunt roşii, gelatinoşi
    c. nodulii sunt alb gelatinoşi
    d. nodulii se extind
    e. nodulii rămân cantonați la pleoapă

85. În stadiul de trahom „florid”:
    a. nodulii se extind spre limb
    b. se dezvoltă neovase corneene „în perdea” formând panus
    c. se dezvoltă edem corneean
    d. apare entropion

86. În stadiul de trahom precicatricial:
    a. nodulii se reduc numeric
    b. apar cicatrici stelate
    c. apare linia Arlt
    d. apar fosetele Herbert

87. În stadiul de trahom cicatricial sunt:
    a. retracții cu entropion şi trichiazis
    b. panusul dispare
    c. panusul se subțiază
    d. cornea este transparentă
    e. cornea este opalescentă şi vascularizată

88. Tratamentul general curativ al trahomului cuprinde:
    a. tratament general cu doxiciclină
    b. alternativă de tratment cu azitromicină
    c. tratament cu penicilină
    d. tratament cu eritromicină
    e. tratament cu tetraciclină

89. Tratamentul local în trahom este:
    a. unguent cu tetraciclină sau eritromicină în zonele endemice
    b. tratament mecanic prin masajul foliculilor
    c. tratament cicloplegic
    d. tratament chirurgical – cauterizare

90. Conjunctivita primăvăratică:
    a. este de natură alergică
    b. se asociază cu edem palpebral
    c. se caracterizează prin aspect “piatră de pavaj”
    d. este mai frecventă la fetițe

91. Conjunctivita primăvăratică:
    a. este microbiană
    b. este alergică
    c. are evoluție acută
    d. are evoluție cronică

92. Conjunctivita primăvăratică se tratează cu:
    a. antibiotic
    b. cortizon
    c. midriatic

93. Complicațiile trahomului sunt:
    a. neovase corneene
    b. leucom corneean
    c. simblefarom
    d. entropion
    e. dezlipire de retină
    f. papilită

94. Conjunctivita gonococică a noului născut se poate complica cu:
    a. leucom aderent
    b. endoftalmită
    c. panoftalmie

95. Modificările obiective în conjuntivită sunt:
    a. hiperemie conjunctivală periferică
    b. hiperemie conjunctivală perikeratică
    c. modificări de relief
    d. midriază

96. Tratamentul conjunctivitei gonococice este:
    a. îndepărtarea secreţiilor
    b. antibiotic local
    c. pilocarpină
    d. atropină

97. Trahomul este:
    a. recidivant, cronic
    b. endemo-epidemic
    c. boala curăţeniei

98. Conjunctivita flictenulară este:
    a. iridociclită
    b. cheratoconjunctivită
    c. alergie TBC
    d. alergie luetică

99. Conjunctivita flictenulară:
    a. frecventă la adulţi
    b. frecventă la copiii din mediu TBC
    c. se caracterizează prin prezenţa de flictene conjunctivale
    d. flictenele conjunctivale se pot extinde spre cornee

100. Conjunctivita flictenulară este:
    a. produsă prin hipersensibilitate imediată
    b. produsă prin hipersensibilitate tardivă
    c. necesită tratament antialergic
    d. necesită tratament general anti-TBC

101. Pinguecula este:
    a. inflamaţia conjunctivei
    b. degenerescenţa ţesutului elastic al conjunctivei
    c. o afecţiune ce se prezintă ca mici pete gălbui în unghiul intern

102. În conjunctivita prin uscăciune corneeană
    a. testul Schirmer evidenţiază hipersecreţie lacrimală
    b. testul Schirmer evidenţiază hiposecreţie lacrimală
    c. este o conjunctivită acută
    d. este o conjunctivită cronică bilaterală

103. Uscăciunea oculară poate fi produsă de:
    a. atrezia glandei lacrimale la bătrâni
    b. trahom
    c. sindrom Sjogren
    d. colagenoză
    e. Hodkin
    f. Sindrom Mikulicz

104. Pterigionul este:
    a. afecţiune inflamatorie a conjunctivei
    b. afecţiune degenerativă a conjunctivei
    c. favorizat de expuneri la soare
    d. afecţiune ce necesită tratament chirurgical precoce
    e. afecţiune ce poate recidiva

105. Tumorile maligne conjunctivale sunt:
    a. epiteliom spinocelular
    b. epiteliom bazocelular
    c. melanom malign

RĂSPUNSURI:

1. 1 ac
2. bde
3. bc
4. acd
5. ac
6. abd
7. abcd
8. abc
9. c
10. bc
11. abc
12. bd
13. d
14. ad
15. abcde
16. ab
17. bc
18. abc
19. ab
20. abce
21. bc
22. bcd
23. b
24. acd
25. abcd
26. acd
27. abcd
28. bc
29. ade
30. abc
31. ad
32. abcd
33. ab
34. abcd
35. c
36. c
37. acd
38. abc
39. acde
40. acd
41. bcd
42. abc
43. bcde
44. ab
45. abc
46. bc
47. abc
48. abcde
49. abd
50. abcd
51. acd
52. acd
53. ab
54. abd
55. abcd
56. acde
57. bcde
58. bd
59. bc
60. abc
61. acd
62. acde
63. ad
64. abcd
65. abcde
66. abde
67. abde
68. a
69. cd
70. bc
71. acd
72. abcd
73. abc
74. bcd
75. ad
76. bcd
77. acd
78. bcd
79. abce
80. abde
81. ab
82. abcd
83. abd
84. acd
85. ab
86. abcd
87. ace
88. abde
89. abd
90. ac
91. bd
92. b
93. abcd
94. abc
95. ac
96. abd
97. ab
98. bc
99. bcd
100. bcd
101. bc
102. bd
103. abcdef
104. bcde
105. ac

MOTILITATEA OCULARĂ

Motilitatea oculară este asigurată de 4 muşchi drepţi: superior, inferior, intern, extern şi 2 muşchi oblici: superior (oblic mare) şi inferior (oblic mic).

Muşchii drepţi îşi au originea la nivelul formaţiunei tendinoase Zinn (în vărful orbitei) şi merg anterior către globul ocular, inserându-se la distanţă de limbul sclero-cornean (dreptul intern la 5,5mm, dreptul extern la 6,9mm, dreptul superior la 7,7mm şi dreptul inferior la 6,5mm).

Inervaţia muşchilor:

- nervul oculomotor comun (III) inervează muşchiul oblic mic, drept superior, drept inferior, drept intern, muşchiul ridicător al pleoapei superioare, muşchiul ciliar, muşchiul sfincter irian
- nervul trohlear, patetic (IV) inervează muşchiul oblic mare
- nervul oculomotor extern (VI) inervează muşchiul drept extern

Mişcările globilor oculari se efectuează în raport cu centrul de rotaţie şi cu axele de rotaţie.

Centrul de rotaţie al ochiului este situat pe axul anteroposterior, la distanţă de 13,5mm de polul corneei şi la 10,5mm de polul posterior al ochiului.

Axele primare ale ochiului sunt: axul transvers sau orizontal în jurul căruia se efectuează mişcări verticale, axul vertical permite efectuarea mişcărilor de lateralitate şi axul sagital (antero-posterior) în jurul căruia se efectuează mişcări rotatorii, care spre deosebire de cele anterioare nu sunt voluntare.

Mişcările globilor oculari

Mişcările monoculare — ducţii sunt:

Orizontale

- Adducţia - mişcarea globului ocular nazal (înăuntru)
- Abductia - mişcarea globului ocular temporal (în afară)

Verticale

- supraducţia sau sursumductia - mişcarea de ridicare
- infraducţia sau deorsumducţia - mişcarea de coborâre

Rotatorii

- incicloducţia - rotire a extremităţii superioare a meridianului vertical al corneei în direcţie internă - nazal
- excicloducţia - rotire a extremităţii superioare a meridianului vertical al corneei în afară temporal

Mişcările binoculare - sunt de două tipuri: mişcări conjugate sau versiuni (versii) şi mişcări disjunctive sau vergenţe.

Versiile — se efectuează cu amândoi ochii, în aceeaşi direcţie, poziţia ochilor rămânând paralelă.

Versii orizonatele

- dextroversii - mişcări spre dreapta
- levoversii - mişcări spre stânga

Versii verticale

- supraversii - mişcări de ridicare sau sursumversii
- infraversii - mişcări de coborâre sau deorsumversii

Versii rotatorii (cicloversii)

- dextrocicloversii (rotirea ambilor ochi spre dreapta)
- levocicloversii (rotirea ochilor spre stânga)

Vergenţe — sunt mişcări pe care cei doi ochi le efectuează în sens opus unul faţă de altul

- orizontale - convergența (mișcarea spre stânga a ochiului drept concomitent cu mișcarea spre dreapta a ochiului stâng)
- divergența

Mișcările binoculare — ale ochilor pot fi voluntare sau involuntare (reflexe)

Mișcările voluntare — versiile pot fi efectuate voluntar, cu excepția cicloversiilor. Dintre vergențe numai convergenta poate fi declanșată voluntar, divergența și ciclovergența find mișcări reflexe.

Mișcările reflexe cuprind: reflexele psihooptice (reflexul de fixație și de fuziune -6+35 grade) și reflexele posturale (statice și statochinetice).

Reflexele psihooptice:

- Reflexul de fixație cuprinde: reflexul de urmărire, compensator de fixație, de convergență.
- Reflexul de fuziune important pentru VB cu amplitudine de fuziune între 6grade divergență și 35grade convergență.

Reflexele posturale sunt declanșate de poziția fixă a capului – reflexe statice și de mișcările capului – reflexe statochinetice. Ele sunt declanșate de impulsuri ce pleacă de la labirint, mușchii cefei, mușchii oculari, coordonate de cerebel.

Acțiunea mușchilor oculomotori

Mușchii drepți interni și drepți externi au o actiune simplă deoarece în poziția primară a ochilor, planul de acțiune al mușchilor coincide cu axul vizual. Astfel dreptul extern este numai abductor, iar dreptul intern numai adductor.

Mușchiul drept superior și inferior fac cu axul vizual un unghi de 23grade de aceea ei vor avea o acțiune primară de ridicare sau coborâre.O acțiune secundară de adducție și incicloducție pentru dreptul superior și adductie și excicloducție pentru dreptul inferior.

Oblicul superior și inferior fac cu axul vizual un unghi de 51grade. Oblicul superior are acțiune primară incicloducția și secundară— coborâre și abducție. Oblicul inferior are acțiune primară de excicloducție și secundare ridicare și abducție.

Mușchii au acțiune sinergică și antagonică. Sinergicii omolaterali sunt acei mușchi a căror acțiune secundară coincide cu acțiunea principală a unui mușchi de la același ochi (ex. drept extern cu oblic mare și oblic mic sunt sinergici omolaterali prin abducție). Sinergici contralaterali sau sinergici opuși sunt acei mușchi de la ochi care au câmpul de acțiune în aceeași direcție cu un mușchi de la ochiul congener. Antagoniști omolaterali sunt mușchii a căror acțiune principală este opusă acțiunei principale a altor mușchi de la același ochi (dreptul extern este antagonist omolateral cu drept intern). Antagoniștii contralaterali sunt antagoniști opuși (dreptul intern drept cu dreptul intern stâng).

La baza procesului care coordonează influxul nervos al mușchilor oculomotori se află legile inervației reciproce Sherrington și Hering.

Legea Sherrington (pentru antagoniști) se referă la mișcările monoculare — impulsul de contracție al unui mușchi se declanșează simultan cu impulsul de relaxare al antagonistului său direct.

Legea Hering — pentru mișcări binoculare —— impulsurile de contracție pentru un ochi sunt egale cu impulsurile de contracție pentru al doilea ochi.

În cazul mecanismelor care asigură menținerea funcției binoculare, un rol deaosebit îl joacă acomodația și convergența, care contribuie la menținerea vederii binoculare, atunci când poziția obiectelor variază în profunzime.

Prin acomodație, prin bombarea și turtirea cristalinului cu modificarea refracției se asigură claritatea imaginilor, indiferent de distanța la care sunt situate obiectele în spațiu.

Convergența crează condițiile motorii necesare pentru menținerea ochilor în poziția care permite fixarea bifoveală, asigurând formarea imaginilor pe puncte retiniene

corespondente.

Între acomodaţie şi convergenţă este un sinergism reflex. Dereglarea sinergismului acomodaţie convergenţă produce perturbări grave ale vederii binoculare şi constituie una din cauzele principale care duc la instalarea strabismului.

Mişcările globilor oculari sunt simetrice conjugate astfel că imaginile percepute de cei doi ochi se sumează, asigurând vederea binoculară. Vederea binoculară este posibilă prin formarea imaginei vizuale în două puncte retiniene corespondente ideale în cei doi ochi, care sunt cele două macule. Dacă imaginea vizuală în cei doi ochi deviaţi strabic se formează în puncte retiniene necorespondente, obiectul va fi perceput dublu – diplopia.

Există diplopia fiziologică ce este cuprinsă în horopter - ansamblul punctelor din spaţiu văzute simplu în privirea binoculară-. Pentru a îndepărta diplopia apare procesul de neutralizare corticală. Neutralizarea constituie un fenomen de inhibiţie în care percepţia vizuală a unui ochi este anulată parţial sau total. Inhibiţia de neutralizare duce în timp la ambliopizare, ambliopia funcţională find pierderea sau scăderea funcţiei vizuale fără existenţa unei leziuni organice.

Ambliopia este cu fixaţie centrală, maculară dar parafoveolară şi cu fixaţie excentrică paramaculară, parafoveolară.

Deşi la vederea binoculară participă egal ambii ochi, unul din ochi preia rolul de ochi conducător sau ochi dominant.

Worth a stabilit existenţa a III etape (grade) ale vederii binoculare:

Gradul I - vederea simultană care se determină cu imagini diferite la cei doi ochi (leul şi cuşca la câte un ochi; în VB leul va fi văzut în cuşcă). Este determinat de puncte retiniene corespondente stimulate de obiecte diferite.

Gradul II - vederea fuzionată este esenţa vederii binoculare şi se realizează prim stimularea punctelor retiniene corespondente de obiecte identice. Cuprinde: fuziunea senzorială care se realizează prin contopirea percepţiilor vizuale generate de un stimul vizual, care acţionează simultan asupra celor doi ochi şi fuziunea motorie care reprezintă capacitatea de menţinere a fuziunii în cursul deplasării ochilor şi se realizează prin reflexul de fuziune cu amplitudinea de fuziune între 6 grade (8 dioptrii prismatice) divergenţă şi 35grade(70 dioptrii prismatice) de convergenţă.

Gradul III - vederea stereoscopică reprezintă posibilitatea de percepere în relief a obiectelor tridimensionale în spaţiu.

Dezvoltarea vederii binoculare este condiţionată de evoluţia acomodaţiei şi convergenţei. Mişcările de convergenţă apar la copilul mic de 6 luni şi devin stabile la 2 ani. Acomodaţia se perfecţionează la 3 ani, când acuitatea vizuală devine stabilă. După 3 ani se instalează sinergismul reflex acomodaţie/convergenţă care permite dezvoltarea vederii binoculare care se perfecţionează şi devine stabilă la *5-6* ani.

Poziţia paralelă a celor doi ochi crează starea de **ortoforie.**

Pierderea paralelismului celor doi ochi produce **deviaţia strabică.**

Strabismul

Heteroforie - strabism latent

Heterotropie - srabism manifest care după prezenţa sau absenţa unui element paralitic este:

- Strabism manifest concomitent
- Strabism paralitic

HETEROFORIA – strabism latent

- este deviaţia strabică, latentă, intermitentă

- poate fi provocată de: anomalii de poziţie a globilor oculari, asimetrii ale orbitelor, vicii de refracţie prin modificări ale acomodaţiei, oboseală musculară, profesiuni care obligă folosirea monoculară a vederii (la microscop, ceasornicar)
- deviaţia strabică poate fi în convergenţă în hipermetropie (ESOFORIE) sau în divergenţă în miopie (EXOFORIE)
- diagnosticul esoforiilor se face subiectiv prin examenul la scala Maddox, aripa Maddox, sinoptofor şi obiectiv prin Cover test (testul de acoperire/descoperire a unui ochi)
- tratamentul heteroforiilor este optic, cu lentile corectoare după determinarea obiectivă a refracţiei sau cu prisme. În deviaţiile de tip convergent se prescriu prisme orientate temporal, iar în cele divergente prisme cu baza nazal (baza prismei este orientată în sensul opus deviaţiei). Efectele de corecţie prismatică se pot obţine şi prin descentrarea lentilei, o descentrare a axului optic al lentilei cu 1cm produce un efect prismatic egal cu dioptria lentilei respective

Esoforia – este produsă cel mai frecvent de hipermetropie, care prin suprasolicitarea acomodaţiei declanşează sinergic, impulsuri de convergenţă. Factorii favorizanţi ai decompensării esoforiei sunt: efort vizual şi surmenaj intelectual. Apare cefalee după eforturi vizuale, (uneori dimineaţa la sculare) care se accentuează după închiderea unui ochi. La lucrul de aproape, apare senzaţie de încetare intermitentă a vederii, iar la depărtare apar dificultăţi în aprecierea distanţelor (pentru obiectele în mişcare)

Esoforia poate fi prin: insuficienţă de divergenţă (unde esoforia este mai accentuată la distanţă decât aproape) şi prin exces de convergenţă (esoforia se accentuează la apropiere).

În esoforii există diminuarea amplitudinei de fuziune şi tendinţă de neutralizare. O esoforie de 1-2 dioptrii prismatice poate fi normală.

Exoforia — este produsă prin modifcări de refracţie în miopie sau de acomodaţie în pseudoexoforia presbiţilor. Exoforiile se menţin asimptomatic dacă nu este o insuficienţă de convergenţă. Poate apare cefalee frontală şi retrobulbară în legătură cu efortul vizual, şi există o reducere a amplitudinei de fuziune. Exoforia se produce prin: insuficienţă de convergenţă, accentuată la apropiere şi redusă la distanţă şi exces de divergenţă, în care exoforia este excesivă la distanţă. O exoforie care nu depăşeşte 3 dioptrii prismatice este compensată.

HETEROTROPII - strabisme manifeste

Strabismele manifeste sunt tulburări de motilitate cu frecvenţă de 1,5 - 4%

Heterotropiile sunt produse de: factori predispozanţi de ordin general (ereditate, teren nevrotic, boli intercurente), factori oculari senzoriali de natură optică (vicii de refracţie, anizeiconie, anizometropie, alterări organice la un ochi, insuficienţă sau absenţa fuziunii) şi factori motori (pareze, paralizii oculomotorii).

Heterotropiile pot fi clasificate după criterii diferite:

- după prezenţa unui element paralitic:
  - concomitent
  - paralitic
- după direcţia deviaţiei
  - heterotropii orizontale
    - în deviaţie convergentă - esotropii
    - în deviaţie divergentă - exotropii
  - heterotropii verticale — dreapta, stânga
  - heterotropii rotatorii — inciclotropie, exciclotropie
- în raport cu durata deviaţiei
  - intermitente
  - permanemte

- în raport cu ochiul care deviază:
  - monoculare
  - alternante
- în raport cu data apariției
  - congenitale
  - precoce
  - tardive

Heterotropiile concomitente

În heterotropiile concomitente mărimea deviației strabice se menține egală în toate direcțiile privirii. Cei doi ochi se deplasează egal și concomitent în orice direcție.

Deviația primară și cea secundară sunt egale.

Esotropiile — strabismele comvergente sunt: esențiale (primare), acomodative, acute.

Strabismele convergente esențiale sunt: monoculare și alternante.

Strabismele monoculare sunt acelea în care deviază numai un ochi și se însoțesc în 50-70% de ambliopie.

Strabismele alternante pot fi primitiv alternante, sau pot rezulta din strabisme monolaterale la care s-a aplicat un tratament preventiv pentru ambliopie (ocluzie, atropinizare).

Strabismele acomodative debutează tardiv între *3-5* ani, când acomodația este folosită mai intens. Inițial sunt intermitente și se produc în privirea la aproape, când intră în joc acomodația. Există totdeauna o hipermetropie medie, forte. Ambliopia este mai rar prezentă și nu este foarte mare, strabismul find mai frecvent monocular. După pubertate multe strabisme acomodative dispar spontan.

Exotropiile — frecvența strabismelor divergente este mai redusă, ele apar mai tardiv, după 7 ani și au tendința de a se accentua cu trecerea timpului.

Strabismele divergente prin exces de divergență sunt intermitente, iar deviația apare în privirea la distanță. Miopia este întâlnită, și există deseori o componentă verticală asociată. Cazurile netratate se pot agrava, apărând și o insuficiență de convergență, care face ca strabismul să devină permanent.

Strabismele divergente prin insuficiență de convergență apar la miopi, deviația se produce în timpul privirii la apropiere, însoțită uneori de diplopie, de obicei deviația nu este prea accentuată, având caracter intermitent, iar ambliopia este rară.

Metode de investigare a echilibrului oculomotor sunt:

Subiective
- cu scala Maddox (crucea Maddox) pentru distanță
- cu aripa Maddox pentru aproape

Obiective
- Cover - test
- măsurarea acomodației și convergenței
- examenul la sinoptofor
- examenul vederii binoculare la sinoptofor în cele 3 grade:
  - leul și cușca
  - clovn cu cerc la un ochi și baston la al 2-lea ochi
  - cercuri concentrice
- examenul vederii binoculare în spațiul liber - test Worth

Tratamentul tulburărilor de motilitate oculară este: tratamentul optic, pleoptic, ortoptic, chirurgical

Tratamentul optic constă în prescrierea de lentile corectoare a defectelor de refracție după determinarea obiectivă a viciului de refracție. Prescrierea lentilelor în strabismele cu

hipermetropie se face în general cât mai aproape de corecţia totală. Cu cât dioptriile sunt mai mici, cu atât tendinţa de a se apropia de prescrierea corecţiei totale este mai mare.În miopiile mici şi medii se indică prescrierea corecţiei totale, în miopiile forte la adulţi se face subcorecţie.

Lentilele de contact sunt indicate în strabismele cu anisometropii, în miopiile unilaterale.

Tratamentul pleoptic cuprinde totalitatea măsurilor terapeutice instituite în vederea combaterii ambliopiei. Tratamentul ambliopiilor cu fixaţie centrală se face prin ocluzie directă, prin ocluzia ochiului bun. Se urmăreşte înlăturarea inhibiţiei corticale care se află la originea ambliopiei şi stimularea ochiului ambliop. Ocluzia trebuie să fie precoce. Ocluzia la copilul mic se face prin atropinizare.

Obturarea ochiului bun trebuie facută cu mare prudenţă mai ales la copii sub 3-4 ani, deoarece prelungirea îndelungată a ocluziei poate produce ambliopia ochiului bun.

Tratamentul ambliopiilor cu fixaţie excentrică se face cu ajutorul pleoptoforului prin care se efectuează o ebluisare cu o lumimă foarte puternică pe toată retina periferică, protejând zona maculară urmată de stimularea foveolei cu un fascicol luminos intermitent. Când fixaţiile sunt stabile se procedează la orbirea falsei macule, urmat de stimulare foveolară.

Tratamentul ortoptic- constă în reeducarea vederii binoculare în cele trei etape: simultană, fuzionată, stereoscopică cu ajutorul sinoptoforului.

Tratamentul chirurgical

- În strabismele congenitale intervenţia chirurgicală trebuie practicată cât mai precoce.
- Tratamentul chirurgical este eficient atunci când primele trei etape sunt rezolvate, altfel este paleativ.
- Tratamentul chirurgical este un tratament estetic atunci când etapele anterioare de tratament (optic, pleoptic, ortoptic) nu au fost rezolvate.

Intervenţiile chirurgicale pentru strabism sunt:

- Operaţii de întărire a unui muşchi: scurtarea (rezecţia) muşchiului, avansarea inserţiei, plisarea muşchiului.
- Operaţii de slăbire a acţiunii unui muşchi: retropoziţie, tenotomie, miotomie marginală.

STRABISMUL PARALITIC

Strabismul paralitic se produce prin paraliziile nervilor şi centrilor oculomotori sau prin leziuni musculare. Cauzele strabismului paralitic sunt multiple: encefalite, leziuni vasculare, tumori, traumatisme, afecţiuni imflamatorii cronice (scleroza în plăci, tabes, PGP) leziuni degenerative centrale.

În formele recente

Simptome subiective

- greaţă şi vărsături, vertij (legate de dezorientarea spaţială produsă de diplopie); dispar dacă se închide un ochi
- falsă proiecţie, falsă localizare datorită neconcordanţei impulsiunilor nervoase cu capacitatea de contracţie a muşchiului afectat
- diplopie (semnul care domină tabloul clinic al strabismului paralitic); diplopia este omonimă în paralizia muşchilor abductori şi heteronimă în paralizia muşchilor adductori

Semne obiective:

- atitudinea vicioasă a capului şi gâtului produsă pentru a suplini deficitul mişcărilor oculare în anumite direcţii ale privirii
- limitarea mişcărilor globului ocular în direcţia de acţiune a muşchiului paralizat

- deviaţia ochiului de partea opusă muşchiului paralizat

În formele vechi, diplopia, falsa imagine, falsa proiecţie şi vertijul pot fi absente sau alternante.

Paralizia oculomotorului comun (III)

Forma completă se caracterizează prin: ptoză a pleoapei superioare (care face ca diplopia să nu fie percepută), strabism divergent şi uşor inferior (hiperfuncţia marelui oblic). La ridicarea pleoapei apare diplopia heteronimă, ochiul este imobil, cu pupila în midriază, iar acomodaţia este abolită (cicloplegie prin paralizia muşchiului ciliar circular).

Forme parţiale: oftalmoplegia internă cu midriază şi cicloplegie, oftalmoplegie externă cu paralizia muşchilor extrinseci inervaţi de nIII, paralizii izolate ale fiecărui muşchi inervat de nIII.

Paralizia oculomotorului extern (VI) se manifestă prim strabism convergent (prin paralizia dreptului extern) abolirea abducţiei, diplopie omonimă cu distanţarea imaginilor duble în privirea spre partea paralizată, faţa întoarsă spre partea afectată.

Paralizia nervului patetic sau trohlear (IV) se caracterizează prin deviaţia în sus şi internă a ochiului, cu rotaţia externă, diplopie verticală, omonimă.

Examenul heterotropiilor paralitice se face prin proba diplopiei cu sticla roşie - pacientul ţine la un ochi o sticlă roşie, examinatorul la distanţă de 4-5m are în mână o sursă luminoasă care poate fi deplasată. Pacientul cu ambii ochi deschişi vede o imagine roşie şi lumina albă; (imaginea aparţinând ochiului paralizat este falsa imagine).

Diplopia este omonimă când imaginea roşie este de aeeeaşi parte cu ochiul care priveşte prin sticla roşie şi heteronimă când imaginea roşie este de partea opusă.

Tratamentul strabismului paralitic este al afecţiunii de fond şi ocular până la 2 ani ocluzia ochiului paralizat pentru a îndepărta diplopia. După 2 ani se poate face intervenţie chirurgicală strict estetică. Nu se intervine chirurgical în primii doi ani, pentru că acţiunea muşchiului paralizat este compensată de sinergicii şi antagonicii omo şi contralaterali.

TESTE:

1. Muşchii drepţi:
   a. au originea în vârful orbitei la nivelul formaţiunii Zinn
   b. se inseră în vecinătatea limbului sclerocorneean între 5,5 şi 7,7 mm de limb

2. Motilitatea oculară este asigurată de:
   a. muşchii ciliari
   b. muşchii drepţi
   c. muşchii oblici
   d. ridicătorul pleoapei

3. Nervul ocular motor comun inervează:
   a. muşchiul oblic mare
   b. muşchiul oblic mic
   c. muşchiul ciliar
   d. muşchiul sfincter pupilar

4. Nervul oculo-motor comun inervează :
   a. muşchiul ridicător al pleoapei superioare
   b. muşchiul drept superior
   c. muşchiul drept inferior
   d. muşchiul drept intern
   e. muşchiul drept extern

5. Nervul trohlear inervează:
   a. muşchiul oblic mare
   b. muşchiul oblic mic

6. Nervul abducens inervează:
   a. muşchiul drept extern
   b. muşchiul drept intern

7. Mişcările globului ocular se efectuează în raport cu:
   a. greutatea
   b. centrul de rotaţie
   c. axele de rotaţie

8. Centrul de rotaţie al ochiului este situat pe axul antero-posterior la:
   a. 13,5mm de polul corneei
   b. 10,5 mm de polul posterior al ochiului
   c. 13,5 mm de polul posterior al ochiului
   d. 10,5 mm de polul corneei

9. Axele primare ale ochiului sunt:
   a. transvers (orizontal)
   b. vertical
   c. sagital (antero-posterior)

10. În jurul axului orizontal se efectuează
   a. mişcări de lateralitate
   b. mişcări verticale
   c. mişcări rotatorii

11. În jurul axului vertical se fac:
   a. mişcări de lateralitate
   b. mişcări verticale
   c. mişcări rotatorii

12. În jurul axului antero-posterior se efectuează:
   a. mişcări de lateralitate
   b. mişcări verticale
   c. mişcări rotatorii

13. Mişcările monoculare – ducţii sunt:
   a. orizontale – ridicare
   b. orizontale – adducţia
   c. orizontale – abducţia

14. Adducţia este mişcarea globului ocular
   a. temporal (în afară)
   b. nazal (înăuntru)
   c. rotator

15. Abducţia este mişcarea globului ocular
   a. temporal (în afară)
   b. nazal (înăuntru)
   c. rotator

16. Mişcările verticale sunt:
   a. de ridicare
   b. mişcare nazală
   c. de coborâre

17. Mişcările rotatorii sunt:
   a. rotaţie internă – incicloducţie
   b. rotaţie externă – excicloducţie
   c. rotaţie superioară

18. Mişcările binoculare sunt:
   a. mişcări conjugate – versii
   b. mişcări rotatorii – versii

c. mişcări disjunctive – vergenţe

19. Versiile se efectuează cu ambii ochi:
    a. în aceeaşi direcţie
    b. în direcţii opuse

20. Versiile sunt:
    a. orizontale
    b. verticale
    c. rotatorii

21. Versiile orizontale sunt:
    a. dextroversie
    b. cicloversie
    c. levoversie

22. Versiile verticale sunt:
    a. de ridicare
    b. de coborâre
    c. rotaţie externă

23. Vergenţele sunt mişcări pe care cei doi ochi le efectuează
    a. în acelaşi sens
    b. în sens opus

24. Vergenţele orizontale sunt:
    a. convergenţa
    b. divergenţa

25. Mişcările voluntare sunt:
    a. versiile orizontale
    b. cicloversii (versii rotatorii)
    c. convergenţa

26. Mişcările reflexe sunt:
    a. reflexele psihooptice care cuprind reflexul de fixaţie şi de fuziune
    b. reflexele posturale

27. Reflexele de fuziune sunt:
    a. 0 + 30grade
    b. -6+35grade
    c. -6+5grade

28. Muşchiul drept intern şi extern:
    a. sunt în direcţia axei vizuale
    b. fac mişcări primare de adducţie şi abducţie
    c. execută şi mişcări secundare

29. Muşchiul drept superior şi inferior:
    a. sunt în direcţia axei vizuale
    b. fac cu axul vizual un unghi de 23 grade
    c. execută mişcări primare de ridicare şi coborâre
    d. au şi acţiune secundară

30. Muşchiul oblic mic şi oblic mare:
    a. fac cu axul vizual un unghi de 23grade
    b. sunt în direcţia axei vizuale
    c. fac cu axul vizual un unghi de 51 de grade
    d. au acţiune primară de rotaţie
    e. au acţiune secundară

31. Legea Sherrington:
    a. se referă la mişcările monoculare
    b. se referă la mişcările binoculare
    c. impulsul de contracţie pentru un muşchi se declanşează simultan cu impulsul de relaxare pentru antagonistul său direct

32. Legea Hering:
    a. se referă la mişcările monoculare
    b. se referă la mişcările binoculare
    c. impulsul de contracţie pentru un ochi este egal cu impulsul de contracţie pentru al doilea ochi

33. Prin acomodaţie
    a. se produce bombarea şi turtirea cristalinului
    b. se produce modificarea refracţiei
    c. se asigură claritatea imaginilor indiferent de poziţia obiectelor în spaţiu

34. Convergenţa
    a. crează condiţiile motorii pentru fixare bifoveală
    b. asigură formarea imaginei vizuale în puncte retiniene corespondente

35. Între acomodaţie şi convergenţă
    a. este sinergism reflex
    b. nu este un sinergism reflex

BCU "M. Eminescu"

36. Dereglarea sinergismului acomodație/convergență:
    a. produce perturbări grave ale vederii binoculare
    b. este una din cauzele ce duce la instalarea strabismului

37. Despre vederea binoculară este adevărat:
    a. este posibilă formarea imaginei în puncte retiniene corespondente ideale în cei doi ochi
    b. aceste puncte ideale sunt cele două papile
    c. aceste puncte ideale sunt cele două macule

38. Dacă imaginea vizuală în strabism se face în două puncte retiniene necorespondente apare:
    a. edemul macular
    b. diplopia
    c. edemul retinian

39. Pentru a îndepărta diplopia
    a. apare procesul de inhibiție corticală pentru neutralizare
    b. se instalează ambliopia

40. Gradele vederii binoculare sunt:
    a. simultană, stereoscopică, fuzionată
    b. simultană, fuzionată, stereoscopică
    c. stereoscopică, fuzionată, simultană

41. Imaginea vizuală este:
    a. rezultanta suprapunerii celor 2 imagini
    b. punctele corespondente ideale sunt maculele
    c. punctele corespondente ideale sunt papilele

42. Ambliopia funcțională este:
    a. pierderea funcției unui ochi după o leziune maculară
    b. pierderea funcției unui ochi fără leziune maculară
    c. poate fi cu fixație maculară
    d. poate fi cu fixație excentrică

43. Strabismul este:
    a. pierderea funcției ochiului
    b. pierderea paralelismului între cei doi ochi

44. Ambliopia este:
    a. cu fixație centrală, maculară, parafoveolară
    b. cu fixație excentrică, paramaculară, parafoveolară

45. Dezvoltarea vederii binoculare este condiționată de evoluția acomodației și convergenței:
    a. mișcările de convergență apar la copilul mic de 6 luni și devin stabile la 2 ani
    b. acomodația se perefecționează la 3 ani când vederea este stabilă
    c. după 3 ani se instalează sinergismul reflex acomodație-convergență
    d. vederea binoculară se perfecționează și este stabilă la 5-6ani

46. Poziția paralelă a celor doi ochi este:
    a. ortoforia
    b. heteroforia

47. Deviația strabică este:
    a. latentă – heteroforie
    b. manifestă – heterotropie

48. Heterotropia cuprinde:
    a. heteroforia
    b. strabism manifest concomitent
    c. strabism paralitic

49. În strabismul latent este:
    a. deviația strabică permanentă
    b. deviația strabică intermitentă
    c. apare în viciile de refracție necorectate

50. Tratamentul strabismului latent se face cu:
    a. operație
    b. aplicarea de prisme

51. Strabismul manifest concomitent este:
    a. deviația primară egală cu cea secundară
    b. strabism convergent în miopie
    c. strabism convergent în hipermetropie

52. Strabismul manifest concomitent are:
    a. diplopie absentă
    b. strabism divergent în miopie
    c. strabism divergent în hipermetropie

53. Care din simptomele enumerate se pot întâlni în strabismul convergent concomitent:
    a. diplopie
    b. ambliopie
    c. deviația primară egală cu deviația secundară
    d. deviația primară nu este egală cu deviația secundară

54. Diagnosticul pozitiv al unui strabism se face prin:
    a. examen biomicroscopic
    b. examen la sinoptofor
    c. "Cover test"

55. Tratamentul într-un strabism manifest concomitent este:
    a. optic cu corecția viciilor de refracție
    b. optic fără corecția viciilor de refracție
    c. dezambliopizare
    d. extracția cristalinului

56. Tratamentul de dezambliopizare se face prin:
    a. ocluzia ochiului ambliop
    b. ocluzia ochiului sănătos

57. Tratamentul într-un strabism manifest concomitent este:
    a. optic
    b. dezambliopizare
    c. reeducarea vederii binoculare
    d. chirurgical

58. Esoforie este:
    a. deviație în convergență în hipermetropie
    b. deviație în convergență în miopie

59. Exoforie este:
    a. deviație în divergență în hipermetropie
    b. deviație în divergență în miopie

60. În deviațiile de tip convergent se prescriu prisme cu baza orientată
    a. temporal
    b. nazal
    c. baza prismei este orientată în același sens cu deviația

61. În deviațiile divergente se prescriu prisme cu baza orientată:
    a. temporal
    b. nazal
    c. baza prismei este orientată în sensul opus deviației

62. Efectele de corecție prismatică se pot obține:
    a. prin descentrarea lentilelor
    b. prin ochelari divergenți

63. Tratamentul optic se face prin
    a. prescriere de lentile corectoare după determinarea obiectivă a refracției
    b. în hipermetropie cu strabism se face prescripție cât mai aproape de corecția totală
    c. în miopii mari la adult se face subcorecție
    d. se dau lentile de contact în strabismele cu miopii unilaterale, anizometropie

64. Tratamentul ambliopiei cu fixație centrală se face prin:
    a. ocluzie directă a ochiului bun
    b. la copilul mic se poate face atropinizare
    c. astuparea ochiului bun trebuie făcută cu prudență

(mai ales sub 3-4 ani) pentru a nu ambliopiza ochiul bun

65. Tratamentul ambliopiei cu fixaţie excentrică:
   a. exerciţii la pleoptofor
   b. când fixaţia este stabilă, stimulare foveolară
   c. dacă fixaţia ajunge centrală – ocluzie

66. Tratamentul chirurgical:
   a. este eficient când primele etape sunt definitivate
   b. este eficient dacă nu s-au definitivat primele etape
   c. tratamentul chirurgical este estetic când etapele anterioare de tratament nu au fost rezolvate

67. Operaţii de întărire a acţiunii unui muşchi:
   a. scurtare (rezecţie)
   b. retropoziţie
   c. tenotomie
   d. avansarea inserţiei
   e. plisarea muşchiului

68. Operaţii de slăbire a acţiunii unui muşchi:
   a. scurtare (rezecţie)
   b. retropoziţie
   c. tenotomie
   d. miotomie marginală

69. Într-un strabism paralitic este:
   a. durere oculară
   b. greaţă, vărsături
   c. diplopie
   d. falsă imagine
   e. falsă localizare

70. Într-un strabism paralitic sunt:
   a. ameţeli
   b. diplopie
   c. muşte zburătoare

71. Strabismul paralitic se însoţeşte de:
   a. limitarea excursiilor globului ocular de partea opusă muşchiului paralizat
   b. limitarea excursiilor globului ocular în direcţia de acţiune a muşchiului paralizat
   c. deviaţia ochiului de partea muşchiului paralizat
   d. deviaţia ochiului de partea opusă muşchiului paralizat

72. Strabismul paralitic se însoţeşte de:
   a. deviaţia capului şi gâtului
   b. torticolis ocular
   c. midriază

73. Paralizia nervului abducens se însoţeşte de:
   a. strabism convergent
   b. strabism Divergent
   c. diplopie

74. În paralizia unilaterală de nerv abducens (VI) apare:
   a. diplopie
   b. strabism divergent
   c. scăderea vederii
   d. strabism convergent

75. Paralizia de nerv III este însoţită de:
   a. strabism convergent
   b. strabism divergent
   c. midriază
   d. mioză

76. Paralizia de nerv III este însoţită de:
   a. blefarospasm
   b. ptoză palpebrală
   c. diplopie
   d. strabism divergent
   e. strabism convergent

77. Paralizia de nerv III este însoţită de:
   a. cicloplegie
   b. mioză
   c. midriază
   d. diplopie

78. În cazul strabismului paralitic:
    a. examenul se face cu sticla roşie
    b. pacientul vede 2 imagini
    c. imaginea ochiului paralizat este falsa imagine

79. Diplopia este omonimă când:
    a. imaginea roşie este de acceaşi parte cu ochiul care priveşte sticla roşie
    b. imaginea roşie este de partea opusă ochiului care priveşte prin sticla roşie

80. Diplopia este heteronimă
    a. imaginea roşie este de acceaşi parte cu ochiul care priveşte sticla roşie
    b. imaginea roşie este de partea opusă ochiului care priveşte prin sticla roşie

81. Cauzele strabismului paralitic sunt:
    a. leziuni vasculare
    b. tumori cerebrale
    c. traumatisme cerebrale
    d. afecţiuni inflamatorii craniene (PGP, tabes, scleroză în plăci)

82. Tratamentul strabismului paralitic până la 2 ani este:
    a. ocluzia ochiului paralizat
    b. ocluzia ochiului sănătos

83. Tratamentul strabismului paralitic după 2 ani este:
    a. chirurgical estetic
    b. medical

RĂSPUNSURI:

1. ab
2. bc
3. bcd
4. abcd
5. a
6. a
7. bc
8. ab
9. abc
10. b
11. a
12. c
13. bc
14. b
15. a
16. ac
17. ab
18. ac
19. a
20. abc
21. ac
22. ab
23. b
24. ab
25. ac
26. ab
27. b
28. ab
29. bcd
30. cde
31. ac
32. bc
33. abc
34. ab
35. a
36. ab
37. ac
38. b
39. ab
40. b
41. ab
42. bcd
43. b
44. ab
45. abcd
46. a
47. ab
48. bc
49. bc
50. b
51. ac
52. ab
53. bc
54. bc
55. ac
56. b
57. abcd
58. a
59. b
60. ac
61. bc
62. a
63. abcd
64. abc
65. abc
66. ac
67. ade
68. bcd
69. bcde
70. ab
71. bd
72. ab
73. ac
74. ad
75. bc
76. bcd
77. acd
78. abc
79. a
80. b
81. abcd
82. a
83. a

CORNEEA

Corneea este o membrană transparentă, avasculară şi foarte inervată, cu un diametru de 10-12mm, având rol de mediu refringent (45D) şi rol de protecţie al polului anterior al globului ocular.

Histologic corneea este formată din cinci straturi:

- epiteliul anterior (în continuare cu cel conjunctival)
- membrana Bowman care rezistă mai mult la infecţii, dar nu se poate regenera, fiind distrusă de un proces patologic
- parenchimul care reprezintă 9/10 din grosimea corneei – format din lamele suprapuse constituite din fibrile fine de colagen separate printr-o substanţă fundamentală cu mucopolizaharide
- membrana Descemet este o membrană foarte elastică şi rezistentă
- endoteliul posterior care se continuă cu endoteliul trabecular

Alterarea transparenţei corneene în edemul corneean produce scăderea vederii cu perceperea de halouri colorate la sursele de lumină din cauza difracţiei luminoase.

KERATITE

Keratitele sunt afecţiuni inflamatorii ale corneei grave datorită consecinţelor asupra acuităţii vizuale.

Etiologia keratitelor este de natură: bacteriană micotică, virală sau chlamydii.

Se manifestă printr-o modificare a transparenţei corneei care survine datorită unei infiltraţii celulare leucocitare provenite din vasele limbice, infiltrat, care se poate resorbi şi corneea îşi recapătă transparenţa. Acest infiltrat se poate organiza suferind o transformare fibroasă care produce o opacitate definitivă. Dacă se produce o supuraţie se va elimina ţesutul necrozat , după care pierderea de substanţă se va cicatriza prin ţesut fibros opac.

Keratitele pot fi: superficiale şi profunde, de cauză: exogenă prin pătrunderea agentului patogen din mediul extern fie direct (keratite primitive), datorită unei soluţii de continuitate posttraumatic, fie indirect (keratite secundare), prin propagarea unor procese patologice de vecinătate (conjunctivite, dacriocistite, blefarite), sau endogenă. Keratita poate fi produsă de agenţi patogeni care ajung la cornee pe cale hematogenă, nervoasă sau umorală, secundară unei infecţii generale.

Keratite superficiale

Keratitele se manifestă printr-o simptomatologie complexă manifestată *subiectiv* prin:

- dureri de tip simpatic, constante sau variabile cu iradieri retro şi periocular
- lăcrimare, datorită infiltraţiei fibrelor senzitive (reflex trigemino-parasimpatic)
- fotofobie, blefarospasm prin reflex trigemino-facial;
- scăderea acuităţii vizuale în grade diferite;

Simptomatologia *obiectivă* se manifestă prin:

- congestie perikeratică (pericorneană);
- leziuni corneene (infiltraţii, pierderea de substanţă) de formă şi localizare variabilă;
- reacţii ale uveei anterioare de gravitate variabilă
- fenomene reacţionale de vecinătate de tip chemozis, edem palpebral.

Ulcerele corneene se clasifică în periferice şi centrale. Ambele pot fi cauzate de bacterii gram pozitive sau gram negative. Ulcerele cauzate de coci gram pozitivi în general ramân bine localizate cu progresie înceată şi reacţie mică la nivelul camerei anterioare. Când sunt implicaţi pneumococi, ulcerul se adânceşte repede şi va perfora dacă rămâne netratat.

Reacția la nivelul camerei anterioare este severă cu iridociclită fibrinoasă şi hipopion.

Ulcerele determinate de germeni gram negativi ca Pseudomonas sunt extrem de distructive cu perforare rapidă, în afara cazurilor când tratamentul riguros se instituie în primele faze.

Printre agenții responsabili de ulcere periferice există variate specii de Stafilococ, Haemophilus şi Moraxella. Când corneea centrală este afectată cei mai frecvenți germeni implicați sunt stafilococul, moraxella, pseudomonas, pneumococ şi gonococ.

Examenele de laborator trebuie să includă cultură şi colorații Gram a materialelor recoltate de la nivelul ulcerațiilor. Până la aflarea rezultatelor de laborator medicul va iniția antibioterapie locală cu injecții perioculare cu antibiotice în funcție de severitatea procesului. *Terapia* intenționează să acopere cele mai probabile microorganisme implicate şi trebuie modificată după antibiogramă.

Deşi numeroase antibiotice sunt disponibile ca soluții oculare, , o combinație tipică pentru inițierea tratamentului este soluția de gentamicină 0,3 % ce poate fi fortificată de administrarea parenterală de gentamicină.

Ulcere periferice

Cele mai frecvente sunt ulcerele periferice stafilococice, în prezența blefaroconjunctivitei cronice în care există retenții sau stază a secreției. Apar mici infiltrate galbene sau albe subepiteliale înăuntrul limbului, în apropierea anselor vasculare realizând reacții inflamatorii localizate la nivelul periferiei corneei. În cazul ulcerelor periferice stafilococice progresive netratate, abcesele adiacente se unesc gradat într-o zonă curbă continuă, spărgând epiteliul şi ocazional perforând spre camera anterioară.

Tratamentul ulcerelor periferice stafilococice se complică datorită lipsei de răspuns complet la antibiotice. Aceste cazuri în care există o componentă semnificativă de hipersensibilitate nu se vindecă total decât dacă se adiționează o doză mică de corticosteroizi local. Se impune observația atentă de-a lungul tratamentului cu steroizi deoarece aceştia pot favoriza ulcerația şi pot reactiva infecții herpetice latente sau predispun către suprainfecții fungice.

Ulcere centrale

Ulcerele centrale tipice cu Pseudomonas apar după un traumatism cornean, sau după o mică abraziune. În câteva ore după infecția zonei traumatizate, se observă edem epitelial şi microinfiltrate. Infiltratul devine dens şi adânc şi poate implica întreaga cornee în 24-48 ore.

Reacția la nivelul camerei anterioare apare timpuriu şi poate progresa către hipopion cu distrucția corneei cu descemetocel şi perforare. Când se suspectează infecție cu Pseudomonas este prudent să se adiționeze tratamentului cu antibiotice un inhibitor de colagenază local de tipul acetilcisteinei.

Ulcerul corneean se pune în evidență prin colorația cu fluoresceină care colorează ulcerul în verde.

Ulcerele corneene de natură fungică au marginile mai puțin bine definite extinse pseudopodic către stroma învecinată. O parte de material necrotic uscat se poate aduna deasupra corneei adiacente. Camera anterioară este liniştită.

Agenți antifungici sunt: flucitozina, nistatin, miconazol, amfotericină B.

Ulcerul corneean serpiginos (ulcerul secerătorilor) este o inflamație corneeană supurativă cu evoluție rapidă şi gravă mai frecvent întâlnită la adulți şi bătrâni care au o lăcrimare cronică (obstrucție de căi lacrimale), sau inflamația cronică a conjunctivei. Boala se întâlneşte la persoane (frecvent agricultori) care au suferit microtraumatisme corneene cu inoculare microbiană, prin pneumococ, rar streptococ, Koch-Weeks, bacil piocianic. Soluția de continuitate infectată constituie ulcerul cornean.

Subiectiv pacientul acuză:

- dureri oculare şi perioculare cu caracter progresiv,

- lăcrimare,
- fotofobie,
- congestie conjunctivală.

Obiectiv se evidenţiază:

- prezenţa unei ulceraţii superficiale rotunde de dimensiuni variabile cu margini neregulate, cu fundul cenuşiu murdar, purulent acoperit de un exudat galben şi ţesuturi necrotice. Caracterul progresiv invadant al ulcerului se manifestă prin existenţa unei zone de infiltraţie în jurul unei părţi a marginilor ulcerului formând sprânceana de invazie, în direcţia căreia se va întinde în viitor ulcerul.
- injecţie perikeratică intensă, cu chemozis conjunctival;
- iris congestiv;
- pupilă miotică;
- prezenţa în camera anterioară a unui exudat purulent steril, depus decliv inferior, numit hipopion.

Evolutia ulcerului este gravă, ulcerul putând invada în suprafaţă şi profunzime cea mai mare parte a corneei. Progresia ulcerului în profunzime după atingerea etapei descemetocel (descemetul este foarte rezistent) se poate complica cu perforarea ulcerului. Descemetocelul se evidenţiază clinic prin proeminarea unei zone transparente - descemetul care herniază în centrul ulceraţiei, contrastând cu fundul purulent murdar al ulcerului. Perforarea ulcerului se însoţeşte de o durere bruscă şi de eliminare de umoare apoasă (bolnavul simte o picătură de apă caldă pe obraz) după care fenomenele inflamatorii se reduc, iar în centrul perforaţiei apare irisul care va fi inclavat în procesul de cicatrizare dând naştere unui leucom aderent cu sau fără glaucom secundar. Mai rar după perforaţie se poate instala endoftalmia şi panoftalmia.

Complicaţiile ulcerului serpiginos sunt:

- leucom cornean simplu, aderent sau vascularizat
- glaucom secundar prin hipersecreţie de umor apos şi/sau sinechii iriene posterioare
- cataractă complicată în formele grave, sau cele cu evoluţie cronică, recidivantă

Prognosticul ulcerului serpingios rămâne grav, rezultatele terapeutice find dependente de precocitatea punerii diagnosticului şi de rapiditatea instituirii tratamentului.

Profilaxia ulcerului serpiginos constă în combaterea conjunctivitelor, dacriocistitelor, în special la persoane expuse microtraumatismelor.

Tratamentul necesită combaterea infecţiei, prin distrugerea sau neutralizarea agentului patogen, prin administrarea de antibiotice cu spectru larg pe cale generală şi locală sub formă de instilaţii şi sau injecţii subconjunctivale sau parabulbare.

Antibioticele folosite în tratamentul keratitelor bacteriene pot fi:

- **aminoglicozide (Gentamicină, Tobramicină) împotriva stafilococului, streptococului (cu excepţia streptococului pneumoniae)**
- **Tobramicina este eficientă în cazurile cu pseudomonas**
- **Cefalosporinele au efect asupra cocilor gram pozitivi nesecretori de penicilinază şi pe bacilli gram negative – E.colli, Klebsiella, Proteus**
- **Penicilinele au eficienţă pe Streptococ şi Neisseria**
- **Vancomicina este antistafilococic**
- **Bacitracina şi Polimixina inhibă C. diphteriae, Clostridium, Actinomices**
- **Sulfonamidele sunt eficiente pe Haemophillus**

Deseori este necesar un tratament local nespecific, pentru a opri progresiunea şanţului de infiltraţie prin: mijloace chimice (badijonări cu antiseptice, alcool iodat, sulfat zinc 10%) sau cu mijloace fizice (diatermocauterizare, crioterapie).

Tratamentul local va fi:

- suprimarea agentului cauzal;
- dezinfectant şi antiseptic ocular, cu aplicarea antibioticelor în instilaţii şi injecţii

subconjunctivale;
- în cadrul existenţei unei dacriocistite se va face extirparea sacului lacrimal, sau spălături ale căilor lacrimale, urmând ca repermeabilizarea acestora să se facă ulterior;
- reacţia iridociliară va fi combătută prim administrarea midriaticelor de tip atropină, formula midriatică, sau adrenalină injectată subconjunctival;
- anticolinesterazice — coliruri cu cisteină;
- cicatrizante (vitamina A);
- protecţia stromei prin lentile hidrofile 70%;
- keratoplastie;
- ochiul cu ulcer serpingios necesită pansament monocular indiferent de întinderea ulceraţiei.

În faza de cicatrizare, după epitelizarea corneană, pentru a favoriza o suplețe a cicatricei se poate folosi (cu multă atenţie) cortizonul local în instilatii sau injecţii subconjunctivale.

Leucoamele corneene simple nevascularizate, centrale pot beneficia de keratoplastie.

Keratita lagoftalmică — este ulceraţia corneană consecutivă uscării corneei, din cauza imposibilităţii ocluziei palpebrale.

Ulceraţia apare în jumătatea inferioară a corneei, lângă limb, (zona expusă lagoftalmiei), ulceraţie care poate lua caracterul de ulcer serpiginos, însoţită de conjunctivă bulbară hiperemică şi hipertrofiată, în dreptul leziunii corneene.

Boala apare în lagoftalmia produsă de paralizia nervului facial, exoftalmie, tumori şi hematoame orbitare, ectropion.

Tratamentul este tratamentul ulcerului serpiginos şi dacă este nevoie, reducerea lagoftalmiei prin blefarorafie totală sau parţială, temporară sau definitivă.

Keratita neuroparalitică — apare în paralizia ramurii oftalmice a trigemenului, care produce o anestezie totală sau parţiala a corneei, (după alcoolizări de ganglion Gasser, în nevralgia de trigemen).

Boala se caracterizează prin discrepanţa între gravitatea semnelor obiective — opacitate mată corneană, situată central, care se dezepitelizează repede, întinzându-se în suprafaţă şi profunzime cu evoluţie dramatică către ulcer serpiginos cu hipopion şi perforaţie şi simptomatologia subiectivă minimă sau absentă, lipsa durerii a fotofobiei — datorită hipo sau anesteziei corneene.

Tratamentul constă în protejarea corneei prin aplicarea unei lentile de contact, şi blefarorafie mediană, la care se asociază tratamentul local şi la nevoie general al ulceraţiei.

Keratitele virale

Keratita herpetică — este unilaterală, recidivantă, manifestată sub două forme clinice: superficială (cea mai frecventă), profundă (rară).

Herpesul ocular constituie una din cele mai severe infecţii ale ochiului şi reprezintă o cauză esenţială de cecitate corneană. Evoluţia herpesului este imprevizibilă. Herpesul ocular se poate vindeca spontan, se poate transforma într-o segmentită anterioară, poate recidiva, şi induce progresiv leziuni metaherpetice distrofice.

Boala herpetică oculară se manifestă printr-o determinare oculară sau combinaţia unor determinări oculare multiple putând fi:

- Determinare epitelială cu keratite epiteliale cu multiplicare virală
  - Ulceraţie infecţioasă dendridică, geografică şi alte manifestări minore.
  - Ulceraţia trofică metaherpetică
- Boala stromală

- Keratita disciformă
- Keratita necrozantă virală
- Keratita interstiţială cu răsunet imun, vasculite limbice

• Endotelite
• Keratouveita herpetică
• Uveita herpetică primară

❖ ***Ulceraţia dendridică*** — este manifestarea cea mai frecventă şi tipică a unei infecţii herpetice oculare. Se manifestă printr-o ulceraţie liniară şi arborizată cu ramificaţii cu număr variabil şi mici umflături la extremitatea ramificaţiei. Marginile sunt neregulate dar bine limitate şi uşor decolate. Această ulceraţie unică sau multiplă de talie şi sediu variabile se colorează cu fluoresceină sau roz bengal. La debutul atingerii herpetice pacientul acuză o discretă iritaţie oculară cu senzaţie de corp străin, lăcrimare, fotofobie şi dacă leziunea este în axul vizual, scăderea vederii. Evoluţia keratitei dendridice este în medie 7 -14 zile cu vindecare spontană, cu epitelizarea ulceraţiei dar cu menţinerea opalescenţei dendridice. Variantele morfologice ale ulceraţiei dendridice sunt reprezentate de keratita liniară şi keratita stelară (microdendride).

❖ ***Keratita geografică*** — reprezintă o etalare a imaginii dendridice prin extensia infecţiei epiteliale. Ulceraţia se extinde, are margini neregulate, dând aspectul de hartă geografică cu dendride multiple, dar şi cu ulceraţie dendrido-geografică.

Complicaţiile keratitei herpetice pot fi:

- iridociclită
- cataractă complicată (în formele recidivante)
- glaucom secundar
- leucom cornean simplu (care poate beneficia de keratoplastie)
- leucom cornean vascularizat

❖ ***Keratită trofică*** — apare dupa o fază activă a infecţiei virale şi poate fi agravată sau provocată prin utilizarea antiviralelor, corticoizilor sau tratamentelor mecanice. Leziunile trofice au predilecţie pentru centrul corneei (de formă ovoidă) epiteliul are un aspect inflamator care se transmite sub forma unei reacţii inflamatoare severe şi la nivelul stromei. Există concomitent anestezie corneană profundă. Keratita metaherpetică este produsă prin ulceraţii corneene cronice de origine trofică associate cu alteraţii inflamatorii ale stromei corneene. Evoluţia keratitei metaherpetice este lungă şi uneori rezolutivă cu dispariţia semnelor inflamatorii şi dezvoltarea unor opacităţi mai mult sau mai puţin importante în stroma corneana. Ea poate dezvolta o keratită neuroparalitică.

Analiza clinică a alteraţiilor corneei şi uveei prin herpes arată existenţa a trei mecanisme patogene în declanşarea şi întreţinerea infecţiei virale: efectul citopatogen al virusului, inflamaţia şi reacţia imunitară

Aceste mecanisme necesită intervenţie terapeutică adecvată pentru a obţine vindecare sau ameliorare a keratitei herpetice.

Obiectivele *tratamentului* în keratita herpetică sunt:

- limitarea replicării virusului
- limitarea fenomenelor imunitare
- prevenirea recidivelor
- restituirea unei acuităţi vizuale utile.

În tratamentul herpesului ocular, trebuie obţinut rapid o vindecare a epiteliului cornean pentru că efracţia barierei epiteliale poate favoriza o suprainfecţie bacteriană sau micotică.

Tratamentul chimioterapic antiviral este util în toate formele de herpes, dar trebuie folosit cu discernământ pentru toxicitatea lui şi pentru posibilele rezistenţe terapeutice pe care

le poate genera.

Drogurile antivirale sunt antimetabolice şi includ: idoxiuridin sau IDU, vidarabin sau ara A, trifluridin, aciciclovir (Zovirax), bromovinil - deoxiuridin (BVDU).

Aciclovirul are o activitate antivirală excelentă împotriva virusului herpetic. Este singurul agent antiviral care poate fi administrat topic, oral, iv . Topic se foloseşte sub formă de pomadă 3% aplicat de 3-6 ori pe zi, oral comprimate 200 mg de 4-6 ori pe zi, iar i.v. doze de 5-10 mg/kg corp de 3 ori pe zi perfuzie lentă.

Aciclovirul penetrează corneea reducând durata clinică a bolii şi riscul reacţiei stromale.

Aciclovirul nu poate elimina latenţa din ganglion dar poate reduce reactivarea virusului herpetic şi poate reduce semnificativ incidenţa keratitei şi a kerato-uveitei.

Aciclovirul oral poate asigura o penetrare şi potenţă suficientă pentru a reduce recurenţa herpetică la grefă.

În acest moment aciclovirul este cel mai eficient medicament antiviral şi în administrare judicioasă poate aduce îmbunătăţiri clinice evidente.

Keratite profunde sau paremhimatoase se caracterizează printr-o infiltraţie a paremhimului cornean, produse mai frecvent prin mecanism endogen. Au o evoluţie lungă cronică, de etiologie frecvent specifică: tbc, sifilis, lepră, viroză.

Keratita paremhimatoasă sifilitică — se intâlneşte în ambele forme de sifilis congenital şi dobândit, cu debut mai frecvent în forma congenitală la sexul feminin, între 6 - 16 ani.

Keratita paremhimatoasă face parte împreuna cu otoscleroza şi leziunile dentare din triada de stigmate sifilitice Hutchinson la care se pot asocia alte stigmate de lues congenital ca: nas în şa, frunte olimpiană, tibie în iatagan, ragade la comisura bucală.

În sifilisul congenital, keratita este întotdeauna bilaterală cu un decalaj între îmbolnăvirea celor doi ochi, iar în cel câştigat este de obicei unilaterală.

Boala evoluează stadial cu infiltrate corneene şi neovascularizaţie corneeană (aspect roşu cărnos sau vişiniu) cu fenomene subiective intense. În faza de rezorbţie a infiltratelor se produce şi obstruarea vaselor de neoformaţie care rămân cordoane filiforme (permit punerea unui diagnostic retrospectiv), sau cicatrici de tip leucomatos.

Tratamentul local urmăreşte resorbţia infiltratelor corneene.

Tratamentul de elecţie este însa corticoterapia, local şi general cu combaterea iridociclitei prin midriatice.

Tratamentul antiluetic nu influenţează keratita odată apărută, dar este folosit pentru evoluţia mai atenuată a bolii pe cel de-al doilea ochi.

Keratita tuberculoasă este asemănătoare celei luetice. Ea apare la un singur ochi, are o evoluţie mai lungă, cu o simptomatologie subiectivă mai redusă şi are tendinţă pronunţată la recidive. Nodulii infiltrativi diseminaţi de culoare gălbuie sunt mai numeroşi şi neovascularizaţia mai abundentă. Tratamentul este cu cortizon şi antibiotic

Keratita paremhimatoasă virală - forma cea mai frecventă este ***keratita disciformă (herpetică).*** Este o inflamaţie nesupurativă a stromei corneene localizată, cu evoluţie cronică. Este caracterizată printr-o opacitate corneană în formă de disc, centrală.

Se manifestă prin scăderea acuităţii vizuale unilateral, rapid (în câteva ore) este puţin dureroasă şi este însoţită de uşoară hiperemie perikeratică.

Examenul ocular pune în evidenţă un edem stromal central în formă de disc, separat de limb printr-o zonă de cornee sănătoasă fără necroză sau vascularizaţie. Pot exista precipitate retrocorneene de abundenţă variabilă pe endoteliu şi pliuri descemetice.

Reacţia uveală este minimă, se poate însoţi de o diminuare a sensibilităţii corneene. Evoluţia bolii este recidivantă.

În formele tratate cu corticoizi, vindecarea se obţine mai rapid.

Tratamentul este local cu midriatice şi antivirale de tip aciclovir, la nevoie tratament general prelungit cu aciclovir.

Cicatrici corneene - sunt opacităţi definitive şi staţionare apărute în urma organizării prin ţesut cicatricial opac a părţilor de cornee care au fost afectate într-un proces patologic.

Se caracterizează printr-o opacitate de intensitate variabilă neînsoţită de fenomene inflamatorii.

Cicatricile corneene pot fi: ectatice şi neectatice, (nefeliom, macula, leucom).

Nefeliom — este o opacitate difuză punctiformă.

Macula este o opacitate limitată, mai accentuată, vizibilă cu ochiul liber, cenuşiu albicioasă, care poate determina o scădere mai importantă de vedere.

Leucomul — este o opacitate groasă de întindere diferită, cenuşie sau alb sidefie care împiedică complet transparenţa corneei putând fi:

- total sau parţial;
- simplu, vascularizat şi aderent.

Cicatricile ectatice – stafilom corneean care apare ca o proeminenţă opacă sunt consecinţa unui proces ulcerativ întins.

Tratamentul cicatricilor corneene: urmăreşte ameliorarea vederii şi înlăturarea efectului estetic. Dacă opacitatea corneană este centrală se poate face o iridectomie optică, sau keratoplastie lamelară sau totală. Cu scop estetic se poate recurge la tatuarea leucomului.

În leucoamele şi stafiloamele întinse se poate recurge la keratofakoproteză.

SINDROMUL DE OCHI USCAT

Poate fi subclasificat în deficienţe de secreţie apoasă sau de mucus deşi cazuri individuale pot prezenta ambele caracteristici.

Ochi uscat prin:

- deficit de secreţie lacrimală apoasă - este ***keratoconjunctivita sicca*** (KCS) care poate fi o manifestare izolată la pacienţii normal clinic sau poate apare acompaniată de manifestări sistemice ca în sindromul Sjogren.
- deficit de secreţie lacrimală mucoasă – sindromul Stevens-Johnson, pemfigoidul cicatricial şi hipovitaminoza A

Sindromul Sjogren este o boală autoimună ce evoluează cu KCS, xerostomie şi afectarea ţesutului conjunctiv (artrita reumatoidă).

Primele semne corneene datorate deficitului lacrimal apos sunt reprezentate de neregularităţi epiteliale mici sau puncte, care apar iniţial, în arii semilunare de-a lungul regiunii limbice inferioare. Acestea se pot împrăştia către axul vizual. Uscăciunea (persistentă şi severă) duce la leziuni şi eroziuni epiteliale pe porţiuni largi la care pot adera filamente mucoepiteliale. Uscăciunea prelungită în acest stadiu produce neaovascularizaţie corneeană.

Sindromul Stevens-Johnson a fost descris prima oară la copii ca triada: febră, oftalmie şi stomatită, precedat de prodroame constând în afectarea aparatului respirator superior. Apar leziuni hemoragice la nivelul ochiului, gurii, genital şi piele.

După apariţia unei conjunctivite hemoragice şi veziculare se dezvoltă keratita periferică în care neovase invadează corneea la nivelul straturilor epiteliale şi stromale superficiale.

Cicatrizarea ţesutului conjunctiv subconjunctival duce la formarea simblefaronului cu ţesut cicatrizat ce uneşte pleoapele de globul ocular.

Adiţional, marginea ciliară se poate roti către interior realizând trichiazisul care produce abraziuni corneene datorate genelor întoarse aberant. Simultan, distrucţiile celulelor caliciforme conjunctivale şi a glandelor lacrimale duc la uscarea ochiului cu leziuni corneene extinse şi cicatrici. Tratamentul sechelelor oculare în sindromul Stevens-Johnson este dificil şi

lipsit de rezultate.

Pemfigoidul cicatricial prezintă o asemănare clinică cu sindromul Stevens-Johnson cu excepția faptului că simptomele apar la vârste mai mari, iar istoricul nu reuşeşte să dezvăluie un episod inflamator acut la început. Este mai frecvent la femei. Deşi boala este precedată de cicatrizări la nivelul gurii, faringelui, anusului şi vaginului, ocazional apare o conjunctivită uşoară cu bule subepiteliale pasagere. Primele semne evidente ale implicării oculare sunt mici simblefaroane la nivelul fornixului conjunctival inferior. Progresia lor duce la obliterarea fundurilor de sac şi distrugerea celulelor caliciforme şi a căilor lacrimale. Apare trichiazisul şi cicatrizarea corneei. Mutiplele modalități de tratament sunt fără succes.

Hipovitaminoza A duce la xeroftalmie în țările lumii a treia unde este o dietă deficitară.

Lezarea corneei este inevitabilă, deoarece un film lacrimal fără mucus nu se întinde adecvat şi nu protejează epiteliul.

Pot apare şi ulcerații corneene. Administrarea de vitamină A va reversa modificările conjunctivale încurajând formarea sau funcționarea celulelor caliciforme din nou. Atât timp cât infecțiile corneene intercurente sunt tratate adecvat, suprafața corneeană îşi va recâştiga aspectul normal dacă producția de mucus este reluată.

ANOMALII CONGENITALE ŞI EREDITARE

Anomalii congenitale ale corneei sunt afecțiuni uni sau bilaterale prezente la naştere, netransmisibile genetic şi neprogresive.

Anomalii ereditare corneene sunt prezente la naştere şi transmisibile genetic.

Anomalii de mărime a corneei

- ***Megalocornee*** este o afecțiune neprogresivă în care diametrul transversal al corneei este mai mare de 13mm, se transmite genetic X linkat recesiv. Trebuie diferențiată de corneea din glaucomul congenital, dar în megalocornee corneea este transparentă, PIO şi discul optic sunt normale. Poate fi asociată cu cataractă congenitală, subluxație de cristalin, sindrom Down, Marfan.
- ***Microcornee*** în care diametrul transvers al corneei este mai mic de 11mm. Ochii cu microcornee pot determina hipermetropie accentuată, iar în 20% prin dimensiunile camerei anterioare glaucom cu unghi închis. Uneori globul ocular este în întregime mai mic decât normal, dar este perfect format ca în nanoftalmie.
  În microftalmie, care se întâlneşte la nou născuți din mame care au avut rubeolă, în primul trimestru de sarcină, ochiul este mic şi malformat. Microcorneea se poate asocia cu microftalmie, nanoftalmie, cataractă congenitală, sindrom Ehler Danlos, distrofie miotonică.

Anomalii de structură

- ***Sindrom de clivaj*** – sunt anomalii de separare a irisului, corneei, cristalinului şi structurilor unghiului în timpul vieții embrionare.

- *Anomalia Peters* este un defect bilateral al endoteliului, membranei Descemet şi stromei cu leucom corneean şi aderențe ale proceselor iriene de marginea leucomului şi/sau aderența cristalinului de leucom
- *Embriotoxon posterior* – în care linia Schwalbe este îngroşată şi deplasată anterior
- *Anomalia Axenfeld* este embriotoxon posterior asociat cu procese iriene aderente la linia Schwalbe sau cornee
- *Anomalia Rieger* este anomalia Axenfeld asociată cu hipoplazia stromei iriene anterioare (manifestată prin pseudopolicorie, ectropion uveal, sinechii anterioare periferice)

- ***Sclerocornee*** – corneea nu este tranparentă şi are ţesut de aspect scleral. Este bilaterală, asimetrică, neprogresivă. Se poate asocia cu cornee plană, microftalmie, sinechii iridocorneene, membrană Wachendorf, glaucom congenital, colobom

Anomalii de formă ale corneei

- ***keratoconus anterior şi posterior*** (rar) – este o ectazie corneeană neinflamatorie, prin subţierea progresivă a corneei care are ca rezultat o protruzie conică centrală sau paracentrală a corneei; este transmis autosomal dominant cu penetranţă incompletă.

Modificările caracteristice apar în decada a doua şi a treia de viaţă, pacienţii prezentând spre sfârşitul pubertăţii progresia rapidă a unei miopii cu astigmatism neregulat. Corneea este subţiată la vârf prin deformarea conică centrală a corneei, unde apar cicatrici, cu un ciorchine de striuri verticale (rar orizontale) în straturile profunde ale corneei. În cazuri avansate pot apare rupturi microscopice la nivelul membranei Bowman sau Descement. Aceste rupturi permit îmbibarea rapidă a stromei corneene rezultând hidrops corneean cu scăderea importantă a vederii (rezorbţia hidropsului 8-12 săptămâni), ochi roşu, durere, lăcrimare, fotofobie.

Modificările în keratoconus sunt bilaterale, dar pot fi situaţii cu ochi congener normal.

Lentilele de contact sunt eficiente în faza de început, dar cu timpul devin ineficiente şi necesită transplantul de cornee.

Keratoconusul posterior se localizează în centrul corneei sau generalizat cu o curbură posterioară a corneei mai mare decât cea anterioară.

- ***corneea plană*** – prezintă suprafaţa corneei mai puţin curbată decât normal cu o curbură de 30D. Se asociază cu sclerocornee şi glaucom cu unghi închis.

Anomalii de pigmentare

Endogene

- în boala Wilson – degenerescenţa hepatolenticulară, boală metabolică cu transmitere autosomal recesivă în care există o deficienţă a proteinei serice care leagă cupru. Cuprul nelegat se depune în ficat, ganglioni bazali ai creierului, cornee producând ciroză, hepatosplenomegalie, ataxie, deteriorare neurologică difuză. Depunerea cuprului la nivelul Descemetului în jurul periferiei corneei formează inelul Keiser – Fleischer care poate fi galben, brun, verde, albastru sau roşu cu o lărgime de 1-3mm. Pacienţii pot prezenta cataractă „în floarea soarelui". Condiţia clinică a pacientului se poate ameliora prin agenţi chelatori – penicilamină.
- pigmenţi sanguini care pătrund în cornee într-o hipemă asociată cu PIO crescută

Exogene

- fierul se poate depozita la nivelul celulelor epiteliului bazal
  - în jurul conului în keratoconus
  - în faţa capului unui pterigion
  - aproape de umflătura unei bule de filtrare
- aur, argint. Aurul folosit sistemic în tratamentul artritei reumatoide se poate depozita în cornee, dar nu modifică vederea. Medicaţia topică cu soluţie cu argint poate produce argiroza cu întunecarea corneei şi a altor ţesuturi oculare.
- medicamente în doze mari şi prelungite
  - Clorpromazina produce depozite corneene de material granular galben sau brun în stromă şi epiteliu
  - Cloroquină, indocid poate produce depozite spiralate pigmentare în epiteliul corneean
  - Amiodaronă produce pigmentarea epiteliului corneean cu depozite spiralate

DISTROFII CORNEENE

O distrofie corneeană este o alterare genetic determinată a transparenței corneene bilaterală, care apare la vârstă tânără şi afectează regiunea centrală (axială) a corneei. Niciodată nu devine vascularizată. Distrofiile nu sunt cauzate de boli preexistente sau curente. Sunt neinflamatorii cu modificări specifice şi progresive

Distrofii ale membranei anterioare

Distrofia epitelială Meesman are transmitere dominantă cu penetranță incompletă. La copii afectați sunt prezente mici chisturi intraepiteliale în centrul corneei. Pacienții sunt asimptomatici, dar ruperea chisturilor se poate însoți de lăcrimare, senzație de corp străin, începerea vederii. Tratamentul cu lacrimi artificiale şi lentile de contact poate ajuta reepitelizarea. Keratectomia fotorefractivă (PTK) asociată cu utilizarea unui agent de mascare poate ameliora acuitatea vizuală prin diminuarea astigmatismului neregulat. La nevoie se recomandă keratoplastia lamelară sau penetrantă.

Distrofia epitelială Cogan – distrofie hartă-punct-amprentă

În partea centrală a stratului epitelial se găsesc opacități punctiforme, linii refractile în formă de hartă (aspect mat bine definit) sau de amprente (linii concentrice fine).

Dacă apar eroziuni recurente se folosesc aplicații topice de clorură de sodiu 5%, lacrimi artificiale, lentile de contact terapeutice, unguente. La nevoie keratectomie fototerapeutică cu laser excimer care distruge membrana Bowman şi creşte aderența epitelială.

Distrofia Reis-Buckler este bilaterală, centrală, simetrică cu leziuni la nivelul membranei Bowman. Central sunt opacități subepiteliale reticulare alb-gri care în stadiile avansate iau aspect de fagure. Apar în copilărie episoade de eroziuni recurente cu durere, fotofobie lăcrimare. Până la 30 de ani se produce scăderea vederii prin astigmatism neregulat.

Se tratează episoadele de eroziuni recurente, în cazurile grave se utilizează laserul excimer prin tehnica keratectomiei fototerapeutice. După keratoplastie se observă o rată crescută de recurențe la nivelul grefei.

Distrofii stromale

Distrofia granulară (Groenouw I) afectează stroma anterioară, centrală, are transmitere autosomal dominantă. Sunt prezente opacități alb-gri granulare în stroma anterioară separate de zone stromale clare. În timp opacitățile confluează dar rămâne liber 2-3 mm de limb. Opacitățile sunt produse de o degenerescență hialină. Foarte rar este nevoie de tratament, iar dacă acuitatea vizuală scade semnificativ este necesară keratoplastia.

Distrofia maculară (Groenouw II) – este o distrofie corneeană a stromei produsă prin acumulare de keratan sulfat (mucopolizaharidă). Are transmitere autosomal recesivă.

Distrofia se caracterizează prin opacități alb-gri stromale superficiale centrale care progresează profund şi periferic. Acuitatea vizuală este scăzută dramatic spre 30 de ani pentru că leziunile stromale sunt difuze. Efectul keratoplastiei perforante poate fi limitat, datorită posibilității recurenței distrofiei la nivelul grefei.

Distrofii endoteliale

Corneea gutata este o distrofie corneeană endotelială bilaterală, asimetrică caracterizată prin prezența unor excrescențe ale membranei Descemet produse de celulele endoteliale distrofice. Este asimptomatică, dar în 10% poate apare distrofie endotelială Fuchs (caracterizată prin edem cornean asociat cu corneea gutata). Pacienții cu corneea gutata care au suferit o operație de cataractă pot prezenta edem corneean tranzitor (săptămâni).Nu necesită tratament.

Distrofia endotelială Fuchs este bilaterală, asimetrică, progresivă, se caracterizează prin sinteza unui colagen anormal de către celulele endoteliale distrofice. Această distrofie evoluează de la corneea gutata către edem corneean şi fibroză subepitelială. Scăderea

edemului se poate face cu soluții hipertone de clorură de sodiu 5% de 4 ori/zi, lacrimi artificiale, unguente. Dacă acuitatea vizuală este scăzută se indică keratoplastie perforantă.

Keratopatia buloasă, nu este o distrofie, dar este întâlnită în cazul afakiei postoperatorii. O abraziune rapidă în populația celulelor endoteliale în urma traumei chirurgicale (simpla deschidere a CA e uneori suficientă) poate duce la keratopatia buloasă (care este asemănătoare cu distrofia Fuchs). Și în acest caz *terapia* este keratoplastia perforantă.

Distrofie endotelială ereditară congenitală poate fi o variantă a sindromului de disgenezie a camerei anterioare. O cornee edematoasă poate fi prezentă la naștere (autosomal recesiv) sau poate apare în primul an (autosomal dominant). Pacienții născuți cu această modificare au frecvent nistagmus).

DEGENERESCENȚE CORNEENE

Degenerescența corneeană este o alterare a transparenței corneene unilaterală sau asimetrică ce afectează primar periferia. Nu există transmitere genetică, apar pe o cornee normală. Simptomele apar la adult ca rezultat al îmbătrânirii, injuriilor, inflamațiilor sau bolilor sistemice. Neovascularizația este frecventă.

Gerontoxon – este un inel corneean opac, total sau nu, cenușiu, situat paralel cu limbul; este format din colesterol, fosfolipide, trigliceride situate între membrana Bowman și Descemet. Se întâlnește frecvent după vârsta de 50-60 ani și nu are semnificație patologică. Dacă apare la tineri trebuie cercetată o hiperlipidemie.

Keratopatia în bandeletă – este caracterizată prin depozit de săruri calcare la nivelul membranei Bowman și a stromei anterioare, în aria fantei palpebrale. Se manifestă prin opacități cenușii fine care progresează de la limb către centrul corneei afectând în final acuitatea vizuală. Pot apare depozite calcare dense care pot infiltra corneea și pot provoca neregularități ale suprafeței epiteliului care se pot rupe la mișcările pleoapei superioare producând ulcerații dureroase.

Xantomatoza primitivă – este o infiltrație lipidică a corneei de-a lungul limbului, superior.

Degenerescența marginală Terrien – este o afecțiune corneeană periferică, neinflamatorie, lent progresivă, caracterizată prin subțierea corneei periferice superioare, cu epiteliul intact și separată de limb print-o zonă de cornee clară. Este bilaterală, asimetrică, mai frecventă la sexul masculin și multă vreme asimptomatică.

Este necesară corecția astigmatismului neregulat și la nevoie lentile de contact dure. Poate beneficia în stadiile avansate de keratoplastie.

Ulcerul Mooren (ulcus rodens) este o afecțiune inflamatorie progresivă manifestată printr-o keratită ulcerativă periferică ce evoluează circumferențial și central. Este produs de o necroză ischemică datorată vasculitei vaselor limbice.

Tratamentul este profilactic cu antibiotice (Ciloxan), cicloplegice, inhibitori de colagenază (acetilcisteină), corticoizi topici. La nevoie prednison 60-100mg/zi dimineața o doză, agenți imunosupresori (ciclofosfamidă, metotrexat, ciclosporină A). În cazul unei perforații iminente se folosește adeziv tisular (cianoacrilat) sau keratoplastie lamelară.

Pterigionul și pinguecula sunt degenerări ale țesutului elastic al conjunctivei ce sunt în legătură directă cu expunerea fotochimică (radiații ultraviolete solare). În regiunile ecuatoriale unde radiațiile solare sunt puternice, incidența pterigionului este crescută. În regiunile cu climă rece prevalența e mai crescută la cei care lucrează afară (pescari, fermieri, constructori). Pterigionul cărnos, bine vascularizat avansează deasupra corneei, în spațiul interpalpebral, în general din regiunea nazală.Dacă crește activ, o zonă epitelială gri poate fi observată în fața capătului de inserție. În același loc poate fi găsită și o linie de depozit cu Fe – linia Stocker. Pterigionul nu regresează sub tratament medical, dar creșterea sa încetinește

prin utilizarea ochelarilor de soare ce filtrează razele ultraviolete. Este necesară extirparea chirurgicală dacă amenință să avanseze către axul vizual, dar riscul cel mai mare după excizie este rata mare (30-40%) a recurențelor.

TESTE:

1. Corneea este o membrană
   a. avasculară
   b. intens vascularizată
   c. fără nervi
   d. intens inervată

2. Corneea are
   a. rol de mediu refringent +10D
   b. rol de mediu refringent +45D
   c. rol de protecție al polului anterior al ochiului

3. Histologic corneea este compusă din cinci straturi:
   a. epiteliul anterior
   b. membrana Bowman
   c. parenchimul corneean
   d. membrana Descemet
   e. endoteliul posterior

4. Anomalii ereditare ale corneei
   a. apar târziu în adolescență
   b. sunt prezente la naştere
   c. se transmit genetic

5. Anomalii congenitale ale corneei sunt:
   a. uni sau bilaterale
   b. netransmisibile genetic
   c. prezente la adult
   d. neprogresive

6. Anomalii de mărime ale corneei sunt:
   a. keratocon
   b. megalocornee
   c. microcornee
   d. sclerocornee

7. Anomalii de structură ale corneei sunt:
   a. megalocornee
   b. sclerocornee
   c. keratocon
   d. sindromul de clivaj

8. Anomalii de formă ale corneei sunt:
   a. keratocon
   b. sindrom de clivaj
   c. corneea plană

9. Megalocorneea este:
   a. afecțiune neprogresivă
   b. trebuie diferențiată de hipermetropie
   c. trebuie diferențiată de glaucom congenital
   d. diametrul transversal al corneei este mai mare sau egal cu 13mm
   e. se transmite X linkat recesiv

10. Megalocorneea poate fi asociată cu:
   a. glaucom congenital
   b. cataractă congenitală
   c. subluxație de cristalin
   d. sindrom Reiter
   e. sindrom Down

11. În microcornee:
   a. diametrul transvers al corneei este mai mic de 11mm
   b. este hipermetropie accentuată
   c. este miopie accentuată
   d. se poate produce glaucom congestiv

12. Microcorneea se poate asocia cu:
   a. microftalmie
   b. cataractă congenitală
   c. decolare de retină
   d. nanoftalmie

13. În nanoftalmie:
   a. ochiul este mai mare
   b. ochiul este mai mic
   c. ochiul este perfect format

14. Sclerocorneea se asociază cu:
   a. microftalmie
   b. megalocornee
   c. cornee plană
   d. glaucom congenital
   e. colobom

15. Sindromul de clivaj este
   a. anomalie de separare a irisului, corneei, cristalinului şi structurilor unghiului, intrauterin
   b. anomalia Peters
   c. keratoconus

d. anomalia Axenfeld
e. anomalia Rieger

16. Despre keratoconus este adevărat:
a. devine manifest clinic a2-a, a3-a decadă
b. prezintă progresia rapidă a unei miopii cu astigmatism neregulat
c. poare apare hidrops corneean
d. corneea suferă o ectazie corneeană neinflamatorie cu subțierea corneei central şi deformare conică

17. În keratocon:
a. lentilele de contact pot fi eficiente la început
b. cu timpul lentilele de contact nu mai sunt eficiente
c. este necesară iridectomie
d. este necesară keratoplastie

18. În corneea plană:
a. suprafața corneei este mai bombată
b. suprafața corneei este mai puțin curbată
c. curbura corneei este de 30D
d. se asociază cu sclerocornee şi glaucom cu unghi închis

19. În boala Wilson:
a. metabolismul cuprului este deficitar
b. cuprul se depune pe Descemet în centrul corneei
c. cuprul se depune pe Descemet la periferia corneei
d. se formează inelul Keiser Fleischer, galben, brun, verde, albastru, roşu
e. inelul Keiser este alb

20. La nivelul corneei pot exista anomalii de pigmentare exogene:
a. fierul se depune în jurul conului în keratocon
b. fierul se depune în capul unui pterigion
c. clorochina, indocidul produc depozite spiralate pigmentare în epiteliul pigmentar
d. amiodarona produce pigmentarea epiteliului

21. Distrofia corneeană este:
a. alterarea genetic determinată a transparenței corneene bilateral
b. afectează regiunea centrală a corneei
c. afectează regiunea periferică a corneei
d. niciodată nu se vascularizează

22. Distrofiile membranei anterioare sunt distrofia:
a. granulară
b. epitelială Meesman
c. epitelială Cogan
d. maculară
e. Reis-Buckler

23. Distrofia epitelială Meesman
a. are transmitere dominantă
b. are transmitere recesivă
c. la copii sunt mici chisturi în centrul corneei
d. sunt asimptomatici
e. se poate însoți de semne de eroziune corneeană

24. Tratamentul distrofiei Meesman este:
a. lentile de contact
b. pilocarpină
c. keratectomie refractivă
d. keratoplastie

25. Distrofia Cogan este:
a. distrofie „hartă-punct-amprentă”
b. pot apare eroziuni corneene
c. poate apare corioepitelită
d. se tratează cu aplicații topice de NaCl 5%, lacrimi artificiale, lentile de contact
e. este indicată keratectomie refractivă

26. Distrofia Reis-Buckler este:
a. bilaterală
b. periferică
c. centrală
d. cu leziuni la nivelul epiteliului

e. cu leziuni la nivelul membranei Bowman

27. Distrofia stromală este distrofia:
    a. Cogan
    b. Meesman
    c. Groenouw I
    d. Groenouw II

28. În distrofia granulară:
    a. este afectată stroma central
    b. este afectată stroma periferic
    c. sunt opacităţi alb-gri granulate în stromă separate de zone clare
    d. este o degenerescenţă hialină
    e. nu necesită tratament
    f. la nevoie este indicată keratoplastia

29. Distrofia maculară Groenouw II:
    a. este produsă prin acumulare de MPZ
    b. are transmitere recesivă
    c. are transmitere dominantă
    d. prezintă opacităţi stromale centrale care progresează
    e. acuitatea vizuală este foarte scăzută
    f. keratoplastia nu este întotdeauna eficientă

30. Distrofia endotelială este:
    a. Groenouw I,II
    b. Fuchs
    c. corneea gutata
    d. keratopatia buloasă

31. Corneea gutata este:
    a. bilaterală
    b. asimetrică
    c. sunt excrescenţe ale Descemetului prin celule endoteliale distrofice
    d. cei operaţi de cataractă pot prezenta edem corneean tranzitor

32. Distrofia Fuchs
    a. este unilaterală, simetrică
    b. este bilaterală, asimetrică, progresivă
    c. evoluează de la corneea gutata către edem corneean şi fibroză subepitelială
    d. edemul scade cu NaCl 5%, lacrimi artificiale, unguente
    e. la nevoie se face keratoplastie

33. Degenerescenţa corneeană este:
    a. alterarea transparenţei corneei unilateral sau asimetric
    b. afectează periferia corneei iniţial
    c. afectează iniţial centrul corneei
    d. este accentuată de vârstă, injurii, inflamaţii, boli sistemice
    e. este însoţită de neovascularizaţie

34. Degenerescenţele corneene sunt:
    a. Cogan
    b. gerontoxon
    c. pterigion
    d. pinguecula
    e. ulcer Moreen
    f. degenerescenţa Terrien

35. Gerontoxon este:
    a. inel corneean opac paralel cu centrul corneei
    b. inel cornean opac paralel cu limbul
    c. este situat între Bowman şi Descemet
    d. apare după 10 ani
    e. apare după 50-60 ani
    f. nu are semnificaţie patologică
    g. are semnificaţie patologică

36. Degenerescenţa marginală Terrien este:
    a. afecţiune corneeană periferică neinflamatorie
    b. afecţiune corneeană inflamatorie
    c. lent progresivă
    d. bilaterală, asimetrică
    e. se caracterizează prin subţierea corneei periferice superioare
    f. necesită corectarea astigmatismului neregulat
    g. poate beneficia de lentile de contact dure şi în stadiile avansate necesită keratoplastie

37. Ulcerul Moreen
    a. este afecţiune neinflamatorie
    b. este o afecţiune inflamatorie progresivă

c. se manifestă ca o keratită ulcerativă periferică cu evoluție centrală
d. este necesar tratament cu Ciloxan, acetilcisteină, corticoizi topic
e. este nevoie de tratament cu prednison
f. necesită keratoplastie în iminența de perforare

38. Pterigion şi pinguecula sunt:
a. degenerări ale țesutului elastic
b. inflamaţii ale țesutului elastic
c. sunt legate de expunere fotochimică (UV solare)
d. în pterigion este util tratamentul medical
e. singurul tratament în pterigion este chirurgical

39. Instilarea în sacul conjunctival a unei soluții de fluoresceină produce colorarea corneei în:
a. glaucom cronic
b. keratită herpetică superficială
c. iridociclită acută
d. ulcer corneean
e. eroziune corneană

40. Ulcerul corneean serpiginos poate apare:
a. după dezepitelizări corneene posttraumatice
b. în dacriocistită cronică
c. în conjunctivită cronică
d. prin suprainfectarea corneei normale
e. prin suprainfectarea corneei dezepitelizate

41. Într-un ulcer corneean dezepitelizarea corneeană este:
a. arborescentă
b. rotundă
c. cu margini infiltrate
d. se poate complica cu descemetocel

42. Dezepitelizarea corneeană se evidențiază
a. cu fluoresceină
b. este verde după fluoresceină
c. este albă după fluoresceină

43. Ulcerul serpiginos:
a. este mai frecvent la agricultori
b. este mai frecvent la persoane cu igienă deficitară
c. este mai frecvent la persoane cu dacriocistită
d. nu are legătură cu condițiile de igienă

44. Ulcerul serpiginos:
a. este favorizat de exacerbarea florei saprofite
b. cel mai grav este în infecția stafilococică
c. cel mai grav este în infecție pneumococică

45. Într-un ulcer serpiginos subiectiv pacientul acuză:
a. dureri oculare
b. nu are dureri oculare
c. lăcrimare
d. fotofobie
e. vedere normală
f. scăderea vederii

46. În ulcerul serpiginos ulcerația este:
a. rotundă
b. arborescentă
c. margini hipertrofice cu sprânceană de invazie
d. fundul cenuşiu murdar
e. margini nemodificate

47. Ulcerul serpiginos este:
a. neevolutiv
b. ulcerația se extinde în suprafață
c. ulcerația se extinde în profunzime
d. se poate complica cu descemetocel
e. ulcerația poate perfora

48. Ulcerul serpiginos este însoțit de:
a. ulcerație rotundă
b. ulcerație arborescentă
c. iridociclită toxico-septică
d. hipopion

49. Complicațiile ulcerului serpiginos pot fi:
    a. iridociclita toxico-septică
    b. leucom corneean
    c. glaucom secundar
    d. cataractă complicată
    e. dezlipire de retină

50. Semnele obiective într-un ulcer serpiginos sunt:
    a. hiperemia conjunctivală periferică
    b. hiperemia conjunctivală perikeratică
    c. hipopion
    d. sinechii iriene posterioare

51. Riscul unei ulcerații corneene netratate este:
    a. suprainfecție bacteriană
    b. aprofundarea ulcerației
    c. hipopion
    d. panoftalmie
    e. perforația corneei

52. Complicațiile ulcerului serpiginos sunt
    a. atrofia optică
    b. cataracta complicată
    c. papilita
    d. iridociclita toxico-septică
    e. leucom corneean

53. Ulcerul serpiginos:
    a. trebuie asigurată permeabilitatea căilor lacrimale
    b. trebuie efectuată o antibiogramă din secreția conjunctivală
    c. nu trebie asigurată permeabilitatea căilor lacrimale
    d. nu este necesară o antibiogramă din secreția conjunctivală

54. Tratamentul local al ulcerului seriginos se face cu:
    a. antiseptic și dezinfectant
    b. antibiotic
    c. midriatic cu atropină
    d. miotic cu atropină
    e. pansament ocular
    f. nu se pansează

55. Ulcerul corneean serpiginos:
    a. se pansează intermitent
    b. se pansează permanent
    c. nu se pansează

56. Ulcerul serpiginos se întâlnește mai frecvent la:
    a. persoane cu dacriocistită
    b. în condiții de igienă defectuoasă
    c. în mediul agricol
    d. în condiții de căldură și umezeală

57. Într-o keratită superficială pacientul acuză subiectiv:
    a. dureri de tip simpatic cu iradieri retro și perioculare
    b. lăcrimare (prin reflex trigemino-parasimpatic)
    c. fotofobie, blefarospasm prin reflex trigemino-facial
    d. miodezopsii
    e. scăderea acuității vizuale

58. Ulcerele cauzate de coci gram pozitivi:
    a. rămân bine localizate
    b. se extind repede
    c. au progresie lentă
    d. au reacție mare a camerei anterioare
    e. au reacție mică a camerei anterioare

59. Keratitele superficiale se manifestă obiectiv prin:
    a. congestie perikeratică
    b. congestie superficială
    c. leziuni corneene
    d. reacții ale uveei anterioare
    e. reacții ale coroidei
    f. chemozis
    g. edem palpebral

60. Ulcerele cauzate de bacterii gram negative:
    a. sunt banale
    b. sunt extrem de distructive
    c. perforează rapid
    d. necesită tratament intens

61. Ulcerele periferice:
    a. stafilococice sunt cele mai frecvente
    b. însoțesc o blefaroconjunctivită cronică
    c. însoțesc o dacriocistită
    d. necesită tratament antibiotic
    e. uneori este necesar cortizon

62. Despre ulcerele centrale cu Pseudomonas este adevărat că:
    a. sunt foarte grave
    b. apare precoce hipopion
    c. apare distrucția corneei
    d. la tratamentul cu antibiotic trebuie asociat acetilcisteină

63. Ulcerul serpiginos este:
    a. inflamație corneeană supurativă
    b. boală cu evoluție gravă, rapidă
    c. afecțiune cu evoluție lentă
    d. prezent la adulți, bătrâni
    e. prezent la pacienți cu dacriocistită
    f. prezent la pacienți cu blefaroconjunctivită

64. Ulcerul serpiginos prezintă obiectiv:
    a. ulcerație rotundă cu sprânceană de invazie
    b. injecție perikeratică intensă
    c. chemozis conjunctival
    d. congestie iriană
    e. hipopion

65. Ulcerul serpiginos
    a. este prezent după traumatisme corneene
    b. este prezent la agricultori
    c. apare după inoculare microbiană cu pneumococ (rar streptococ, Koch-Weeks, piocianic)
    d. apare după inoculare cu Candida albicans

66. Evoluția ulcerului serpiginos este:
    a. gravă
    b. spre retină
    c. poate invada corneea

67. Progresia ulcerului serpiginos este în:
    a. profunzime
    b. către descemetocel
    c. perforare
    d. vindecare

68. Prognosticul ulcerului serpiginos:
    a. este grav
    b. rezultatele tratamentului sunt legate de precocitatea diagnosticului
    c. este necesar un tratament local şi general corect şi rapid
    d. tratamentul poate fi temporizat

69. Profilaxia ulcerului serpiginos constă în:
    a. tratarea dacrioadenitei
    b. combaterea conjunctivitelor
    c. tratamentul dacriocistitelor
    d. limitarea expunerii la microtraumatisme

70. Tratamentul ulcerului serpiginos este:
    a. local pentru combaterea infecției
    b. distrugerea şi neutralizarea agentului patogen
    c. folosirea vasodilatatoarelor local şi general
    d. folosirea antibioticelor cu spectru larg

71. Tratamentul local al ulcerului serpiginos este:
    a. suprimarea extinderii degenerării vitreene
    b. suprimarea agentului cauzal
    c. antibiotice în injecții subconjunctivale şi instilații
    d. extirparea sacului lacrimal
    e. extirparea glandei lacrimale
    f. combaterea iridociclitei
    g. anticolinesterazice

72. Tratamentul local al ulcerului serpiginos este:
    a. tonic corneean
    b. cicatrizant (vitamina A)
    c. protecția stromei cu lentile hidrofile
    d. keratoplastie
    e. pansament ocular

73. Antibioticele folosite în tratamentul keratitei bacteriene sunt:
    a. aminoglicozide (gentamicină, tobramicină) – active pe stafilococ
    b. aminoglicozide (ampicilina) – active pe stafilococ
    c. tobramicină în caz de pseudomonas
    d. biseptol în caz de pseudomonas
    e. cefalosporine pe bacili gram negativi

74. Antibioticele folosite în keratitele bacteriene pot fi:
    a. penicilină în cazul cocilor gram negativi
    b. penicilină în caz de Neisseria
    c. vancomicină antistafilococic
    d. polimixină în caz de Actinomices
    e. sulfonamide în caz de Haemophillus

75. Keratita logoftalmică poate fi prezentă în:
    a. paralizia VII
    b. paralizia V
    c. paralizia III

76. Simptomele subiective într-o keratită logoftalmică sunt:
    a. dureri oculare
    b. lăcrimare
    c. fotofobie
    d. scăderea vederii
    e. vedere normală

77. Keratita lagoftalmică:
    a. poate evolua ca un ulcer serpiginos
    b. nu poate evolua ca un ulcer serpiginos
    c. se poate complica cu descemetocel

78. Tratamentul unei keratite logoftalmice este:
    a. numai tratamentul ulcerului
    b. blefarorafie
    c. tratamentul ulcerației corneene
    d. tratamentul iridociclitei de însoțire

79. Keratita neuroparalitică se întâlnește în:
    a. paralizia VII
    b. paralizia V
    c. paralizia III

80. Keratita neuroparalitică se caracterizează prin:
    a. gravitatea semnelor subiective
    b. absența simptomelor subiective
    c. gravitatea semnelor obiective
    d. semne obiective minore

81. Tratamentul keratitei neuroparalitice este:
    a. tratamentul ulcerului
    b. aplicarea unei lentile de contact profilactic
    c. blefarorafie

82. Keratita herpetică superfecială:
    a. este o boală gravă pentru că nu recidivează
    b. este o boală gravă oculară pentru că recidivează
    c. lasă sechele
    d. nu lasă sechele

83. Într-o keratită herpetică pacientul prezintă subiectiv:
    a. senzație de arsură a ochiului
    b. durere oculară
    c. lăcrimare
    d. fotofobie
    e. vedere normală
    f. scăderea vederii

84. Keratita herpetică superficială prezintă obiectiv:
    a. ochi roşu cu hiperemie periferică
    b. ochi roşu cu hiperemie perikeratică
    c. dezepitelizare corneeană rotundă
    d. dezepitelizare corneeană arborescentă

85. Keratita herpetică superficială prezintă obiectiv:
    a. dezepitelizare arborescentă
    b. dezepitelizare rotundă
    c. edem corneean

d. mioză spastică
e. midriază paralitică

86. Keratita herpetică superficială se poate complica cu:
a. leucom corneean
b. iridociclita
c. glaucom secundar
d. cataractă complicată

87. Keratita herpetică superficială prezintă obiectiv:
a. injecție perikeratică
b. sinechii iriene posterioare
c. dezepitelizare dendritică

88. Keratita herpetică superficială se tratează local cu:
a. midriatice cu atropină
b. midriatice cu pilocarpină
c. antivirale
d. cortizon

89. Keratitele profunde:
a. se localizează inițial în paremhim
b. se localizează inițial în epiteliu
c. se însoțește de neovase
d. nu lasă cicatrici

90. Keratita trofică herpetică:
a. apare după o fază activă a infecției virale
b. poate fi agravată de utilizarea antiviralelor
c. poate fi agravată de utilizarea corticoizilor şi după tratamente mecanice
d. nu are legătură cu antiviralele
e. este localizată în centrul corneei

91. În ulcerația trofică herpetică:
a. leziunile trofice sunt în periferia corneei
b. leziunile trofice sunt la centrul corneei
c. epiteliul este inflamat
d. epiteliul este integru
e. nu apare reacție inflamatorie la stromă
f. apare reacție inflamatorie la nivelul stromei

92. Obiectivele tratamentului în keratita herpetică sunt:
a. limitarea replicării virale
b. combaterea infecției bacteriene
c. limitarea fenomenelor imunitare
d. prevenirea decolării epiteliului
e. prevenirea recidivelor

93. Aciclovirul:
a. este ineficient împotriva virusului herpetic
b. are activitate antivirală herpetică excelentă
c. poate fi administrat topic, oral, iv

94. Aciclovirul.
a. nu poate elimina latența din ganglion
b. elimină latența din ganglion
c. reduce reactivarea virusului herpetic
d. reduce incidența keratitei
e. nu reduce incidența keratitei
f. reduce recurența herpetică la grefă
g. nu reduce recurența herpetică la grefă

95. Keratitele profunde:
a. au etiologie specifică
b. nu au etiologie specifică
c. interesează inițial paremhinul
d. interesează inițial endoteliul

96. Keratita sifilitică la adult:
a. este unilaterală
b. este alergică
c. este însoțită de neovascularizație

97. Tratamentul keratitei sifilitice este:
a. antialergic cu cortizon
b. antiluetic
c. aplicarea căldură local
d. antibiotic

98. Keratita TBC:
a. este mai frecvent unilaterală
b. este mai frecvent bilaterală

c. infiltratele sunt mici
d. infiltratul este unic

99. Keratita TBC:
a. este mai frecvent unilaterală
b. neovascularizaţia este abundentă
c. recidiva este frecventă
d. neovascularizaţia este redusă
e. recidiva este rară

100. Tratamentul local al keratitei herpetice profunde se face cu:
a. antibiotic
b. antiseptic
c. cortizon

101. Tratamentul local al keratitei TBC se face cu:
a. cortizon
b. anti TBC
c. aplicare căldură local

102. Cicatricea corneeană după o leziune ulcerativă este:
a. descemetocel
b. leucom
c. dezepitelizare

103. Leucomul corneean este:
a. cicatrice după leziune ulcerativă profundă
b. leucomul corneean poate fi simplu
c. leucomul corneean poate fi vascularizat
d. leucomul corneean poate fi aderent

104. Sindromul de ochi uscat este prin:
a. exces de secreţie apoasă
b. deficit de secreţie apoasă
c. exces de mucus
d. deficit de mucus

105. Keratoconjunctivita sicca:
a. poate fi o manifestare izolată
b. este un deficit de secreţie lacrimală apoasă
c. în sindromul Sjogren este acompaniată de manifestări sistemice

106. Sindromul Sjogren:
a. nu este o boală autoimună
b. este o boală autoimună
c. evoluează cu keratoconjunctivită uscată
d. este prezentă afectarea ţesutului conjunctiv (artrita reumatoidă)
e. nu este afectat ţesutul conjunctiv
f. apare xerostomie

107. Sindromul de ochi uscat prin deficit de secreţie lacrimală mucoasă este reprezentat de:
a. Sindrom Sjogren
b. Sindrom Stevens-Johnson
c. Avitaminoza C
d. hipovitaminoza A
e. pemfigoid cicatricial

108. Sindromul Stevens-Johnson se manifestă prin:
a. conjunctivită hemoragică şi veziculară
b. leziuni hemoragice la nivelul ochilor, gurii, genital şi pielii
c. neovascularizaţie corneeană
d. simblefaron
e. entropion, trichiazis

109. În pemfigoidul cicatricial:
a. leziunile apar la vârste mici
b. leziunile apar la vârste mai mari
c. sunt prezente simblefaroane la nivelul fundului de sac inferior
d. apare trichiazis

RĂSPUNSURI:

1. ad
2. bc
3. abcde
4. bc
5. abd
6. bc
7. bc
8. ac
9. acde
10. bce
11. abd
12. abd
13. bc
14. acde
15. abde
16. abcd
17. abd
18. bcd
19. acd
20. abcd
21. abd
22. bce
23. acde
24. acd
25. abde
26. ace
27. cd
28. acde
29. abdef
30. bcd
31. abcd
32. bcde
33. abde
34. bcdef
35. bcef
36. acdefg
37. bcdef
38. ace
39. bde
40. abe
41. bcd
42. ab
43. abc
44. ac
45. acdf
46. acd
47. bcde
48. acd
49. abcd
50. bcd
51. abcde
52. bde
53. ab
54. abce
55. b
56. abcd
57. abce
58. ace
59. acdf
60. bcd
61. abde
62. abcd
63. abdef
64. abcde
65. abc
66. ac
67. abcd
68. abc
69. bcd
70. abd
71. bcdfg
72. bce
73. ace
74. bcde
75. a
76. abcd
77. ac
78. bcd
79. b
80. bc
81. ab
82. bc
83. abcdf
84. bd
85. acd
86. abcd
87. abc
88. ac
89. ac
90. abce
91. bcf
92. ace
93. bc
94. acdf
95. ac
96. abc
97. abc
98. ac
99. abc
100. bc
101. abc
102. b
103. abcd
104. bd
105. abc
106. bcdf
107. bde
108. abcde
109. bcd

SCLERA

Sclera este tunica externă a globului ocular foarte rezistentă, care asigură protecție și susținere structurilor anatomice ale ochiului. Este alcătuită din țesut conjunctiv dur. Are culoare alb-sidefie, este inextensibilă și cu o grosime de 1 mm în vecinătatea nervului optic, 0,3 mm în apropierea inserției mușchilor drepți.

Posterior, la 4 mm intern de polul posterior al ochiului, se află orificiul lamei ciuruite (lamina cribrosa) prin care fibrelele nervului optic părăsesc globul ocular.

În jurul laminei cribrosa se află orificii pentru arterele și nervii ciliari, iar la nivelul ecuatorului globului ocular se găsesc cele patru orificii pentru venele vorticoase. Anterior, perilimbic sunt orificii pentru arterele ciliare anterioare.

Sclera este puțin vascularizată, de aceea este rar afectată direct de germenii microbieni iar produsele terapeutice au dificultăți de penetrare.

ANOMALII CONGENITALE

- **Microftalmie** – este un glob ocular mai mic decât normal și este produsă prin: defect de dezvoltare sau infecții ale mamei (rubeolă) în timpul sarcinei.
- Poate fi izolată sau asociată cu alte anomalii: opacități corneene, unghi iridocornean anormal, atrofia irisului, cataractă, leziuni coroidiene retiniene.
- **Nanoftalmie** – este un ochi microftalm dar normal. Acești ochi au hipermetropie mare (20 D).
- **Sinoftalmie, ciclopie** – este unirea parțială sau totală a elementelor celor doi ochi.
- **Sclera albastră – OSTEOGENEZA IMPERFECTĂ – MALADIA LOBSTEIN** este o distrofie mezodermică cu:
  - scleră cu perete subțiat cu aspect de scleră albastru deschis (gri la adult)
  - oase fragile cu fracturi spontane
  - scăderea presenilă a auzului

PROCESE DEGENERATIVE SCLERALE

- **Stafiloame** sunt ectazii localizate la nivelul unei sclere subțiate. Pot fi consecința unor leziuni traumatice sau inflamatorii, asociate cu hipertensiune intraoculară. Sunt localizate la limb, ecuatoriale (la punctul de trecere a venelor vorticoase), posterioare (congenitale în miopie forte-temporal de papilă).
- **Scleromalacia perforantă și sclerita nodulară sclerozantă** sunt alterări profunde ale structurei sclerei și sunt legate de boli de colagen: periarterita nodoasă, poliartrita cronică evolutivă. Se însoțesc de subțieri ale sclerei, care pot fi urmate de stafiloame.

INFLAMAȚIILE SCLEREI

Datorită structurei sale, inflamațiile sclerei au tendința să se manifeste prin leziuni circumscrise cu topografie bine delimitată.

Inflamațiile sclerei pot fi:

- **primare** - în cadrul unor boli sistemice

episclerita

- simplă
- nodulară

sclerita

- anterioară
  - ❖ difuză
  - ❖ nodulară
  - ❖ necrozantă cu inflamaţie localizată
  - ❖ necrozantă fără inflamaţie cu perforarea sclerei – scleromalacia perforantă (foarte rară)
- posterioară
  - ❖ nodulară
  - ❖ difuză
- **secundare** – de la structurile adiacente: conjunctivă, cornee, orbită.

INFLAMAŢII SCLERALE PRIMARE

EPISCLERITA – este inflamaţia ţesutului superficial episcleral dintre conjunctivă şi scleră. Poate fi idiopatică dar poate fi prezentă în boli de colagen: artrită reumatoidă, LES, periarterită nodoasă, spondilită anchilopoetică, sindrom Reiter, boli de tip gută, atopii sau în boli infecţioase prin bacterii, virusuri, fungi, paraziţi, tbc.

Episclerita simplă se prezintă ca o inflamaţie neinfecţioasă, recurentă şi spontană localizată într-un sector al episclerei. Pot fi episoade acute de 7-10 zile remise parţial după 2-3 săptămâni şi care se pot repeta la 1-2 luni, mai frecvent primăvara, toamna.

Episclerita este însoţită de durere şi dilataţia vaselor episclerale, cu vase cu dispoziţie radiară. Inflamaţia poate ceda spontan sau poate persista câteva săptămâni. Uneori este necesar tratament local cu steroizi. Este mai puţin asociată cu artrita reumatoidă.

Episclerita nodulară – pacienţii prezintă leziuni inflamatorii mai dureroase şi mai prelungite.

Subiectiv pacientul prezintă:

- dureri oculare
- lacrimare
- fotofobie

Obiectiv

- nodul episcleral mobil uşor proeminent înconjurat de o zonă hiperemică peste care trece conjunctiva mobilă
- nodulul poate creşte şi este dureros la palparea transpalpebrală
- pot fi modificări corneene tip dellen şi infltrate periferice, rar uveita anterioară.

Episclerita poate fi confundată cu o conjunctivită flictenulară, diferenţa fiind făcută prin aplicarea unei picături de adrenalină care face să dispară congestia conjunctivală cu persistenţa congestiei sclerale.

Formele uşoare de boală se pot vindeca fără tratament. Episclerita nodulară NU răspunde la agenţi antiinflamatori nesteroidieni.

Local se administrează antiinflamatorii steroidiene pentru rezoluţia nodulilor, midriatice ATROPINĂ – pentru diminuarea reacţiei iridociliare dacă există.

În formele severe este necesar tratament general uneori sterodian – PREDNISON 1 mg/kg corp şi tratamentul afecţiunei sistemice.

SCLERITA – este o boală inflamatorie, cronică dureroasă care interesează sclera în toată grosimea ei. Sunt mai rare, dar evoluţia lor este mult mai gravă.

Scleritele sunt mai frecvente la femei, 40-50 ani şi multe dintre ele au evoluţie bilaterală.

În evoluţie, sclerita se poate însoţi de scăderea AV prin keratită, uveită, cataractă, glaucom, DR asociate.

Sclerita este prezentă în: tbc, sifilis, gută, boli infecţioase, cu bacterii, fungi, virusuri, iar sclerita primară este asociată cu boli autoimune sistemice: artrita reumatoidă (10-30%), LES, poliarterită nodoasă, Behcet, granulomatoză Wegener.

Subiectiv scleritele se manifestă prin:

- durere oculară intensă însoţită de cefalee
- lăcrimare accentuată
- fotofobie

Obiectiv manifestările sunt diferite la cele două forme clinice: anterioară, posterioară.

SCLERITA ANTERIOARĂ poate fi:

- **difuză** cu înroşirea progresivă a unui sector de scleră cu fotofobie şi durere intensă iradiată la faţă şi la cap.
- **nodulară** – mai severă cu noduli sclerali roşu intens, ficşi (imobili), variabili ca număr şi mărime care pot favoriza subţierea sclerei.
- **necrozantă cu inflamaţie localizată** într-un sector al sclerei
- **necrozantă fără inflamaţie cu necroze şi perforarea sclerei**, urmată de prolaps uveal - **scleromalacie perforantă** - foarte rară, cu ochi liniştit.

SCLERITA POSTERIOARĂ se poate asocia şi cu forma anterioară. Este unilaterală mai frecvent şi se poate extinde la structurile oculare şi orbitare cu edem papilar, NRB, DR, diplopie, exoftalmie. Subiectiv există durere şi scăderea vederii.

Sclerita posterioară este:

- **nodulară** este o inflamaţie granulamatoasă necrozantă focală sau zonală. Semnul principal este durerea severă cu iradiere la frunte, arcadă supraorbitară, maxilar, exarcerbată noaptea sau la atingere. Lăcrimarea şi fotofobia sunt moderate. Scăderea vederii este datorată extinderii scleritei la structurile vecine prin: ulcer cornean, uveite, glaucom, cataractă, modificări FO. Ultrasonografia indică îngroşarea sclerei şi localizează exact întinderea inflamaţiei.
- **difuză** – sclerita maronie. Este o inflamaţie granulomatoasă a ţesuturilor sclerale cu îngroşarea lor. Tardiv sclera afectată devine subţire dezvoltând stafiloame sclerale.

Tratamentul scleritei se face în primul rând local cu coliruri, cu steroizi la nevoie, injecţii subconjuntivale, parabulbare cu corticozi asociat cu medicaţie generală corticoterapică.

Dacă corticoterapia nu este suficientă se folosesc imunosupresoare: metotrexat, ciclofosfamidă, azathioprină, ciclosporină.

În forma necrozantă se folosesc imunosupresoare asociate cu **corticoizi** local şi general **cu precauţie.**

INFLAMAŢII SCLERALE SECUNDARE – **sclerite şi episclerite secundare** inflamaţiei şi infecţiei care pornesc dela conjunctivă, cornee sau dela structurile vecine: sinusuri, orbită.

Inflamaţia sclerei poate apare în asociaţie cu traume chirurgicale, tumori necrotizante oculare.

TUMORILE episclerei si sclerei sunt rare

- **tumori sclerale secundare** – cel mai frecvent prin neoplasm intraocular extins sau carcinom conjunctival invadant. Foarte rar pot fi metastaze sclerale de la tumori la distanţă - seminoame, neuroblastoame, mielom multiplu, localizate mai mult la nivelul zonelor sclerale anterioare mai vascularizate.
- **tumori sclerale primitive** sunt
  - ❖ tumori conjunctivale-fibroame, fibrosarcoame-juxtalimbic.

- tumori dezvoltate din celule prezente în mod normal-hemangioame, neurofibroame, schwanoame - care apar în cadrul unor afecţiuni plurimalformative – sindrom Sturge Weber, maladia von Recklinhausen
- tumori dezvoltate din celule aberante prezente în scleră – chisturi sclerale, dermoid limbic, osteoame, condroame.

TESTE:

1.Sclera este tunica globului ocular:
   a. internă
   b. vasculară
   c. externă

2. Sclera:
   a. asigura vascularizaţia ochiului
   b. asigură protecţie şi susţinerea ochiului
   c. este extensibilă
   d. este inextensibilă

3. Sclera este:
   a. formată din ţesut conjunctiv elastic
   b. formată din ţesut conjunctiv dens
   c. alb sidefie
   d. de grosime 1mm în vecinătatea nervului optic
   e. de grosime 0,3 mm în apropierea inserţiei muschilor drepţi

4. Sclera este:
   a. puţin vascularizată
   b. intens vascularizată
   c. frecvent afectată de germeni microbieni
   d. rar afectată de germeni microbieni
   e. produsele terapeutice au dificulatate de penetrare

5. Microftalmia este:
   a. glob ocular mai mic decât normal
   b. glob ocular mai mare decât normal
   c. poate fi asociată cu iridociclită acută
   d. poate fi izolată

6. Microftalmia poate fi asociată cu:
   a. opacităţi corneene
   b. anomalii de unghi
   c. cataractă
   d. leziuni carioretiniene

7. Sclera albastră (maladia Lobstein) are:
   a. sclera cu perete subţire care dau aspectul de scleră albastru deschis
   b. malformaţii cardiace
   c. oase fragile
   d. subluxaţie de cristalin
   e. scăderea auzului presenil

8. Stafilomul este:
   a. ectazie generalizată a sclerei
   b. ectazie localizată la nivelul unei sclere subţiate
   c. consecinţa unei leziuni traumatice sau inflamatorii, asociate cu hipertensiune intraoculară

9. Stafilomul poate fi localizat
   a. la limb
   b. pe cornee
   c. la punctul de trecere al venelor vorticoase
   d. posterioare – temporal de papilă în miopia forte

10. Scleromalacia perforantă este:
   a. alterare profundă a structurilor sclerei
   b. legată de DR
   c. legată de boli de colagen
   d. se însoţeşte de îngroşarea sclerei
   e. se însoţeşte de subţierea sclerei

11. Inflamaţiile sclerei se manifestă prin:
   a. leziuni difuze
   b. leziuni circumscise cu topografie bine determinată

12. Inflamaţiile sclerei sunt:
   a. primare în cadrul unor boli sistemice
   b. primare în HTA
   c. secundare de la structurile oculare de vecinătate

13. Episclerita este:
   a. inflamaţia ţesutului superficial episcleral
   b. inflamaţia sclerei în toată grosimea ei
   c. idiopatică
   d. prezentă în boli de colagen: artrită reumatoidă, LES

14. Episclerita simplă este:
   a. inflamaţia infecţioasă a sclerei

b. inflamaţie neinfecţioasă a sclerei, recurentă, spontană
c. extinsă la scleră
d. localizată într-un sector al episclerei

15. Episclerita simplă prezintă:
a. durere şi dilataţia vaselor episclerale
b. inflamaţia poate ceda spontan, sub tratamentul cu corticoizi.
c. nodul episcleral

16. Episclerita nodulară prezintă:
a. leziuni inflamatorii mai dureroase, prelungite.
b. leziuni inflamatorii nedureroase
c. nodul episcleral mobil
d. nodul dureros la palpare
e. pot fi modificări corneene

17. Episclerita nodulară:
a. necesită tratament local cu steroizi
b. nu răspunde la antiinflamatorii nesteroidiene
c. local se administrează steroizi
d. în formele grave este necesar tratament general cu steroizi
e. tratamentul afecţiunii sistemice

18. Sclerita este:
a. boală inflamatorie, cronică, dureroasă care interesează sclera în toată gosimea
b. mai frecventă
c. mai rară
d. mai uşoară
e. mai gravă

19. Sclerita este mai frecventă la:
a. femei
b. bărbaţi
c. 40-50 de ani
d. după 70 de ani
e. poate avea evoluţie bilaterală

20. Sclerita se poate însoţi de:
a. keratită
b. uveită
c. cataractă
d. glaucom
e. DR

21. Sclerita este prezentă în:
a. tbc
b. boli autoimune sistemice
c. infecţii cu bacterii, fungi

22. Sclerita este:
a. anterioară
b. intermediară
c. posterioară

23. Sclerita anterioară poate fi:
a. generalizată în toată sclera
b. difuză cu înroşirea progresivă a unui sector de scleră
c. nodulară
d. necrozantă cu inflamaţie localizată
e. necrozantă fără inflamaţie

24. În sclerita nodulară sunt:
a. noduli sclerali roşu intens
b. noduli sclerali imobili
c. nodul scleral unic, mobil
d. noduli sclerali variabili ca număr şi mărime

25. Sclerita posterioară este:
a. asociată cu cea anterioară
b. mai frecvent bilaterală
c. mai frecvent unilaterală
d. se complică cu keratită
e. se complică cu: edem papilar, D.R., exoftalmie
f. se complică cu diplopie

26. Sclerita posterioară este:
a. nodulară
b. rebelă la tratament
c. difuză – sclerita maronie
d. exudativă

27. Tratamentul scleritei este:
a. local cu steroizi
b. vasodilatatoare
c. trofice vasculare
d. corticoterapie general
e. la nevoie imunosupresoare

28. Tumorile sclerale pot fi
    a. primitive
    b. secundare prin neoplasm intraocular extins
    c. secundar prin carcinom conjunctival invadant
    d. metastaze sclerale de la tumori la distanţă
    e. pot fi localizate mai mult anterior.

29. Tumorile sclerale primitive sunt:
    a. tumori conjunctivale - fibrom, fibrosarcom juxtalimbic
    b. tumori dezvoltate din celule prezente în mod normal: hemangiom, neurofibrom, schwanom
    c. tumori dezvoltate din celule aberante prezente în scleră: dermoid limbic, osteom, condrom

RĂSPUNSURI:

1. c
2. b d
3. b c d e
4. a d e
5. a d
6. a b c d
7. a c e
8. b c
9. a c d
10. a c e
11. b
12. a c
13. a c d
14. b d
15. a b
16. a c d e
17. a b c d e
18. a c e
19. a c e
20. a b c d e
21. a b c
22. a c
23. b c d e
24. a b d
25. a c e f
26. a c
27. a d e
28. a b c d
29. a b c

UVEEA

Uveea, tunica medie a globului ocular, vascularizată şi pigmentată este formată din trei părţi: iris, corp ciliar şi coroidă.

Irisul are în centrul său un spaţiu liber – orificiul pupilar. Este format din două straturi:

- anterior – stroma care conţine fibre musculare circulare (sfincter sub control parasimpatic) şi radiare sub control simpatic. Contracţia fibrelor circulare antrenează mioza şi ale fibrelor radiare midriaza
- posterior – pigmentat care se prelungeşte înaintea retinei

Irisul acţionează ca un diafragm reglând cantitatea de lumină care pătrunde în ochi până la retină.

Corpul ciliar este format din:

- muşchiul ciliar format din fibre circulare, radiare şi anteroposterioare care reglează tensiunea zonulei Zinn care este în legătură cu capsula cristalinului spre ecuator. Muşchii ciliari modifică curbura (şi accesor poziţia) cristalinului în procesul de acomodaţie
- procesele ciliare care asigură secreţia de umor apos

Coroida, situată între scleră şi retină este constituită din:

- stromă cu o reţea vasculară
- supracoroidă bogată în fibre elastice avasculare

Coroida asigură nutriţia straturilor externe ale retinei (fotoreceptori) şi prin celulele stromei participă la sinteza locală de anticorpi în procesul de imunitate celulară.

ANOMALII ALE IRISULUI

Anomalii de culoare

- ***heterocromie*** — culoare diferită între cei doi irişi, congenital sau acut în atrofie iriană postirită, sideroză prin corp străin intraocular;
- ***albinism*** — iris foarte pal, translucid

Anomalii de formă

- ***aniridie*** — absenţa irisului congenital sau posttraumatic permite a se observa ecuatorul cristalinului, fibrele zonulei Zinn, procesele ciliare.
- ***colobomul*** este o malformaţie congenitală manifestată printr-o fisură iriană situată în sectorul nazal inferior, asociată sau nu cu colobom irian. Colobomul irian se prezintă prin absenţa de ţesut la nivelul ariei implicate, colobomul ciliar este umplut cu ţesut vascular, iar în colobomul coroidian lipseşte epiteliul pigmentar retinian cu retină atrofică.
- ***iridectomie*** chirurgicală totală în sector sau periferică este în partea superioară a ochiului acoperită de pleoapa superioară şi se face în chirurgia cataractei şi a glaucomului.
- ***iridodializa*** este desinserţia localizată a rădăcinei irisului de origine traumatică;
- ***sinechii irido-cristaliniene*** (aderenţe iridocristaliniene) sau sinechii posterioare pot deforma pupila şi necesită ruperea lor prin midriază medicamentoasă se formează în irite, criza acută de glaucom;
- ***persistenţa membranei pupilare*** nu interferă cu funcţia vizuală.

Atrofii şi degenerescenţe

- ***Rubeosis iridis*** esre o reţea fibrovasculară pe suprafaţa anterioară a irisului. Această neovascularizaţie apare secundar hipoxiei retiniene, de obicei după D.Z. sau OVCR şi se dezvoltă sinekii anterioare periferice cu creşterea TIO. Pierderile

vizuale apar secundar glaucomului neovascular. Fotocoagularea panretiniană poate duce la regresia membranei fibrovasculare.

- ***Atrofia iriană esențială*** unilaterală este însoțită de deformarea și deplasarea pupilei. Se formează sinekii anterioare care obstrucționează scurgerea umoarei apoase și produc glaucom care poate evolua sever. El poate fi controlat prin tratament medical, dar în majoritatea cazurilor este necesară chirurgia.
- ***Iridodonezis*** — tremurături ale irisului sunt frecvent observate ca urmare a extracției cataractei sau luxatiei cristalinului. Acest fenomen poate fi observat în lumină (cu un spot luminos) în timp ce pacientul își mișcă ochiul în toate direcțiile. apoi spre examinator.

UVEITE

Uveitele sunt afecțiuni inflamatorii ale uveii de *cauză*:

- ***exogenă*** în care agentul cauzal este introdus direct în ochi pe cale corneană în keratouveite, traumatisme și sclerală în sclerite, traumatisme.-
- ***endogenă*** în care inflamația locală poate fi legată de o patologie proprie intraoculară (în cataracta hipermatură, necroză a unei tumori intraoculare), atingerea tractului uveal prin reacție inflamatorie generală sau conflict imunitar intraocular.

Uveitele purulene sunt produse cel mai frecvent de bacterii piogene: Stafilococ aureus, Bacilus subtilis, Pseudomonas aeruginosa, Proteus, rar de micoze: Candida albicans. Originea lor poate fi exogenă (plagă prin glob traumatizat, chirurgical, perforația unui ulcer cornean) sau endogenă (septicemie, bacteriemie).

Panoftalmia — interesează conținutul intraocular cu necroză sclerală sau corneană și extensie la țesuturile orbitare, evoluție fulminantă cu scădere rapidă a acuității vizuale, ochi roșu, dureros cu edem palpebral, chemozis conjunctival. mișcarea ochiului limitată, cu protruzia globului care traduce inflamația capsulei Tenon și a țesuturilor intraoculare.

Endoftalmita purulentă — este inflamația supurativă a conținutului intraocular fără atingere a tunicii ochiului. Se evidențiază hipopion și puroi în vitros. Inflamația poate crește progresiv.

Tratamentul în uveite purulente frecvent ineficace va fi ghidat după antibiogramă cu obținerea unei doze crescute de antibiotic intraocular pe cale locală (colir, injecții parabulbare) și general; la nevoie evisceratie.

Uveite nepurulente

Clasificare anatomopatologică:
- uveită granulomatoasă
- uveită negranulomatoasă

Clasificare topografică anatomică:
- uveite anterioare
- posterioare
- intermediare
- totale
- uveopapilite
- uveomeningite
- vascularite

Clasificare după evoluție:
- formă acută — vindecare după 1-2 pusee fără să fie necesar menținerea unui tratament de întreținere
- formă cronică — evoluție cronică cu corticodependență
- formă acută recidivantă — vindecare între pusee fără tratament de întreținere

Uveite anterioare - irite, ciclite, iridociclite

Semnele funcţionale sunt variabile în forma acută sau cronică.

Forma acută are debut brutal cu

- lăcrimare, fotofobie
- spasm al muşchiului orbicular palpebral
- dureri oculare cu intensitate variabilă, importante cu iradieri în teritoriul V (frunte, tâmplă) legate de o iritaţie de nervi ciliari
- diminuarea variabilă a acuităţii vizuale

Forma cronică — durere de intensitate mai mică.

Obiectiv:

- injecţie perikeratică ciliară variabilă corespunzătoare unei dilataţii a vaselor perforante emanând din marele cerc arterial. Ea este discretă în forma cronică când se asociază cu injecţie episcleralã şi conjunctivală.
- modificări ale irisului: în iridociclita acută
  - iris tern şi decolorat la biomicroscop stroma este edematiată şi hiperemică
  - în forma cronică, prin proliferarea epiteliului pigmentar sau infiltrarea celulară a irisului pot apare noduli care după rezorbţie lasă zone de atrofie iriană secundară.
- pupila este în miozã, puţin mobilă
- semne legate de exudaţia din camera anterioară; prin inflamaţia irisului se rupe bariera hemato-apoasă şi apare o exudaţie responsabilă de scăderea acuităţii vizuale. Această exudaţie poate tulbura umoarea apoasă prin concentraţia de proteine, fibrină şi celule formând fenomenul Tyndall şi hipopion sau exudaţia se poate depune pe iris şi în pupilă în grade diferite.
- sinekiile iriene posterioare sunt favorizate prin exudaţii din orificiul pupilar şi sunt aderenţe ale marginii pupilare a irisului de faţa anterioară a cristaloidei. După ruperea lor lasă pe cristaloida anterioară grămezi pigmentare. Dacă aceste sinekii nu sunt rupte, se poate forma ocluzie pupilară în care umoarea apoasă nu trece din CP în CA, realizându-se iris în tomată cu hipertonie prin acumularea de umoare apoasă în CP.
- precipitatele — sunt o exudaţie provenind din corpul ciliar şi iris. Ele sunt localizate pe faţa posterioară a corneeii sau pe iris, *noduli Koeppe* pe marginea pupilei, *Bussaca* pe faţa anterioară a irisului, pe cristaloida anterioară, în unghiul irido-cornean şi pot fi responsabile de sinekii anterioare periferice (goniosinekii cu aderenţă la rădăcina irisului şi regiunea trabeculului) şi producere de hipertonie oculară. Direcţia curentului de convecţie termică a umorului apos este responsabilă de depunerile de precipitate în formă triunghiulară cu baza inferior, cu vârful la centrul corneei. Aspectul precipitatelor evoluează cu timpul: sunt alb gri şi rotunde apoi se impregnează cu pigment şi sunt cenuşii şi au contur neregulat. Uneori precipitatele pot fi "slăninoase", la femei la menopauză
- în evoluţia severă a unei iridociclite poate apare pseudohipopion.
- mai rar poate exista hiphema în irite hemoragice legate de o hiperemie importantă a stromei iriene (în diabet, HTA uveita anterioară herpetică).
- hipo sau hipertonie oculară (mai frecvent).

Forme clinice

- irite - semn esenţial Tyndall +, sinekii
- ciclite - precipitate, dezechilibru de tonus, şi importanţa semnelor funcţionale ce se pot asocia cu un tablou semiologic variat.

Forme legate de intensitatea câtorva simptome:

- Iridociclita exudativă - cu exudaţie importantă

- Iridociclita plastică - sinekii şi masă exudativă în CA
- Iridociclita severă - predomină precipitate

După evoluţia inflamaţiei:

- Iridociclită acută benignă cu recidive excepţionale
- Iridociclită subacută recidivantă progresivă cu pusee şi secluzie pupilară
- Iridociclita torpidă — bilaterală, insidioasă, scăderea mare de vedere, complicaţii cu cataractă, hipotonie, ftizie de glob.

Complicaţiile uveitei anterioare survin în formele evolutive prelungite:

- Glaucom secundar prin blocaj pupilar cu secluzie. prin goniosinekii, prin alterarea trabeculului uneori iatrogen prin tratament corticoid de lungă durată
- Cataracta cu atingere frecventă a straturilor corticale subcapsular posterior.
- Keratopatia în bandeletă
- Atrofie de iris asociată cu o membrană ciclitică
- DR rar în iridociclită este mai frecventă în ciclitele repetate care antrenează vitrosul care se retractă şi decolează retina.

Diagnostic diferenţial.

- Conjunctivita acută va fi eliminată prin absenţa fotofobiei, blefarospasm, injecţie perikeratică şi vedere normală
- Glaucom prin închiderea unghiului pune probleme de diagnostic diferenţial cu uveita hipertensivă
- În glaucomul acut este:
  - midriază areflexivă
  - modificarea profunzimei CA, care este micşorată
  - subiectiv sunt: halouri coborate, dureri oculare, cefalee, hipemetropie la femei spre 50 ani.
- În iridociclita acută – pupila este în miază, CA este de profunzime normală

Uveite posterioare în care poate exista şi o atingere anterioară, dar tranzitorie.

Circumstanţele de descoperire sunt variabile, semnele funcţionale fiind mai frecvente când atingerea interesează macula.

- Acuitatea vizuală poate scădea în grade variabile
- Miodezopsii sau metamorfopsii
- Deficit campimetric fascicular
- Scotom pozitiv sau negativ
- Durere foarte rar

Obiectiv:

- tulburări vitreene - sunt legate de exudaţie cu celule inflamatorii şi proteine în vitros. Opacităţile vitreene sunt agregate celulare, fibrină şi fibre de vitros degenerat şi sunt responsabile de miodezopsie şi senzaţia de ceaţă vizuală. Ele sunt vizibile la oftalmoscop, dar şi la biomicroscop cu lentilă de contact.

Tulburările vitreene pot fi localizate sau difuze si constituie atunci hialită care poate masca un focar corioretinian.

- focare corioretiniene - corioretinită sau retinocoroidită în funcţie de punctul de plecare a inflamaţiei.

În forma acută - se prezintă ca o zonă gălbuie - cenuşie sau alb cenuşiu cu contur fluu, rău delimitat, de aspect exudativ puţin strălucitor, de dimensiuni variabile situată în una din zonele retinei. Focarele pot fi unice sau multiple, cu retina subiacentă edematoasă şi opacă, cu vasele retinei care trec peste focar. Pot exista mici precipitate galben-cenuşii înaintea retinei, pe faţa posterioară a vitrosului care este decolat.

În evoluţie (cu sau fără tratament) marginile leziunii devin mate cu alterarea epiteliului pigmentar şi estomparea progresivă a tulburărilor vitreene.

DIAGNOSTICUL DIFERENTIAL AL OCHIULUI ROSU

	Durere	Acuitate vizuala	Hiperemie conjunctivala		Secretie	Cornee	Pupila	C.A.	T.I.O.
			Superficiala (rosu deschis)	Profunda (rosu violaceu)					
Conjunctivita acuta	Senzatie de corp strain	Normal	+		++	Normal	Normal	Normal	Normal
Iridociclita acuta	+	↓		+	-	Precipitate Edem Cute descemetice	Mioza	Normal	Normal sau crescute daca I.C. se complica cu glaucom secundar
Glaucom acut	+	↓		+	-	Edem	Midriaza areflexivă	↓	↑↑

Proliferarea epiteliului pigmentar la marginea leziunii dă în final un aspect de zonă albicioasă limitată de pigment negru.

• semne vasculare: hemoragii prin perivascularite retiniene (capilare şi venoase), sau prin ocluzii vasculare şi consecinţele acesteia (hemoragii, ischemie)

• uveită anterioară tranzitorie - când focarele coroidiene sunt periferice

Forme clinice

- Forma în focar - focare unice sau multiple diseminate poate fi granulomatoasă, hemoragică, (histoplasma), juxtapapilară (uveopapilita) sau focare periferice;
- Forma difuză - adeseori este o formă cronică cu hialită importantă şi corioretinită difuză.
- Infiltrat inflamator coroidian - mai frecvent periferic însoţit de vascularite retiniene (infiltrat de-a lungul vaselor).

Uveite intermediare implică inflamaţia uveei situate la nivelul bazei vitrosului cunoscute sub denumirea de ciclite posterioare, hialite sau uveoretinite, azi fiind acceptat termenul de pars planite (afectarea retino-coroidiană la nivelul orei serata). Este o hialită majoră inflamaţia situându-se la zona de legatură între hialoida anterioară şi posterioară. Ar fi inflamaţia periferiei extreme a fundului de ochi fiind vizibilă la oftalmocoscopie şi biomicroscop după indentaţia globului ocular.

Topografic sunt 3 forme:

- corioretinita periferică
- uveoretinita bazală
- ciclita posterioară

Simptome:

- scăderea acuităţii vizuale
- miodezopsii sau corpi flotanţi în vitros
- cecitate nocturnă

Obiectiv:

- ochi liniştit
- mici precipitate de ciclită
- Tyndal
- tulburarea acuităţii vizuale ce progresează treptat

Examenul cu 3 oglinzi evidenţiază:

- decolarea posterioară vitreană
- la nivelul bazei vitrosului către ora 6 aspectul de "ouă de furnici" pe hialoida posterioară (numeroase plaje albicioase uşor proeminente)
- „bulgări de zăpadă" – exudate periferice şi proliferări fibrogliale
- la nivelul coroidei periferic apar exudate, mobilizări pigmentare, perivascularite, tromboze vasculare, focare de coroidită periferică cu DR periferică, dispuse concentric, inelar

Evoluţie variabilă în:

- formă moderată - vitrosul este tulbure câţiva ani
- formă severă - tulburări generale vitreene cu prinderea maculei.

Complicatii:keratite, cataractă, D.R.,edem macular

Cauzele cele mai frecvente pentru uveite intermediare sunt:

- afecţiuni inflamatorii, infecţioase
- toxocara
- sifilis
- tbc

- afecţiuni cu determinare autoimună: sarcoidoza

Prognosticul este favorabil şi trebuie tratate complicaţiile ce ameninţă vederea: edemul macular cistoid, neovascularizaţia retiniană şi cataracta.

ETIOLOGIA UVEITELOR

- ***Uveite legate de prezenţa focarelor infecţioase*** (prin infecţie directă sau prin fenomene de hipersensibilitate).

Bacterii:

Tuberculoza - este rară, dar mai frecventă anterior. Se poate prezenta sub diverse forme: uveita anterioară granulomatoasă, retinocoroidită sau endoftalmită. Testarea cu PPD şi radioscopia pulmonară sunt pozitive. Formele de tbc oculară prin hipersensibilitate sunt multiple: iridociclită, keratită, sclerită, uveită intermediară, coroidită difuză localizată (coroidita juxtapapilara Jensen cu scotom), perivascularite (periflebite) singure sau asociate cu ischemie retiniană periferică şi neovascularizaţie preretiniană cu hemoragii recidivante în vitros (boala Eales).

Sifilisul

- congenital rar pot exista iridociclite de toate tipurile, izolate sau asociate cu keratite interstiţiale şi/sau coroidite diverse descoperite tardiv cu aspect tipic "sare şi piper"
- tardiv prezintă uveite anterioare, posterioare difuze cu perivascularite şi uveite totale în sifilisul terţiar.

Streptococ şi alţi germeni banali - streptococul *beta* hemolitic grupa A poate declanşa uveita infecţioasă. Trebuie cercetate focare dentare, ORL, ginecologice.

Gonococul poate produce uveite anterioare recidivante forme exudative.

Leptospiroza - trebuie căutată în uveita latentă. La câteva săptămâni, după un episod general se produce o iridociclită subacută difuză, mai rar coroidită sau uveită totală cu caracter hemoragic, cu vindecare fără sechele.

Bruceloza - produce o iridociclită de mică intensitate cu recăderi sau coroidită cu noduli multipli şi mici pete hemoragice.

Riketsii în febra butonoasă, febra Q, tifos exantematic pot apare uveite de diverse tipuri cu vascularite de tip periferiflebite, periarterite.

Virusuri

Herpes simplex poate antrena o irită concomitent cu atingerea corneeană. sau cu recidivă uveală fără leziune corneeană.

Herpes zooster - afectează în general pacienţi imunodeprimaţi sau în vârstă. Pacienţii prezintă leziuni caracteristice pe piele în zona de distribuţie a nervului trigemen. Poate fi o inflamaţie oculară severă cu creşterea tensiunii intraoculare dacă este posibil se vor evita corticoizii şi poate fi util tratamentul topic cu unguent cu aciclovir.

Citomegalovirus la imunodeprimaţi. Inflamaţia oculară cu CMV poate fi congenitală sau dobândită. Infecţia congenitală se caracterizează printr-un polimorfism lezional. Forma dobândită prezintă zone de necroză retiniană de culoare gălbuie, flancate de hemoragii şi zone de întecuire vasculară cu reacţie inflamatorie moderată a segmentului anterior. Pot apare DR cu găuri retiniene.

Atingere directă uveală prin virus ***HIV***.

Paraziţi

Toxoplasmoza produce 15% din uveite în general si 30% din uveitele posterioare şi este responsabilă de retinocoroidite şi inflamaţii ale tractului uveal. Este cauzată de infecţia directă a celulelor gazdă de către parazitul Toxoplasma Gondii. Majoritatea leziunilor de toxoplasmă oculară provin din infecţii congenitale. Simptomatologia constă în: tulburări vizuale şi/sau tulburări vitreene. Ocazional pot exista şi manifestări de uveită anterioară ca rezultat al unor reacţii de hipersensibilizare. Asocierea între retinocoroidită necrotică caracteristică şi

serologie pozitivă este element de diagnostic pozitiv etiologic.

Terapia multidrog se face prin asocieri medicamentoase:

- Pirimetamină (Daraprim) + Sulfadiazină (Bactrin) + Acid folinic
- Clindamicină + Sulfadiazină – 3-4 săptămâni
- Trimetoprim + Sulfametoxazol (Bactrim) -3-4 săptămâni, iar în leziuni de pol posterior asociat cu Clindamicină

Tratamentul patogenic include corticoterapie în doze 60-100mg, începută la 24-48 ore după începerea tratamentului antiinfecţios

Tratamentul parabulbar trebuie evitat pentru că poate produce imunosupresie.

Tratamentul fotocoagulator şi crioterapia trebuie folosite cu discernământ. Vitrectomia prin pars plana poate fi utilă atunci când membranele vitreene produc scădere importantă de vedere sau întreţin procese inflamatorii.

Toxocara canis produce o formă rară de uveită care apare la copii şi tineri. Este unilaterală, localizată la retină sub formă de granulom macular sau periferic, rareori putând produce uveită anterioară. Tratamentul cu steroizi general,local reduce inflamaţia şi complicaţiile relaţionate.

Giardioze

Micoze

Candida poate produce uveite prin septicemie la drogaţi sau prin reacţii alergice de la o candidoză cutanată.

Histoplasmoza este endemică pe coasta de est a SUA şi este responsabilă de o coroidită diseminată cu mici focare periferice depistate de multe ori în stadiul cicatricial cu leziuni seroase sau serohemoragice cu neovascularizaţie coroidiană. Tratamentul necesită corticoizi şi amfotericină B (cu supraveghere pentru că este toxică).

- ***Uveite de origine autoimună prin sensibilizare la un antigen propriu al ochiului***

Uveita facoantigenică are ca mecanism fiziopatologic o hipersensibilitate faţă de proteinele de origine cristaliniană puse în contact cu mediul intraocular într-o cataractă intumescentă cu ruptura capsulei cristalinului.

Oftalmia simpatică survine la al doilea ochi la tineri cu un traumatism ocular grav, cu delabrarea corpului ciliar şi eliberarea de factori antigenici. După 14 zile de la traumatism al doilea ochi devine fotofob, roşu şi prezintă reacţie uveală.

- ***Uveite de origine autoimună în afecţiuni generalizate***

Sarcoidoză — limfogranulomatoza benignă cu noduli cutanaţi, subcutanaţi cu invazie viscerală şi osoasă, este o boală cronică cu evoluţie recurentă cu atingeri uveale: iridociclita bilaterală cronică cu precipitate slăninoase, noduli Koeppe, Bussaca. uveite intermediare, uveite posterioare cu periflebită retiniană rar.

Sindrom Heerdfordt - uveoparotidită prelungită febrilă cu adenopatii, splenomegalie şi paralizie de facial

Sindrom Mikulicz - hipertrofie, bilaterală şi simetrică a glandelor salivare, lacrimale, keratită uscată.

Reumatism

-Spondilita ankilozantă se regăseşte în 15 - 30% din uveitele anterioare acute şi recidivante în care HLA B 27 prezent în 90% din pacienţi;

- Poliartrita reumatoidă a adultului este responsabilă de o inflamaţie uveală şi sclerală.

-Poliartrita reumatoidă la copil (artrita juvenilă Still - Chaufard) mai frecvent la băieţi, produce în 20% iridociclită cronică bilaterală negranulomatoasă cu evoluţie gravă.

Maladia Behcet — este o afecţiune cronică care are tendinţa de recurenţă pe o perioadă de ani şi poate conduce la orbire prin neuropatie optică ischemică sau afectare retiniană. Este

o vascularită generalizată de cauză necunoscută, are o frecvenţă ridicată a HLA B5. Ea provoacă clasic o uveită anterioară recidivantă cu hipopion dar pot exista şi atingeri oculare posterioare cu vasculite retiniene şi hialite.

Semnele majore de boală sunt:

- irită acută cu hipopion
- stomatită cu aftoză bucală (afte bucale dureroase, nu lasă cicatrici)
- ulceraţii genitale
- atingeri cutanate (eritem polimorf nodos, noduli dermo-hipodermici)

Semne minore sunt:

- atingeri articulare (marile articulaţii)
- vasculare (flebite, tromboze)
- neurologice (SNC cu manifestări psihice şi periferice)
- digestive (colită ulceroasă, maladia Crohn).

Semnele oculare au prognostic funcţional rezervat în 70% din cazuri.

Tratamentul se face local, simptomatic şi general cu corticoizi şi imunomodulatoare alkilante sau antimitotice

Uveomeningite

Sindromul Vogt - Koyanagi afectează adultul tânăr (30-40 ani) mai frecvent femeile din extremul Orient şi America de sud.

Semnele oculare sunt grave cu uveită anterioară forma exudativă cu sinekii, hialită, coroidită, dezlipire de retină exudativă. Evoluează în pusee cu sechele grave: hipertonie prin secluzie pupilară, cataractă. Semnele generale sunt: fruste cu semne neuromeningeale latente şi hipoacuzie bilaterală de percepţie, semne cutanate inconstante: poliozâ, alopecie.

Maladia Harada — apare brutal cu semne meningeale (febră, vărsături, redoare de ceafă) şi semne encefalitice (hipertonie, agitaţie, insomnie. delir, convulsii, paralizii de nervi cranieni, comă) sau forme cu debut insidios pseudogripale. Semnele oculare apar la aproximativ 2 săptamâni după semnele generale cu atingeri oculare bilaterale asimetrice, predominant posterioare cu edem papilar, corioretinită, hialită, dezlipire de retină exudativă inferioară de debut.

Regresia semnelor oculare este lungă, 6 luni -1 an, şi favorabilă.

Spontan sau sub tratament vitrosul se clarifică, retina se reaplică, rămânând o remaniere pigmentară. Semne asociate: hipoacuzie, poliozâ, alopecie, vitiligo.

- ***Uveoze (Degenerescenţe uveale)***

Heterocromia Fuchs — se caracterizează prin:

- ciclită cu precipitate translucide pe faţa posterioară a corneei (precipitate neinfluenţate de tratament corticoid, dispar la deschiderea camerei anterioare)
- atrofie iriană la nivelul stromei care se decolorează parţial explicând heterocromia iriană
- cataractă iniţial corticală posterioară care devine totală în câţiva ani
- tardiv poate surveni hipertonie oculară (greu de tratat) şi atingere vitreană
- semn Amsler — hemoragie minimă opusă la locul de deschidere al camerei anterioare
- atingere a simpaticului cervical cu sindrom Claude - Bernard- Horner.

Sindrom Posner — Schlossman — este o ciclită hipertensivă spontană rezolutivă, dar recidivantă caracterizată prin pusee acute de hipertonie la un unghi iridocornean larg deschis cu ochi alb, puţin dureros cu edem cornean mare şi tonus ocular crescut (50 mmHg) uşoară midriază areactivă, mici precipitate keratice corneene tardive. Evoluţia este spontan favorabilă. Repetarea crizei antrenează sechele şi dezvoltarea unei uveite hipertensive cu deficit funcţional.

- ***Sindroame ascunse (mascate)***

Sunt tumori intraoculare ce mimează uveitele. Cele mai frecvente sunt: retinoblastomul şi leucemia la copii, limfomul cu celule mari (sarcomul cu celule reticulare) şi melanomul coroidian la adulţi.

Retinoblastomul - cea mai comună tumoră malignă intraoculară la copil; aceştia prezintă leucocorie şi/sau strabism. Implicarea segmentului anterior ocular produce un pseudopopion.

Leucemia - unii copii se prezintă cu un tablou asemănător unei endoftalmite înaintea diagnosticului unei leucemii sistemice.

Diagnosticul se face pe numaratoarea completă a celulelor sanguine şi examenul citologic al aspiratului de maduvă osoasă.

Sarcomul cu celule reticulare - această entitate, denumită şi limfomul cu celule mari, este comun întâlnită în cadrul sindromului mascat la pacienţii peste 50 de ani cu uveită bilaterală difuză. Vitrosul, uvea şi retina sunt infiltrate de limfocite maligne. Sunt patogomonice infiltratele retiniene galbene. Diagnosticul se pune pe examenul citologic al aspiratului din vitros.

Melanomul coroidian - Melanomul coroidian necrotic cauzează inflamaţia şi adesea mimează uveita. Melanomul coroidian trebuie exclus la adulţii cu medii oculare opace şi inflamaţie unilaterala. Ecografia oculară ajută la diagnostic.

Diagnosticul etiopatogenic al unei uveite necesită investigaţii particulare în funcţie de anamneză:

- examenul de sânge - VSH, leucograma, glicemie, calcemie, acid uric,VDRL, toxoplasma, brucella, leptospire, riketsii, HLA B27.
- radiografii de torace, coloană vertebrală, articulaţii sacroiliace, sinus, dinţi
- intradermoreacţia la tuberculina
- examenul de urină
- examenul de scaun - cercetarea paraziţilor
- examen ORL, stomatologic, ginecologic, reumatologic
- biopsie ganglionară sau cutanată
- puncţia camerei anterioare.

Tratament

Tratamentul uveitelor este foarte dificil şi aproape întotdeauna se rezumă la un tratament simptomatic, deci limitat în timp şi lipsit de posibilitatea de a evita recidivele. Aceasta se datoreşte, imposibilităţii de a stabili un diagnostic etiologic precis, deci de instituire a unui tratament cauzal, singurul care poate garanta a vindecare definitivă.

Tratamentul este:

- Medicamentos simptomatic - local, general
- Etiologic - local, general
- Chirurgical

Tratamentul medicamentos cu administrare:

- topică: soluţii, unguente
- locală: - injecţii subconjunctivale, pararetrobulbare, intracamerular, intravitrean
- sistemic

Administrarea topică este preferată în oftalmologie. Pentru principalele medicamente doar 1-3% din principiul activ penetrează efectiv în CA, cea mai mare parte fiind drenat de filmul lacrimal (adăugarea unui polimer creşte vâscozitatea soluţiei permiţând o mai bună penetrare a medicamentului).

Tratamentul medicamentos simptomatic local

- **MIDRIATICE**

- prin midriază irisul se îndepărtează de cristalin, impiedicând formarea sinekiilor posterioare sau ruperea celor constituite,
- produc decongestia irisului prin golirea vaselor de sânge cu efect analgetic prin dispariţia spasmului irian şi de corp ciliar
- produc un repaus ocular prin efectul cicloplegic asupra corpului ciliar.

Ziua se vor administra midriatice în soluţie de picături cât mai des, noaptea unguente. Aplicarea midriaticelor trebuie continuată şi după dispariţia fenomenelor inflamatorii. Midriaticele folosite sunt: parasimpatolitice şi simpatomimetice

Parasimpatolitice

Atropina paralizează activitatea fibrelor nervoase postganglionare colinergice, impiedicând patrunderea acetilcolinei la nivelul fibrelor musculare.

- are acţiune midriatică şi cicloplegică de durată : 6-8 zile
- se administrează sulfat de atropină 1%,0,5% colir, unguent, la sugar 0.50% - o singură dată, pentru că poate da fenomene de intoxicaţie.
- Reacţii adverse: uscarea gurii, erupţii cutanate palpebrale, conjunctivale
  - fenomene toxice generale la copii - hiperemie cutanată, agitaţie, colaps
  - la adulţi - febră, delir, tahicardie, ataxie.

Homatropina - produs sintetic rezultat din combinarea atropinei cu acid mandelic, - mai puţin toxică,

- eficienţa generală mai redusă
- midriază scurtă maxim 20 ore
- colir 1 %

Scopolamina sub forma levogiră

- mai toxic ca Atropina
- acţiune de scurtă durată
- midriază de 5 ori mai mare ca Atropina
- cicloplegie scurtă
- Reacţii adverse: - tulburări psihice, confuzie mintală, dezorientare, halucinaţii, agitaţii, agresivitate simptome ce dispar în câteva ore
- colir Scopolamină bromhidrică 0,25 - 0.50%

Ciclopent - colir sol. 0,5 — 1% - foarte bună cicloplegie

Reacţii adverse cu tulburări la copii sub 1 an (la epiletici este contraindicată)

Simpatomimetice

Adrenalina (epinefrina)

- produce midriază prin excitarea fibrelor musculare ale dilatatorului irisului
- colir 1‰ sau injecţii subconjunctivale
- Efecte secundare - palpitaţii, extrasistole, cefalee, anxietate, paloare
- Cu prudenţă la batrâni, cardiaci.

Neosinefrin (fenilefrin) - simpatomimetic de sinteză mai puţin toxic ca adrenalina, decongestionant al conjunctivei

- midriatic puternic, fără efect cicloplegic
- eficienţă de scurtă durată
- colir 5 – 10 – 15%
- Efecte secundare: tremurături, anxietate, palpitaţii, cefalee, rar greaţă, vărsături, tranzitor creşte TA
- Trebuie să se evite la diabeticii insulino-dependenţi, cei cu tulburări cardio-vasculare, la cei cu tratamente antidepresive IMAO

Cocaina efect midriatic prin acţiune periferică asemănător adrenalinei

TOATE midriaticele se administrează topic la - copii cu comprimarea punctelor lacrimale pentru a împiedica absorbţia pe calea mucoasei nazale şi pentru a reduce efectul toxic

Se mai poate folosi în tratamentul iridociclitei jocul pupilar midriază / miază, dar numai la câteva zile de la instituirea tratamentului, când edemul irian a diminuat şi când gonioscopia arată prezenţa goniosinekiilor.

- **CORTICOTERAPIA** în tratament local şi la nevoie general

- scade permeabilitatea vasculară
- reduce exudaţia şi neutralizează histamina
- scade migrarea celulelor
- scade fagocitoza şi depozitele de fibrină
- reduce limfocitele din focarul inflamator
- reduce formarea anticorpilor
- stabilizează membrana lizozomală.

Se administreaza sub formă de instilaţii locale, injecţii subconjunctivale, para, retrobulbare cu o bună penetrare corneeană.

Efecte secundare ale corticoterapiei:

- glaucom cortizonic prin creşterea rezistenţei la scurgere
- cataractă cortizonică (corticală posterioară)
- întârzierea cicatrizării
- favorizarea suprainfecţiilor microbiene şi fungice
- imunosupresie

Hidrocortizonul fiole de 1 ml cu 25 mg

Prednison 1%

Dexametazon 0,1%

Administrare locală în instilaţii din 3 în 3 ore, injecţii subconjunctivale

Se vor evita la diabetici, în caz de HTA, TBC, ulcer

Tratamentul general cortizonic are acţiune

- **antiinflamatorie** - având a acţiune antiexudativă, împiedică acţiunea unor mediatori umorali ai inflamaţiei inhibând eliberarea de kinine şi acţiunea de sinteză de prostaglandine, diminuează funcţiile fagocitare
- **imunosupresivă** - inhibă sinteza de imunoglobuline, modifică cinetica Ig G, limfocitelor către sediul inflamaţiei şi reduc numărul acestora - acţiune limfolitică, inhibă transformarea limfoblastică a limfocitelor sub acţiunea mitogenilor nespecifici

Reguli de administrare (pentru a evita efectele secundare)

- cât mai rar posibil
- cât mai scurt timp
- dozele mai mici sunt mai eficiente
- a se evita contraindicaţiile: ulcer gastro-duodenal, antecedente psihice, diabet zaharat decompensat, infecţii acute, insuficienţa cardiacă severă, HTAmajoră, insuficienţa renală, osteoporoza,- glaucom

Preparate corticosteroide

- compuşi naturali - **Cortizon, Hidrocortizonul**
- derivaţi - **Prednison, Prednisolon**

- Prednison - cp de 5 mg, 1 mg doza atac – 30 mg-50mg/zi, doza întreţinere - 10 mg/zi
- Superortizol - capsule 5 mg, fiole de 1 ml cm 25 mg
  - derivaţi metilaţi şi fluoruraţi
- **metil prednison acetat** - Medrol cp. 4mg doza atac 16-32 mg/zi, întreţinere - 2-5mg/zi

- **triamcinolon acetonid**
- **dexametazon** (superprednol R) doza atac 3-1,5mg/zi, doza întreţinere 0.5 - lmg/zi cp 0,5mg
- **betametazon** – acţiune retard

Se mai folosesc:

- ACTH şi derivaţii săi sintetici

Tratanent general

- **ANTIINFLAMATORII NESTEROIDICI** singuri sau în asociere cu corticoterapie

Acestea - inhibă sinteza prostaglandinelor, inhiba migrarea celulară.

Efecte adverse: tulburări digestive, epigastralgii, greţuri, vărsături, hemoragii digestive superioare, redeşteptarea ulcerului, tulburări hepatice, renale, manifestări alergice

Derivaţi ai acizilor carboxilici

- derivaţi ai acidului salicilic: - **Aspirina** 1-5g/zi
- derivati ai acidului propionic: - **Paduden, Brufen, Indocid, Voltaren**

Indocid - capsule de 25mg; supozitoare, doza zilnică 50 - 75 mg

Derivaţi enolici

- derivati pirazolinici - **Fenilbutazon** - drajeuri de 200 mg; supozitoare 250 mg; doza zilnică 400-600 mg.
- derivaţi de oxicam – Piroxicam

Fenilbutazon în amestec cu izopirina – Tomanol - Ketazon

Derivatele fenilbutazonei clorfezonă (percluzon), oxifenil butazon (tanderil)

Efecte secundare - cefalee, somnolenţă, vertij

- **ANTIHISTAMINICE** cu efect major antialergic: **Romergan**, **Feniramin** , **Nilfan**, **Tavegil, Claritin**

- **ANTIBIOTICE -** indicaţii de elecţie în endoftalmite infecţioase acute dar şi în tratamentul uveitelor endogene, ştiind că uveita poate fi declanşată sau întreţinută de microorganisme bacterii, virusuri, fungi, paraziţi

Antibioticele se vor fobosi în funcţie de aspectul clinic şi evoluţia bolii. Se vor folosi antibiotice cu spectru larg, dacă e posibil după antibiogramă

Peniciline - penetrează prost în UA şi vitros

Cefalosporine generaţia I - (penetrare mica în umor apos, vitros) **II**, **III** - ceftazidim (Fortum) dă concentraţii terapeutice suficiente

Aminoglicozide

- Gentamicina dă concentraţii bune în umorul apos, nesatisfăcător în corpul vitros (Colir, injecţie subconjunctivală 15 mg/ml)
- Tobramicina - activ în Pseudomonas - singurul care pătrunde bine în vitros, atingând o cancentraţie terapeutică utilă

Tetracicline - penetrare satisfăcătoare în umor apos şi vitros: Doxiciclina

Cloramfenicol - penetrare bună în umor apos şi vitros

Lincomicina - bună pentru umor apos, Nu pentru vitros

Kinolone de generaţia III dau concentraţii foarte utile în umor apos şi vitros

Sulfamide

Tuberculostatice: - Izoniazida, Rifampicina, Streptomicina, Etambutol

Subconjunctival în uveite se pot folosi: Gentamicină, Cefalosporină, Lincomicina, Vancomicină, Bacitracina asociată sau nu cu Polimixina B sau Colimicin.

Injecţia retrobulbară: Ampicilina , Gentamicină

Spălarea camerei anterioare: Bacitracină, Cloramfenicol, Colistin, Eritromicina, Gentamicina, Penicilină G, Polimixina, Streptomicina , Ampicilina 0,29 mg

Injecţii iv.: Tobramicin 0,51 mg, Cefalosporine gen III 0,25 mg, Cloramfenicol 2 mg, Gentamicina 0,40 mg

În tratamentul uveitelor cu patogenie autoimună se poate folosi corticoterapia.

- **IMUNOSUPRESIVE - CITOSTATICE**

Agenţi alchilanti

- Clorambucil (Leukeran) 0,1 - 0,2 mg/kgc/zi apoi 2 mg/zi ca doză de întreţinere
- Ciclofosfamida (Endoxan) 100 - 150 mg/zi, 25 - 50 mg/zi copil
- Analogi metabolici ai purinelor - Azatioprina (Imuran) atac 2.5 -3mg/kg/zi, 100 - 200 mg/zi - întreţinere

Supraveghere strictă, examen hematologic

Imunomodulatoare

- Levamisol - restabileşte răspunsul imun mediat celular având efect favorabil la 2/3 din bolnavi

Reacţii adverse: febră, trombocitopenie, neutropenie, agranulocitoză, tulburări digestive

- Ciclosporina A - deprimă imunitatea umorală şi celulară

In iridociclita hipertensivă se folosesc **INHIBITORI DE ANHIDRAZĂ CARBONICĂ** - Diamox 3-4 comprimate pe zi

Tratament chirurgical

Nu este indicat în formele acute pentru că exacerbează procesul inflamator prin eliberarea de histamină consecutivă traumatismului chirurgical.

Tratamentul chirurgical se foloseşte pentru complicaţii:

- paracenteza camerei anterioare - în uveite cu exudaţie abundentă rebelă la tratament, pentru modificarea permeabilităţii hematooculare
- fotocoagulare
- vitrectomia - în uveite cronice cu tulburăni accentuate vitreene
- extracţia cristalinului în uveite facoantigenice şi în cataractele complicate
- tratamentul glaucomului secundar

OFTALMIA SIMPATICĂ (O.S.)

Oftalmia simpatică este o boală rar întâlnită definită ca o panuveită granulomatoasă bilaterală ce survine în decurs de zile - zeci de ani după o traumă oculară penetrantă sau chirurgicală în regiunea corpului ciliar. Ochiul care a suferit traumatismul este ochi simpatizant, iar ochiul congener se numeşte ochi simpatizat.

Deşi mecanismul bolii nu este pe deplin înţeles, se consideră că oftalimia simpatică este boală autoimună. Ca rezultat al traumei oculare penetrante sau chirurgicale, autoantigenele uveale sau retiniene, în mod normal sechestrate la nivelul ochiului, vor avea acces către căile limfatice regionale. Se produce a reacţie de sensibilizare faţă de aceste antigene şi apoi o reacţie autoimună faţă de ţesuturile ce conţin aceste antigene la nivelul ambilor ochi (simpatizant şi simpatizat).

Incidenţa oftalmiei simpatice a scăzut simţitor ca rezultat al îmbunătăţirii tehnicilor microchirurgicale ce abordează traumele oculare penetrante şi ca urmare a practicării din vreme a enucleaţiei la ochiul traumatizat, fără vedere. Frecvenţa oftalmiei simpatice ar fi 0,19% după traumatisme penetrante şi 0,007% după manevrele de chirurgie intraoculară.

Oftalmia simpatică se poate asocia cu variate proceduri chinurgicale: evisceraţia, vitrectomia, extracţia cataractei, procedee de filtrare pentru glaucom, chirurgia dezlipirii de retină, ciclocoagularea cu laser Nd-Yag.

Debutul bolii este insidios şi apare tipic la 2 săptămâni – 1an după traumatismul iniţial, dar s-au descris cazuri apărute în primele 5 zile sau la 66 ani după injuria iniţială.

Iniţial creşte (se înrăutăţeşte) inflamaţia la ochiul simpatizant. Apare durere bilaterală, fotofobie, lacrimare, începeţoşarea vederii (tulburări vizuale mai ales pentru aproape).

Se instalează injecţie ciliară, pupila mediu dilatată, slab reactivă, îngroşarea irisului, celularitate la nivelul CA şi inflamarea vitrosului la ambii ochi. Adesea se observă apariţia precipitatelor keratice iniţial la nivelul ochiului simpatizant apoi şi la cel simpatizat.

La examenul fundului de ochi se pot observa: edem retinian şi perivascularită.

Tratament

Singurele metode de prevenire a instalării oftalmiei simpatice sunt: suturarea cu grijă a tuturor plăgilor oculare posttraumatice şi enucleaţia în timp de 2 săptămâni a unui ochi fără vedere utilă ce a suferit un traumatism penetrant.

Enucleaţia ochiului simpatizant după dezvoltarea oftalmiei simpatice este controversată, deşi unele studii susţin aeeasta abordare. Totuşi trebuie avut în vedere că ochiul simpatizant, în final poate fi cel cu vedere mai bună.

Este necesară terapie cortizonică sistemică administrată gradat. Se recomandă Prednison lmg/kglzi (mulţi clinicieni recomadă ca doză de încărcare 1-1,5 mg/kg/zi, alţii 2mg/kg/zi).

Terapie topică la fiecare oră cu Prednisolon acetat 1%.

Nu se recomandă corticosteroizi perioculari dacă se utilizează terapie sistemică.

Agenţii citotoxici/imunosupresori de tipul Metotrexat, Azatioprină, Clorambucil sau Ciclosporină sunt eficienţi administraţi singuri sau în combinaţie cu corticosteroizi sistemic şi permit scăderea dozei de Prednison. Sunt extrem de utili în cazurile refractare, la pacienţii ce nu tolerează doze mari de Prednison datorită efectelor adverse şi la pacienţii cu dependenţă la steroizi ce necesită doze din ce în ce mai mari.

Aceşti agenţi trebuie utilizaţi sub îndrumarea unui clinician cu experienţă deoarece pot dezvolta efecte adverse. Se va consulta un internist pentru administrarea tratamentului pe termen lung cu doze mari de corticosteroizi şi/sau agenţi imunosupresori/citotoxici şi dacă apar posibile complicaţii şi efecte adverse.

TESTE:

1. Uveea este:
   a. tunica anterioară a ochiului
   b. tunica medie a ochiului
   c. este intens inervată
   d. este vascularizată şi pigmentată

2. Uveea este compusă din:
   a. cornee
   b. iris
   c. corp ciliar
   d. coroidă
   e. retină

3. Irisul este format din:
   a. epiteliu
   b. stroma care conţine fibre musculare circulare, sfincter sub control simpatic
   c. stroma care conţine fibre musculare circulare, sfincter sub control parasimpatic
   d. fibre radiare sub control simpatic
   e. fibre radiare sub control parasimpatic

4. Contracţia fibrelor circulare ale irisului antrenează:
   a. mioză
   b. midriază

5. Contracţia fibrelor radiare produce:
   c. mioză
   d. midriază

6. Irisul:
   a. conţine şi un strat pigmentat
   b. conţine şi un strat conjunctiv
   c. reglează cantitatrea de lumină care pătrunde în ochi

7. Corpul ciliar este format din:
   a. ora serata
   b. muşchiul ciliar cu rol în procesul de acomodaţie
   c. muşchiul ciliar cu rol în procesul fotochimic
   d. procesele ciliare cu rol în secreţia umorii apoase

8. Coroida
   a. asigură nutriţia straturilor externe ale retinei (fotoreceptori)
   b. asigură nutriţia straturilor interne ale retinei
   c. participă la procesul de imunitate

9. Anomalii de culoare ale irisului sunt:
   a. colobom irian
   b. iridodializă
   c. heterocromie
   d. albinism

10. Anomalii de formă ale irisului sunt:
   a. heterocromia
   b. aniridia
   c. atrofie esenţială
   d. colobom
   e. iridectomie

11. Heterocromia este:
   a. congenitală
   b. dobândită
   c. aceeaşi culoare a irisului la cei doi ochi
   d. culori diferite ale irisului la cei doi ochi

12. Colobomul este:
   a. boală oculară
   b. absenţa de ţesut
   c. malformaţie congenitală
   d. dobândit
   e. este localizat nazal inferior

13. Iridectomia este:
   a. chirurgicală
   b. congenitală
   c. în sector
   d. periferică
   e. este localizată inferior
   f. este localizată superior

14. Atrofii şi degenerescenţe iriene sunt:
   a. rubeoza iriană
   b. aniridia
   c. heterocromia
   d. atrofie esenţială de iris
   e. iridodonezis

15. Rubeosis iridis este:
    a. neovascularizaţie iriană
    b. apare secundar ischemiei
    c. apare după conjunctivită
    d. apare în diabet zaharat, după obstrucţie de venă centrală a retinei
    e. se complică cu glaucom secundar

16. Iridodonezis este:
    a. traumatism al corneei
    b. traumatism al irisului
    c. prezent după extracţia de cristalin
    d. prezent după iridectomie
    e. prezent în luxaţia de cristalin

17. Atrofia esenţială a irisului este:
    a. unilaterală
    b. pupila este deformată
    c. sunt sinekii anterioare
    d. sunt sinekii posterioare
    e. se complică cu glaucom cu evoluţie benignă
    f. se complică cu glaucom sever

18. În atrofia esenţială a irisului este necesar:
    a. tratament medical
    b. tratament chirurgical

19. Uveitele sunt:
    a. afecţiuni degenerative ale uveei
    b. afecţiuni inflamatorii ale uveii
    c. de cauză exogenă în traumatisme
    d. de cauză endogenă
    e. de cauză exogenă în tumori

20. Panoftalmia:
    a. interesează conţinutul intraocular
    b. se asociază cu necroză sclerală sau corneeană
    c. se poate extinde la orbită

21. În panoftalmie:
    a. vederea este normală
    b. vederea este mult scăzută
    c. ochiul este alb şi dureros
    d. ochiul este roşu şi dureros
    e. există edem palpebral, chemozis conjunctival
    f. nu este edem palpebral şi chemozis conjunctival

22. Endoftalmita purulentă este:
    a. inflamaţia supurativă a conţinutului intraocular
    b. hipopion
    c. puroi în pleoapă
    d. puroi în vitros

23. Tratamentul în uveita purulentă este:
    a. intens cu prednison local şi general
    b. intens cu antibiotice local şi general
    c. evisceraţie la nevoie

24. Semnele subiective într-o iridociclită sunt:
    a. valoare normală AV
    b. scădere AV
    c. dureri oculare
    d. modificări CV
    e. lăcrimare, fotofobie

25. Sinechiile iriene posterioare se pot forma în:
    a. ulcer corneean
    b. dezlipire de retină
    c. iridociclită
    d. conjunctivită

26. Într-o iridociclită obiectiv există:
    a. sinechii iriene posterioare
    b. sinechii iriene anterioare
    c. exudat pe faţa anterioară a cristalinului

27. În tratamentul local a iridociclitei sunt indicate:
    a. Cortizonul
    b. miotice tip Atropină
    c. miotice tip Pilocarpină
    d. vasodilatatoare pe cale generală
    e. midriatice tip Neosinefrin
    f. midriatice tip Atropină

28. Midriaza în iridociclită are drept scop:
    a. formarea sinechiilor
    b. ruperea sinechiilor
    c. calmarea durerilor
    d. creşterea exudaţiei
    e. reducerea exudaţiei

29. Tratamentul local al unei iridociclite se face cu:
    a. antiseptic, dezinfectant
    b. midriatic cu atropină
    c. miotic cu atropină
    d. cortizon
    e. midriatic cu formula midriatică

30. Oftalmia simpatică este:
    a. boală autoimună
    b. iridociclită gravă pe ochiul sănătos
    c. iridociclită gravă pe ochiul traumatizat
    d. apare după un traumatism în regiunea corpului ciliar

31. Ochiul roşu se poate întâlni în:
    a. nevrita retrobulbară
    b. obstrucția arterei centrale a retinei
    c. conjunctivită
    d. keratită flictenulară
    e. glaucom cu unghi închis în afak

32. Fenomenul Tyndal în C.A. se poate întâlni în:
    a. conjunctivita acută
    b. glaucom cronic
    c. iridociclită acută
    d. keratita virală

33. Obiectiv în iridociclită:
    a. ochiul este roşu cu hiperemie conjunctivală perikeratică
    b. la debut este mioză
    c. la debut este midriază
    d. ochiul este roşu cu hiperemie conjunctivală periferică

34. Ochiul roşu se poate întâlni în:
    a. conjunctivită acută
    b. keratită herpetică superficială
    c. glaucom acut
    d. glaucomul cronic simplu în stadiu incipient
    e. papilită

35. Congestia pericheratică este prezentă în următoarele afecțiuni :
    a. dezlipire de retină
    b. keratită herpetică
    c. iridociclită
    d. glaucomul cu unghi închis
    e. ulcer corneean
    f. papilită

36. Uveita este:
    a. iridociclita
    b. iridociclocoroidită
    c. ciclocoroidită

37. Printre următoarele semne NU aparține simptomatologiei iridociclitei:
    a. durere în teritoriul V
    b. midriază
    c. mioză
    d. injecția perikeratică
    e. precipitate
    f. Tyndal al umorului apos
    g. creşterea T.I.O.

38. În iridociclită acută durerea oculară este:
    a. unilaterală
    b. însoțită de fosfene
    c. însoțită de scăderea A.V.
    d. instalarea rapidă

39. În prezența unui ochi dureros roşu şi cu scăderea de AV puneți diagnostic de:
    a. conjunctivită
    b. hemoragie subconjunctivală
    c. glaucom cu închiderea unghiului
    d. iridociclită
    e. ulcer corneean
    f. cheratită lagoftalmică

40. În iridociclită putem întâlni:
    a. scăderea A.V.
    b. mioză
    c. midriază
    d. exudat pe fața posterioară a corneei
    e. camera anterioară mică
    f. camera anterioară normală

41. Tratamentul local al unei iridociclite se face cu:
    a. antibiotice
    b. miotice
    c. atropină

d. neosinefrin
e. antiseptic, dezinfectant
f. cortizon

42. Etiologia unei iridociclite poate fi:
a. infecțioasă
b. parazitară
c. fungică
d. tumorală

43. Într-o iridociclită se poate întâlni:
a. congestie pericheratică
b. mioză spastică
c. midriază paralitică
d. sinechii iriene posterioare

44. Mecanismele etiopatogenice într-o iridociclită sunt:
a. toxic
b. septic
c. alergic
d. focare de infecție

45. Complicațiile iridociclitei sunt:
a. uveita totală
b. leucom corneean
c. glaucom secundar
d. cataracta complicată

46. Tratamentul chirurgical al unei iridociclite:
a. indicat în faza acută
b. se adresează complicațiilor

47. Printre următoarele afecțiuni oculare NU dau durere oculară:
a. cheratită
b. glaucom acut
c. iridociclita
d. papilita
e. angioscleroza corio-retiniană

48. Forma acută de uveită anterioară:
a. are debut brutal
b. se însoțește de durere iradiată în teritoriul n.V
c. nu se însoțește de durere
d. vederea este normală
e. vederea este progresiv afectată

49. În uveita anterioară, obiectiv este:
a. injecție ciliară
b. mioză
c. exudație în camera anterioară cu Tyndal pozitiv
d. sinechii iriene posterioare
e. precipitate

50. În iridociclită poate fi:
a. hipotonie oculară
b. nu sunt modificări de tonus
c. hipertonie oculară

51. În irită semnul esențial este:
a. sinekii
b. precipitate
c. exudație masivă
d. Tyndal pozitiv

52. În ciclite semnul esențial este:
a. sinekii
b. precipitate
c. exudație masivă
d. Tyndal pozitiv

53. În iridociclita exudativă apare:
a. vasodilatație
b. exudație importantă
c. precipitate

54. În iridociclita severă:
a. predomină precipitatele
b. predomină exudația
c. predomină sinekiile

55. Iridociclita torpidă este:
a. bilaterală
b. acută
c. insidioasă
d. vederea este normală
e. vederea este mult scăzută
f. se complică cu cataractă, hipotonie oculară

56. Complicațiile uveitei anterioare sunt:
a. keratita
b. glaucom secundar prin blocaj pupilar
c. blocaj pupilar prin goniosinechii sau sinechii posterioare

d. alterarea trabeculului iatrogen prin tratament corticosteroid prelungit

57. Complicațiile uveitei anterioare sunt:
   a. cataractă cu afectare subcapsulară posterioară
   b. cataractă secundară
   c. keratopatie în bandeletă
   d. atrofie de iris asociată cu membrană ciclitică

58. Diagnosticul diferențial al uveitei anterioare se face cu:
   a. conjunctivita prin absența fotofobiei, blefarospasmului, injecție perikeratică, vedere normală
   b. conjunctivită prin prezența fotofobiei, blefarospasm, injecție perikeratică

59. Diagnosticul diferențial al uveitei anterioare se face cu:
   a. glaucom prin pseudoexfolieri capsulare
   b. glaucom cu unghi închis
   c. glaucom acut cu midriază areflexivă, cameră anterioară micşorată

60. În uveita posterioară
   a. vederea este scăzută în grade diferite
   b. apar halouri colorate
   c. apar miodezopsii, metamorfopsii
   d. apare deficit campimetric
   e. apare durere intensă
   f. apare scotom pozitiv, negativ

61. În uveita posterioară sunt:
   a. tulburări vitreene
   b. tulburări ale umorului apos
   c. focare corioretiniene

62 Uveita intermediară este:
   a. inflamația bazei vitrosului
   b. este o hialită
   c. este vizibilă după indentație

63. În uveita intermediară apare:
   a. decolare posterioară de vitros
   b. aspect de "ouă de furnici" la baza vitrosului
   c. aspect de "bulgări de zăpadă"
   d. boala are evoluție moderată

64. Cauzele cele mai frecvente ale uveitei intermediare sunt:
   a. afecțiuni inflamatorii sau infecțioase
   b. sarcoidoza
   c. maladii autoimune

65. Etiologic uveitele pot fi produse de:
   a. bacterii: Mycoplasma tuberculosis, Treponema pallidum, streptococ, leptospire, ricketsii
   b. bacterii: Toxoplasma
   c. virusuri: herpes, zona zooster
   d. paraziți: Toxoplasma, Toxocara
   e. micoze: Candida, Histoplasma

66. Uveitele autoimune sunt:
   a. uveita facoantigenică
   b. oftalmia simpatică
   c. sarcoidoza
   d. Nieman-Pick
   e. Behcet

67. Uveomeningitele sunt:
   a. Behcet
   b. Vogt-Koyanagi
   c. Fuchs
   d. Harada

68. Degenerescențele uveale sunt:
   a. Behcet
   b. Heterocromia Fuchs
   c. Sindrom Possner-Schlosman
   d. Harada

69. În sarcoidoză sunt:
   a. noduli cutanați cu invazie viscerală şi osoasă
   b. boală cronică cu evoluție recurentă
   c. atingeri corneene
   d. atingeri uveale: iridociclită bilaterală cronică cu precipitate slăninoase, noduli Koeppe,

Bussaca, uveite intermediare, posterioare, periflebite retiniene

70. În toxoplasmoza oculară sunt:
   a. tulburări vitrene
   b. uveită anterioară
   c. retinocoroidită
   d. tratamentul este cu: sulfadiazină, pirimetamină, acid folinic clindamicină

71. Boala Behcet prezintă:
   a. HLA B5 este prezent
   b. uveită anterioară recidivantă cu hipopion
   c. keratită disciformă
   d. semne majore cu: afte bucale dureroase, ulcerații generale şi leziuni cutanate

72. Semnele cutanate în Behcet sunt:
   a. eritem polimorf nodos
   b. noduli hipodermici
   c. perivasculite

73. Semnele minore în Behcet sunt:
   a. atingeri articulare (marile articulații)
   b. vasculare (flebite, tromboze)
   c. neurologice (centrale, periferice)
   d. digestive

74. În sindromul Harada:
   a. brutal apar semne meningeene (febră, vărsături, redoare de ceafă)
   b. semne encefalitice (agitație, delir, convulii, pareze de nervi, comă)
   c. forme cu debut insidios, pseudogripal
   d. leziuni oculare bilaterale asimetric, posterior
   e. regresie semnelor oculare 6luni-1an, favorabil

75. În sindromul Vogt-Koyanagi apar:
   a. semne oculare grave
   b. uveită anterioară exudativă
   c. hialită, coroidită, dezlipire de retină exudativă
   d. semne generale fruste
   e. poliză
   f. alopecie

76. Heterocromia Fuchs se caracterizează prin:
   a. ciclită cu precipitate
   b. atrofie iriană cu iris decolorat
   c. cataractă corticală posterioară aproape totală
   d. hipertonie oculară greu de tratat
   e. hipertonie oculară benignă
   f. semn Amsler

77. Sindromul Posnner- Schlosman:
   a. este ciclită hipertensivă, spontan rezolutivă, recidivantă
   b. apar pusee acute de hipertonie
   c. unghiul iridocorneean larg deschis
   d. ochiul este roşu
   e. ochiul este alb
   f. apare edem corneean mare
   g. apare tensiune oculară 50 mmHg

78. Sindroame mascate:
   a. sunt tumori intraoculare care mimează uveitele
   b. în retinoblastom
   c. în leucemie
   d. în epiteliom

RĂSPUNSURI:

1. bd
2. bcd
3. cd
4. a
5. b
6. ac
7. bd
8. ac
9. cd
10. bde
11. abd
12. bce
13. acdf
14. ade
15. abde
16. ce
17. abcf
18. ab
19. bcd
20. abc
21. bde
22. abd
23. bc
24. bce
25. ac
26. ac
27. aef
28. bce
29. abde
30. abd
31. cde
32. c
33. ab
34. abc
35. bcde
36. b
37. b
38. acd
39. cdef
40. abdf
41. cdef
42. abcd
43. abd
44. abcd
45. acd
46. b
47. de
48. abe
49. abcde
50. abc
51. ad
52. b
53. b
54. a
55. acef
56. bcd
57. acd
58. a
59. bc
60. acdf
61. ac
62. abc
63. abcd
64. abc
65. acde
66. abce
67. bd
68. bc
69. abd
70. abcd
71. abd
72. ab
73. abcd
74. abcde
75. abcdef
76. abcdf
77. abcefg
78. abc

CRISTALINUL

Cristalinul este o lentilă biconvexă cu un diametru de 9mm şi grosime de 4mm situat în spatele irisului şi în faţa vitrosului de care este separat prin hialoida anterioară. La tânăr, între capsula posterioară şi hialoida anterioară există aderenţe mai dense (acestea nu permit scoaterea intracapsulară a cristalinului la copii şi tineri).

Cristalinul este fixat de muşchiul ciliar prin intermediul fibrelor zonulare ale lui Zinn.

Cristalinul este o lentilă convergentă cu putere dioptrică în jur de 20 dioptrii. El permite acomodaţia prin modificarea razei de curbură, ceea ce face ca imaginea obiectelor situate la diverse distanţe în spaţiu să se formeze numai pe retină.

În vederea la aproape, muşchiul ciliar se contractă, zonula se relaxează, cristalinul se bombează şi creşte convexitatea sa şi convergenţa cu creşterea indicelelui de refracţie şi a puterii sale dioptrice; procesul este invers la distanţă.

Îmbătrânirea progresivă a cristalinului împiedică modificarea lui în procesul acomodativ, şi face posibilă apariţia presbiopiei spre 45 de ani, când este necesară corecţia optică pentru aproape (la emetrop cu +0,50Dsf. la 45 de ani, iar la 70 ani, când acomodaţia este zero, +4Dsf)

Cristalinul este complet lipsit de vase, nutriţia lui făcându-se foarte lent din umoarea apoasă prin capsula semipermeabilă.

Cristalinul este foarte sensibil la tulburări metabolice generale şi locale (diabet, senescenţă, agenţi fizici, chimici, traumatici) faţă de care răspunde prin pierderea transparenţei sale.

Cristalinul permite trecerea razelor luminoase cuprinse între 400nm şi 1400nm. Razele ultraviolete sub 400nm sunt absorbite de cristalin pentru a proteja retina.

Metabolismul cristalinului este de tip anaerob deoarece este o structură avasculară.

ANOMALII CONGENITALE ALE CRISTALINULUI

Modificări de formă şi mărime

- ***Colobom*** – prezintă o lipsă de substanţă la nivelul cristalinului localizată frecvent inferior, în care marginea cristalinului este turtită sau crestată. Se însoţeşte de colobom irian, coroidian, de nerv optic şi gaură retiniană gigantă unilateral. În vecinătatea colobomului poate fi o opacitate corticală şi/sau îngroşare capsulară.
- ***Microsferofachie*** – este rară, bilaterală, cristalinul fiind anormal de mic şi de formă sferică. Sfericitatea induce miopie mare cu sinechii zonulare şi subluxaţii. Este prezentă în sindromul Marfan, Weil-Marchesani.
- ***Lentiglobus, Lenticonus*** – sunt deformări conice, sferice ale feţei anterioare şi/sau posterioare ale cristalinului. Dacă se limitează la faţa anterioară sau posterioară a cristalinului este lentiglobus, mai frecvent posterior. Dacă sunt afectate ambele feţe, este lenticonus. Lentiglobusul posterior este forma cea mai frecventă, este unilateral, se prezintă ca o picătură de ulei şi se asociază cu cataractă corticală.

Modificări de poziţie (Ectopii)

Ectopia de cristalin este deplasarea congenitală a cristalinului legată de slăbiciune a fibrelor zonulare. Frecvent ectopia este superonazală, superotemporală (în timp ce în deplasările traumatice este în jos). Ectopia de cristalin se poate complica cu hipertonie oculară. Tratamentul chirurgical necesită extracţie de cristalin.

- ***Ectopia cristalinului fără anomalii generale*** evidente are transmitere autosomal dominantă, este bilaterală, simetrică, asociată cu miopie, microftalmie, colobom.
- ***Ectopia cristalinului poate fi asociată cu anomalii generale*** în sindroame generale:
  - ***sindrom Marfan*** – se transmite autosomal dominant, cu penetraţie variabilă la

indivizi longilini cu hiperlaxitate ligamentară, atingeri cardiovasculare cu tulburări de ritm, comunicaţie interventriculară, coarctaţie de aortă.

Anomaliile oculare asociate sunt: subluxaţie bilaterală de cristalin superotemporal sau superonazal, microsferofachie, miopie axială, anomalii de inserţie de unghi care poate avea relicve embrionare, leziuni de fund de ochi cu retinită pigmentară sau dobândite (corioretinite, atrofie optică, DR), mai rar alte anomalii (megalocornee, keratocon, microftalmie, strabism).

- ***homocistinurie*** - se transmite autosomal recesiv şi este produsă prin deficit de cistationsintetază care duce la acumulare de metionină şi homocisteină. La 4-5 ani apar anomalii oculare şi subluxaţie de cristalin inferonazal bilateral, asimetric care evoluează către luxaţie totală, miopie, glaucom.

Sunt prezente anomalii sistemice: deformări ale scheletului, articulare, retard, convulsii.

MODIFICĂRI DE TRANSPARENŢĂ ALE CRISTALINULUI

CATARACTA

Indiferent de cauză, tulburarea transparenţei cristalinului poartă numele de cataractă.

Pierderea transparenţei cristalinului se poate însoţi de opacităţi cristaliniene neevolutive, dar cel mai frecvent de opacităţi evolutive însoţite de scăderea progresivă a funcţiei vizuale, până la pierderea ei, dar cu păstrarea senzaţiei şi proiecţiei luminoase.

Formele clinice de cataractă sunt multiple în funcţie de etiologie, vârstă (cataracta putând fi la orice vârstă), tipul anatomoclinic.

Diagnosticul clinic al unei cataracte necesită un examen oftalmologic complet, totdeauna bilateral şi comparativ.

Examenul funcţional ocular necesită măsurarea acuităţii vizuale şi aprecierea funcţiei maculare. Măsurarea acuităţii vizuale se va face atât pentru distanţă cât şi pentru aproape, cataracata fiind responsabilă de:

- scăderea progresivă a acuităţii vizuale pe o perioadă lungă, luni sau ani. Ea este variabilă în funcţie de importanţa şi localizarea opacităţilor. Cel mai frecvent se produce o scădere a vederii la distanţă, cu o bună vedere de aproape, cu excepţia formelor corticale posterioare unde vederea de aproape se reduce în acelaşi timp, sau înaintea scăderii vederii la distanţă. Opacităţile omogene şi puţin dense ale nucleului pot lăsa mult timp o acuitate convenabilă cu preţul unei corecţii miopice (este creşterea indicelui de refracţie a cristalinului care provoacă o miopie de indice – subiectul presbit scoate ochelarii pentru a vedea de aproape)
- ebluisarea dată de fenomenul de difracţie a luminii pe opacităţile cristaliniene.
- diplopie monoculară

Aprecierea funcţiei maculare se face prin:

- proba Mawas cu lentila Maddox (sticla roşie striată). Dacă funcţia maculară este conservată, pacientul perecpe o lumină roşie ca o linie dreaptă continuă.
- gaura stenopeică care ameliorează acuitatea vizuală.

Din punct de vedere etiologic, cataracta poate fi:

- ❖ Congenitală
- ❖ Dobândită
  - primitivă (senilă, presenilă, juvenilă)
  - complicată
  - patologică
  - traumatică
  - secundară
  - iatrogenă

Cataracta congenitală – este opacifierea cristalinului de la naştere. Aceasta este o afecţiune gravă prin posibilitatea reducerii vederii prin ambliopie.

Unele opacităţi cristaliniene sunt staţionare, altele sunt evolutive, până la pierderea totală a transparenţei. Cataracta congenitală se poate asocia cu malformaţii oculare (strabism, nistagmus) în cadrul unor boli ereditare (când cataracta se transmite dominant) sau cataracta congenitală se poate produce prin afecţiuni ale mamei în timpul sarcinii (rubeolă) în cursul lunii 2-3 de gestaţie, când se formează cristalinul.

Nou născutul sau sugarul este adus de părinţi la medic pentru pupilă albă (leucocorie), mai rar strabism, pot exista antecedente patologice ale mamei (rubeola, toxoplasmoza).

Pentru aprecierea prognosticului vizual este necesar examenul acuităţii vizuale prin: comportamentul vizual, reacţia la ebluisare, reflexul de urmărire al luminii, reflexul fotomotor, existenţa nistagmusului, semnul Franceschetti (reflex digito-ocular) – ultimele două sunt semne de vedere foarte scăzută sau chiar cecitate la copil. După 3 ani acuitatea vizuală poate fi măsurată la optotip cu desene.

Va fi efectuat un examen oftalmologic complet (uneori este necesară anestezia generală) al polului anterior şi al segmntului posterior al globului ocular bilateral şi la nevoie examene complementare (ecografie, electroretinogramă, potenţiale evocate). Se vor cerceta alte leziuni oculare asociate: microftalmia, microcornee sau megalocornee, anomalii de unghi iridocorneean.

Examenul oftalmologic va fi completat de un examen general al copilului – renal, cardiac, neurologic.

În faţa unei leucocorii (pupila albă) trebuie făcut diagnostic diferenţial cu:

- retinoblastom
- fibroplazie retrolentală la prematuri hiperoxigenaţi
- decolare de retină congenitală
- persistenţă de vitros primitiv
- gliom de retină
- displazie retiniană.

Din punct de vedere etiologic, cataracta congenitală poate fi:

- cataractă congenitală izolată - reprezintă 25% din cataractele congenitale şi se transmite prin modul dominant, adeseori este parţială, iar prognosticul vizual este favorabil.
- cataractă congenitală cu sindrom malformativ
- cataractă congenitală de origine infecţioasă (10%) legată de embriopatii:
  - virală – rubeolă (contactată de mamă în primele luni de sarcină; cataracta congenitală este asociată cu microftalmie, corioretinită, malformaţii cardiace, renale), gripa, rujeola, oreionul
  - parazitară – toxoplasma provoacă cataractă prin uveită asociată cu microftalmie
- cataracta metabolică – galactozemie, hiperaminoacidurie, anomalii ale metabolismului fosfocalcic, sindrom Lowe
- idiopatică – cauza cea mai frecventă

Tipuri de cataractă congenitală:

Cu o incidenţă de 1 la 2000 de nou născuţi, acest tip de cataractă presupune o mare varietate morfologică a opacităţii cristaliniene, precum şi o severitate prognostică funcţională extrem de largă (insignifiantă până la afectarea profundă a vederii).

Cataracta congenitală este o anomalie de transparenţă a cristalinului de la naştere şi poate interesa:

- capsula retiniană

- fibrele cristaliniene

Cataracta congenitală capsulară este produsă prin separarea incorectă a veziculei cristaliniene sau prin tulburarea rezorbției vaselor embrionare care înconjoară cristalinul (tunica vasculosa lentis), situație în care apar cataracta polară posterioară și punctele Metendorf. Aceste cataracte sunt localizate, minime, neevolutive, fără afectare importantă a vederii.

- ***Cataracta polară anterioară*** – sunt opacități bine delimitate ale capsulei anterioare uni sau bilaterale, relativ dense care pot fi staționare sau se pot extinde și pot produce jenă vizuală importantă. Se poate însoți de persistența membranei pupilare, opacități corneene, keratocon, colobom irian, aniridie.
- ***Cataracta polară posterioară*** – bilaterală și neevolutivă

Cataracta congenitală ce interesează fibrele cristaliniene se poate dezvolta în:

- Cristalin normal -

- ***Cataracta stelară sau suturală*** – bilaterală, familială, este formată din opacități dense localizate la nivelul suturii în Y anterioare și posterioare și nu produce scăderea vederii.
- ***Cataracta embrionară axială*** – sunt mai multe puncte albe la nivelul suturii în Y anterioare; este neprogresivă și nu se asociază cu scăderea vederii.
- ***Cataracta pulverulentă*** este autosomal dominantă, bilaterală și nu produce scăderea vederii. Sunt opacități discrete ale nucleului fetal intern: poate evolua către cataractă totală difuză.
- ***Cataracta zonulară (lamelară)*** cu transmitere autosomal dominantă, bilateral în relație cu injurii toxice în timpul sarcinii. Zona nucleară implicată este între nucleul fetal și adult; produce pierderi importante ale vederii.
- ***Cataracta nucleară*** cu transmitere autosomal dominantă, se produce prin anomalii de dezvoltare intrauterină; opacitățile includ nucleul fetal, iar cortexul periferic rămâne clar. Se însoțește de scădere mare de vedere cu nistagmus. Opacitățile sunt bilaterale, simetrice asociate uneori cu microftalmie.

- Cataracta ce se dezvotă în structuri cristaliniene anormale -

- Cataracta fuziformă – prin aderență anormală între fibrele primare ale capsulei, care împiedică afrontarea normală a fibrelor secundare
- Cataracta coraliformă – prezintă opacități multicolore cu sediu variabil (frecvent central).

Cataracta totală albă bilaterală la naștere este produsă de:

- factori infecțioși: infecția mamei cu virus rubeolic în primul trimestru de sarcină, virusul rujeolic, gripal, urlian, Toxoplasma gondii
- iradierea gravidei în primul trimestru de sarcină
- medicamente administrate în timpul sarcinii: cortizon, sulfonamide
- factori materni carențiali: avitaminoze, carență de acid folic

Cataracte legate de anomalii metabolice în:

- anomalii ale metabolismului glucidic: galactozemie, hipoglicemie, hiperglicemie
- anomalii ale metabolismului acizilor aminați
- anomalii ale metabolismului fosfocalcic: hipoparatiroidism
- anomalii ale metabolismului lipidic

Cataracta congenitală poate fi prezentă **în sindroame malformative** în care cataracta are transmitere autosomal recesivă și îmbracă aspect variabil (zonular, total în sindrom Alport, Crouzon, Cockayne, Down).

Diagnosticul cataractei congenitale trebuie pus cât mai devreme, pentru că pot exista forme clinice care necesită precoce tratament chirurgical (cataracta unilaterală și bilaterală

totală).

Semne clinice posibile:

- leucocorie
- nistagmus
- strabism
- anomalii de comportament

Tratamentul cataractei congenitale este chirurgical urmat de corecţia afakiei.

Cataracta congenitală unilaterală şi bilaterală totală trebuie operată cât mai devreme.

Sub anestezie generală se practică un capsulorexis mai mic (4,5-5,5mm) decât diametrul pseudofakului de implantat, aspirarea conţinutului cristalinian şi implantarea pseudofakului.

Cataracta senilă afectează aproximativ 50% din populaţia după 50 de ani. Cataracta senilă este bilaterală, asimetrică, evoluând cu scăderea progresivă a vederii (mai ales pentru distanţă).

Cataracta senilă implică nucleul sau cortexul şi pot fi prezente opacităţi subcorticale sau toate varietăţile de opacifieri cristaliniene dacă boala a evoluat o perioadă suficientă de timp.

Cataracta nucleară are o evoluţie mai lungă şi are o tentă brună sau neagră. Este datorată sclerozei şi pigmentării nucleului odată cu vârsta. Se asociază frecvent cu modificări miopice în prescripţia ochelarului (iniţial). Ulterior scleroza nucleară duce la tulburări vizuale, probleme în discriminarea culorilor şi diplopie monoculară.

Cataracta subcapsulară este alb sidefată şi are o evoluţie mai rapidă. Este observată mai ales ca opacitate corticală posterioară, mai frecvent implică pacienţi de vârstă mijlocie. Semnul iniţial este reprezentat de granulaţii ale cortexului central posterior. Are progresie rapidă, opacitatea lărgindu-se către forma unei plăci neregulate. Creşterea densităţii opacităţilor duce la probleme vizuale severe incluzând sensibilitate extremă la lumina strălucitoare, deteriorări ale vederii de aproape neproporţionale cu tulburările vederii la distanţă ale aceluiaşi subiect. Progresia rapidă spre incapacitate totală face ca să alegem chirurgia corectivă la câteva luni după instalarea primelor simptome.

Cataracta corticală evoluează stadial în formele incipientă, intumescentă, matură şi hipermatură. Apare prin imbibiţia cu apă a fibrelor cristaliniene. Când cortexul se opacifiază complet cataracta trece din stadiul de imatură, în matură. Dacă avansează, capsula se fisurează şi proteinele corticalei sparte părăsesc cristalinul. Cristalinul se poate micşora odată cu încreţirea capsulară, iar cataracta este hipermatură. Înainte de aceasta, uneori sacul cristalinian poate fi umflat cu cortex lichefiat, iar nucleul sclerozat, dens pluteşte în sac, aceasta fiind cataracta morgagniană.

Complicaţiile cataractei senile sunt:

- cataracta intumescentă prin umflarea cristalinului care bombează în camera anterioară producând un blocaj al circulaţiei umorului apos cu glaucom acut prin închiderea unghiului;
- glaucom facolitic legat de un blocaj al unghiului iridocorneean prin mase cristaliniene
- uveită faco-antigenică prin reacţie inflamatorie uveală legată de trecerea maselor cristaliniene în camera anterioară.

Cataracta complicată

Se asociază cu sau este rezultatul unor boli oculare. Este unilaterală, la persoane tinere, evolutivă şi complică infecţii, inflamaţii sau leziuni degenerative oculare. Se intâlneşte în:

Uveită - iridociclita este cea mai frecventă cauză de cataractă complicată. Opacitatea de cristalin se localizează în regiunea polara posterioară (tipic), dar se poate observa şi anterior în apropierea sinechiilor iriene posterioare. Odată cu progresia uveitei, în jurul pupilei se poate dezvolta o membrană ciclitică, iar cristalinul poate deveni complet opac, uneori calcificat.

Opacifieri cristaliniene posterioare se pot întâlni şi în cazul uveitei posterioare.

Heterocromia Fuchs - este unilaterală, de etiologie necunoscută şi este caracterizată de heterocromia irisului ochiului afectat (diferenţă de culoare iriană între cei doi ochi, irisul mai clar fiind patologic), ciclită cronică şi frecvent opacifieri capsulare posterioare. Nu există sinekii posterioare, dar există precipitate keratice, uneori hipertonie oculară.

Boli oculare degenerative - Opacităţi polare posterioare tipice se observă în caz de miopie mare, distrofie retiniană, atrofie iriană esenţială, DR, glaucom absolut şi neoplasme intraoculare.

Ischemii oculare

- boala arterelor fără puls este o condiţie în care curgerea sângelui în sistemul carotidian principal este redusă datorită ocluziei ramurilor arcului aortic principal aproape de origine. Manifestările oculare ale acestei boli sunt reprezentate de prezenţa unor anastomoze arteriovasculare retiniene şi cataractă subcapsulară posterioară.
- trombangeita obliterantă (boala Buerger) este o reacţie inflamatorie progresivă a vaselor superficiale şi profunde ale extremităţilor, ce afectează bărbaţii de vârstă mijlocie. Se observă cataracta subcapsulară posterioară cu rezultate chirurgicale modeste incluzând phtisis bulbi.
- necroza segmentului anterior cu formarea de cataractă poate fi prezentă după chirurgia DR urmată de pierderi de sânge de la nivelul vaselor ciliare posterioare lungi. Acelaşi lucru poate apare după multiple proceduri de corecţie a tulburărilor de echilibru a unui muşchi extraocular.
- în glaucom pot apare opacifieri subcapsulare anterioare în aria pupilară ca urmare a unui atac acut de glaucom.

Cataracta patologică (de cauză generală) - este bilaterală, în cursul sau după o boală generală, intoxicaţii.

Diabetul - Apariţia cataractei diabetice adevărate la adult este rară, dar există o creştere a incidenţei cataractei senile la pacienţii diabetici. Cataracta diabetică adevărată se găseşte la pacienţii tineri, este bilaterală şi progresează rapid spre maturitate. Este caracterizată de opacităţi albe punctate sau în fulgi de zapadă subcapsulare anterioare şi posterioare.

Hipocalcemia - La adulţi, reducerea calciului seric este relaţionată cu un hipoparatiroidism idiopatic. Apariţia tetaniei şi cataractei este corelată cu nivelul scăzut de calciu seric. Cataracta tetanică este reprezentată de opacităţii mici albe iridescente ce sunt localizate la nivelul cortexului anterior şi posterior, separate de capsulă printr-o zonă clara. Nucleul este rar implicat, iar opacifierile corticale progresează încet asemănându-se cataractei miotonice.

Boala Wilson - deşi leziunile oculare caracteristice sunt reprezentate de inelul Kayser-Fleischer de la nivelul corneei, nu rareori se observă şi cataractă "în floarea soarelui" luminos colorată. Sunt depozite fine brun-roşiatice la nivelul cortexului anterior. Depozitele se află în spatele pupilei, dar au formă stelară către periferie. Funcţia vizuală este rareori scăzută pentru a necesita extragerea cristalinului.

Cataracta în distrofie miotonică Steiner în care la cataractă se asociază: miotonie atrofică, atrofie musculară, uneori tulburări psihice şi anomalii cardio-vasculare.

Cataracta în mongolism - în aproximativ 60% din trisomia 21 între 8-17 ani. Se poate asocia cu keratocon, decolare de retină.

Cataracta traumatică - afectează tinerii, este unilaterală şi poate fi:

Cataractă contuzivă - contuzia globului ocular, chiar minimă, poate antrena în câteva zile forma tipică de cataractă subcapsulară posterioară (în frunză de ferigă). Trebuie făcut un bilanţ ocular complet cu evidenţierea leziunilor contuzive asociate: subluxaţie de cristalin, anomalii de unghi irido-corneean, leziuni retiniene.

Cataracta prin corp străin. prin radiografie de orbită, se va identifica prezența intraoculară a acestuia şi extracția sa. Rămânerea corpului străin în ochi, poate fi responsabilă de impregnare metalică cu atingere retiniană - sideroza sau calcoza oculară.

Cataracta prin perforare - survine în contextul unei plăgi perforante cu sau fără corp străin, prognosticul depinzând de leziunile asociate.

Cataracta prin agenți fizici este rară, în electrocutare, expunere la căldură excesivă în câteva profesii

Cataracta secundară - se instalează după extracția extracapsulară a cristalinului, pe resturi de mase cristaliniene, resturi capsulare, proliferări epiteliale şi membrane inflamatorii organizate în câmpul pupilar, sau după rezorbția unor cataracte traumatice.

Cataracta iatrogenă

Multe medicamente utilizate ca agenți terapeutici au potențial cataractogen. Dintre acestea cele mai comune sunt: corticosteroizii care produc opacități subcapsulare posterioare, mioticele care formează vacuole capsulare anterioare cu opacifieri corticale posterioare şi nucleare ulterioare (dintre miotice cel mai frecvent implicată este pilocarpina).

Nu a fost dovedită definitiv existența unei cataracte secundare malnutriției, dar la animale de experiment au apărut cazuri de cataractă ca urmare a utilizării prelungite a dietei deficiente în vitamine şi aminoacizi.

Tratamentul cataractei este chirurgical şi actual este net ameliorat prognosticul vizual prin folosirea tehnicilor de microchirurgie.

Modalitățile de anestezie sunt în funcție de vârsta pacientului şi problemele de patologie generală şi locală ale acestuia. Intervenția chirurgicală se poate efectua sub anestezie loco-regională, cu sau fără potențare, sau sub anestezie generală (copii). Bilanțul preoperator este efectuat pentru a elimina focarele infecțioase (frotiu conjunctival pre şi la nevoie postoperator, permeabilitatea căilor lacrimale) şi locoregional (dentar şi sinusal).

Tratamentul chirurgical este singurul tratament util în cataractă şi constă în indepărtarea cristalinului opac, pentru a permite razelor luminoase să atingă retina. Există variate tehnici chirurgicale:

- extracția intracapsulară constă în extracția în totalitate a cristalinului. Ea se practică după deschiderea globului ocular la limb, prinderea cristalinului cu crioda şi scoaterea lui. Această tehnică folosită aproape 50 de ani, este înlocuită cu extracția extracapsulară
- extracția extracapsulară - constă în deschiderea anterioară a cristalinului, evacuarea conținutului (nucleu, cortex) cu conservarea capsulei posterioare, care separă camera posterioară de hialoida anterioară. Sunt posibile două tehnici: extracția extracapsulară manuală, unde nucleul este evacuat mecanic după incizia limbică şi deschiderea capsulei anterioare şi facoemulsificarea, unde nucleul este emulsificat prin ultrasunete şi aspirat printr-o sondă.

Indicațiile operatorii sunt legate de:

- scăderea importantă a acuității vizuale;
- scăderea mică sau medie a funcției vizuale, dar cu afectarea importantă a vieții cotidiene;
- complicațiile din evoluția unei cataracte (glaucom facolitic, uveita facoantigenică, cataracta intumescentă)
- cataracta congenitală va fi operată precoce (4-6 luni) pentru a evita producerea unei ambliopii cu sau fără strabism convergent, nistagmus.

Corecția afakiei:

Cristalinul este o lentilă biconvexă care contribuie la formarea imaginei pe retină. Extracția sa lasă ochiul hipermetrop de +10 - +12 D, iar ochiul îşi pierde acomodația pentru vederea de aproape.

Corecţia cu lentile corectoare - se folosesc lentile convexe de +10 dioptrii pentru vederea la distanţă şi +14 dioptrii pentru vederea de aproape.

Avantajele acestei corecţii sunt:

- bună recuperare a vederii centrale
- este total atraumatică

Inconvenientele sunt:

- mărirea imaginei cu 25-30%
- reducerea câmpului vizual periferic, care este un scotom inelar prin efect prismatic al periferiei lentilei
- aberaţiile de sfericitate date de grosimea lentilei
- purtarea unei lentile corectoare la un afak unilateral nu permite vederea binoculară, existând o anizeiconie (diferenţa de mărime între cele două imagini percepute de cei doi ochi) prin anizometropie (diferenţă de refracţie între ochiul sănătos şi cel afak).

Corecţia cu lentile de contact

Avantaje:

- mărimea imaginii este de 70% reducând anizeiconia
- vederea binoculară este posibilă
- câmpul vizual este normal
- absenţa aberaţiei de sfericitate

Inconvenientele sunt legate de:

- fenomenul de intoleranţă foarte variabil
- dificultăţi de adaptare
- manipularea este delicată pentru subiecţii în vârstă

Corecţia prin implant ocular

- este corecţia ideală.
- poate produce distrofie corneeană în cazul implantelor de cameră anterioară.
- puterea implantului este calculată printr-o formulă ce cuprinde: lungimea globului ocular măsurată la ecografie A, keratometria măsurată cu keratometrul Javal sau refractometrul automat, constanţa implantului.

Tipul implantului depinde de modul de extracţie al cristalinului:

- în extracţia intracapsulară a cristalinului se foloseşte un implant de camera anterioară;
- in extracţia extracapsulară a cristalinului se foloseşte un implant de cameră posterioară cu ansele în sacul capsular sau în sulcus (între iris şi corpul ciliar)

DEPLASĂRI ALE CRISTALINULUI

Luxaţia, subluxaţia de cristalin - deplasările dobândite ale cristalinului sunt în general provocate prin traumatism direct pe glob închis. Zonula Zinn care leagă cristalinul de corpul ciliar este rezistentă la traumatisme la copil şi la adultul tânăr, dar un traumatism moderat la bătrân poate produce ruperea zonulei. Cristalinul poate fi subluxat fără a provoca jenă vizuală, sau luxat total în camera anterioară sau în vitros. Luxaţiile de cristalin se însoţesc frecvent de hipertonie oculară, hipertonie care nu răspunde la tratament medical şi necesită tratament chirurgical de extracţie a cristalinului luxat.

TESTE:

1.Cristalinul este:
a. un viciu de refracție
b. lentilă biconvexă
c. are valoare dioptrică +20d
d. are rol în acomodație

2.Cristalinul:
a. este transparent
b. este opac
c. metabolismul lui este de tip anaerob
d. este o structură avasculară

3.Anomaliile de formă şi mărime ale cristalinului sunt:
a. colobom
b. microsferofachie
c. ectopii
d. lentiglob
e. lenticonus

4.Modificările congenitale de poziție ale cristalinului sunt:
a. ectopii cu anomalii generale
b. luxații
c. subluxații
d. ectopii fără anomalii generale

5.Ectopia de cristalin fără anomalii generale se asociază cu:
a. decolare de retină
b. miopie
c. microftalmie
d. colobom

6.Ectopia de cristalin cu anomalii generale este prezentă în:
a. sindrom Marfan
b. sindrom Reiter
c. homocistinurie

7.Sindromul Marfan:
a. se transmite recesiv
b. se transmite dominant cu penetrație variabilă
c. pacienții sunt longilini
d. pacienții au hiperlaxitate ligamentară
e. pacienții prezintă anomalii cardiovasculare

8.În sindromul Marfan anomaliile oculare sunt:
a. subluxație bilaterală de cristalin superotempoal sau superonazal
b. microsferofachie
c. miopie axială
d. anomalii de inserție de unghi
e. retinită pigmentară

9.Cataracta este:
a. inflamația cristalinului
b. opacifierea cristalinului
c. opacifierea vitrosului

10. În cataractă:
a. acuitatea vizuală scade lent
b. acuitatea vizuală scade brusc
c. apare ebluisare dată de difracția luminii prin opacitățile cristaliniene
d. diplopie monoculară

11. Cataracta congenitală:
a. apare la naştere
b. nu apare la naştere
c. opacitatea poate fi evolutivă
d. opacitatea poate fi neevolutivă

12. Tratamentul cataractei congenitale este:
a. medical cu atropină
b. medical cu ederen
c. chirurgical

13. Indicația de tratament chirurgical în cataracta congenitală se face:
a. după vârsta de 4 luni
b. între 0-4 luni
c. până la 3 ani
d. după 3 ani

14. În cataracta congenitală operația este:
a. trabeculectomie
b. extracție de cristalin
c. enucleația

15. Extracția cristalinului în cataracta congenitală operată la vârsta de 1 an este:
a. intracapsular

b. extracapsular
c. nu se operează

16. Ochiul afak este:
a. ochiul fără cristalin
b. ochiul fără corp vitros
c. ectropionul

17. Corecția optică a afakului emetrop se face cu lentile aeriene de:
a. + 10 pentru distanță
b. + 14 pentru distanță
c. + 10 pentru aproape
d. + 14 pentru aproape

18. Corecție optică a afakului se face cu:
a. lentile aeriene
b. lentile de contact
c. nu se face
d. implant de cristalin

19. Într-o leucocorie (pupila albă) se face diagnostic diferențial între:
a. retinoblastom
b. fibroplazie retrolentală la prematuri hiperoxigenați
c. persistența de vitros primitiv
d. ectopie de cristalin
e. displazie retiniană

20. Cataracta congenitală poate fi:
a. izolată
b. asociată cu decolare de retină
c. asociată cu sindrom malformativ la o mamă care a avut rubeolă în primul trimestru de sarcină
d. în toxoplasmoză
e. idiopatică

21. Cataracta congenitală:
a. are o incidență de 1 la 2000 de nou născuți
b. are o mare varietate morfologică
c. se însoțește de variații mari ale scăderii vederii

22. Cataracta congenitală:
a. este o anomalie de transparență a cristalinului la naștere
b. poate interesa capsula
c. poate interesa fibrele cristaliniene
d. poate fi totală

23. Cataracta congenitală capsulară este:
a. polară anterioară
b. polară posterioară
c. nucleară
d. zonulară
e. capsulară anterioară

24. Cataracta congenitală ce interesează fibrele cristaliniene este:
a. stelară (suturală)
b. pulverulentă
c. polară
d. zonulară
e. nucleară

25. Cataracta congenitală totală bilaterală la naştere este produsă de:
a. rubeola mamei produsă în primul trimestru de sarcină
b. rujeolă, gripă, toxoplasmă
c. iradierea gravidei
d. medicamente (cortizon) administrate gravidei
e. avitaminoze, carențe acid folic

26. Cataracta senilă:
a. apare după 50 ani
b. este bilaterală, asimetrică
c. este unilaterală cu ameliorarea vederii
d. evoluează cu scăderea progresivă a vederii

27. Cataracta senilă este:
a. nucleară cu evoluție mai lungă şi tentă brun-neagră
b. nucleară cu evoluție rapidă
c. corticală alb-sidefată cu evoluție mai rapidă
d. corticală cu evoluție lentă
e. subcapsulară

28. Cataracta corticală evoluează stadial în formele:
a. incipientă

b. intumescentă
c. matură
d. hipermatură

29. Catracta subcapsulară este:
a. mai frecvent posterioară
b. are evoluție rapidă
c. are evoluție lentă
d. necesită rapid intervenție chirurgicală

30. Cataracta senilă se complică cu:
a. glaucom acut prin închiderea unghiului în cataracta intumescentă
b. glaucom facolitic
c. uveită faco-antigenică

31. Cataracta senilă:
a. are evoluție stadială
b. este frecvent bilaterală
c. este în stadii diferite de evoluție pe cei 2 ochi

32. În stadiul de cataractă incipientă evoluția cataractei poate fi:
a. rapidă în cataracta corticală
b. lentă în cataracta corticală
c. rapidă în cataracta nucleară
d. lentă în cataracta nucleară

33. Stadiul de cataractă intumescentă se poate complica cu:
a. glaucom secundar prin creşterea volumului cristalinului
b. glaucom secundar prin reacție facoanafilactică
c. ulcer corneean

34. Catracta complicată este mai frecvent:
a. unilaterală
b. bilaterală
c. la persoane tinere
d. complică infecții, inflamații, leziuni degenerative oculare

35. Cataracta complicată se întâlnește în:
a. uveită anterioară
b. heterocromie Fuchs
c. decolare de retină
d. tumori intraoculare
e. glaucom absolut

36. Cataracta complicată este:
a. opacifiere a cristalinului în boli generale
b. opacifiere a cristalinului după alte boli oculare

37. Cataracta complicată poate apare în:
a. iridociclită
b. ectropion
c. miopie forte
d. decolare de retină

38. Cataracta patologică este:
a. unilaterală
b. bilaterală
c. după o boală oculară
d. după boli generale

39. Cataracta patologică se întâlnește în:
a. diabet
b. decolare de retină
c. hipocalcemie
d. boala Wilson

40. Cataracta patologică este opacifierea cristalinului la:
a. persoane în vârstă
b. după alte boli oculare
c. în boli generale

41. Cataracta patologică poate apare în:
a. HTA
b. diabet
c. tetanie
d. galactozemie

42. Cataracta traumatică:
a. afectează tinerii
b. este unilaterală
c. poate apare după contuzii oculare
d. se poate produce prin plagă
e. apare după corp străin intraocular

43. Cataracta secundară:
a. apare după extracția intracapsulară a cristalinului
b. apare după trabeculectomie
c. apare după extracția extracapsulară a cristalinului

44. Tratamentul cataractei este:
a. medical
b. chirurgical

45. Cristalinul:
a. este mediu refringent
b. este transparent
c. este opac

46. Cataracta congenitală poate fi suspectată în prezența:
a. buftalmiei
b. unei pupile albe
c. ochiului roşu

47. Mai frecvent scăderea progresivă a vederii este în:
a. glaucom acut
b. hemoragie vitreană
c. cataractă senilă
d. obstrucție ACR

48. Cataracta secundară este:
a. la vârstnici
b. după alte boli oculare
c. în boli generale
d. după extracție extracapsulară

49. Cataracta senilă este:
a. inflamația cristalinului
b. opacitate cristaliniană la persoane în vârstă
c. opacitate cristaliniană în boli generale la persoane în vârstă

50. Ectopia cristalinului este:
a. congenitală
b. dobândită
c. se asociază cu micro-sfero-fakie
d. se poate complica glaucom secundar

51. Luxația de cristalin este:
a. congenitală
b. dobândită
c. mai frecvent după iridociclită
d. mai frecvent după traumatisme
e. se poate însoți de cristalin opac
f. se poate însoți de cristalin transparent

52. Următoarele afecțiuni NU se însoțesc de obicei de dureri:
a. glaucom acut
b. glaucom cronic simplu incipient
c. cataractă
d. iridociclită

53. Scăderea progresivă a vederii se poate instala în:
a. glaucom acut
b. cataractă
c. iridociclită

54. Indicațiile operatorii în cataractă sunt legate de:
a. scăderea importantă a acuității vizuale
b. scădere medie a acuității vizuale, dar cu afectarea vieții cotidiene
c. complicații în evoluția cataractei

55. Corecția afachiei se face cu:
a. lentile aeriene
b. lentile de contact
c. bandă de silicon
d. implant de cristalin

56. Inconvenientele corecției afachiei cu lentile aeriene:
a. mărirea imaginei cu 25-30%
b. micşorarea imaginei cu 25-30%
c. reducerea câmpului vizual periferic
d. aberații de sfericitate prin grosimea lentilei
e. în afachie unilaterală nu este permisă VB
f. aniseiconie (diferență de mărime între imaginile celor doi ochi) în afachie unilaterală

57. Avantajele corecției afachiei cu lentile de contact:
a. VB este posibilă
b. mărimea imaginei este de 70% reducând aniseiconia
c. câmpul vizual este normal

58. Corecția afachiei prin implant este:
a. ideală
b. poate produce distrofie corneană în implant de cameră anterioară

RĂSPUNSURI:

1. bcd
2. acd
3. abde
4. ad
5. bcd
6. ac
7. bcde
8. abcde
9. b
10. acd
11. acd
12. c
13. ac
14. b
15. b
16. a
17. ad
18. abd
19. abce
20. acde
21. abc
22. abcd
23. abc
24. abde
25. abcde
26. abd
27. ace
28. abcd
29. abd
30. abc
31. abc
32. ad
33. ab
34. acd
35. abcde
36. b
37. acd
38. bd
39. acd
40. c
41. bcd
42. abcde
43. c
44. ab
45. ab
46. b
47. c
48. d
49. b
50. acd
51. bdef
52. bc
53. bc
54. abc
55. abd
56. acdef
57. abc
58. ab

GLAUCOMUL

Glaucomul este o afecțiune secundară creşterii presiunii intraoculare , ale cărei limite normale sunt cuprinse în intervalul 10-21mmHg.

Valoarea presiunii oculare depinde de :

- rata de producere a umoarei apoase
- scurgerea umoarei apoase din CA spre circulaţia venoasă episclerală.

Umoarea apoasă este un lichid clar, produs la nivelul proceselor ciliare, în camera posterioară (spaţiul dintre cristalin şi iris) de unde trece în camera anterioara prin orificiul pupilar. Umoarea apoasă are un volum de 0,25ml şi un debit de 0,12ml/ora fiind constituită din electroliţi, proteine în concentraţie foarte mică (0.02%) şi alţi constituienţi ai plasmei, (dar în concentraţie diferită) având o presiune osmotică uşor mai crescută faţă de plasmă.

Există o "barieră hematooculară" între circulaţia sanguină şi umoarea apoasă care poate fi alterată în inflamaţii şi traumatisme.

Formarea umoarei apoase are loc la nivelul epiteliului proceselor ciliare printr-un proces de ultrafiltrare şi difuzie dependent de presiunea hidrostatică din vasele ciliare şi prin secreţie - proces enzimatic în care intervine anhidraza carbonică.

La nivelul unghiului irido - cornean pe toată circumferinţa sa umoarea apoasă traversează trabeculul, ajunge în canalul Schlemm şi apoi în canalele aferente ce traversează sclera şi colectează în venele apoase, care se continuă cu venele episclerale. În final umoarea apoasă ajunge în sinusul cavernos şi venele jugulare.

Metode de investigaţie folosite în diagnosticul glaucomului

Tonometria reprezintă măsurarea presiunii oculare.

Presiunea oculară normală are valori cuprinse în intervalul 10-21mmHg.

Creşterea valorilor tensiunii oculare survine prin scăderea eliminării umoarei apoase la nivelul unghiului camerular.

În glaucomul cronic cu unghi deschis există o tulburare funcţională a trabeculului şi valorile TIO pot ajunge până la 50 mmHg.

În glaucomul acut unghiul este închis prin rădăcina irisului şi valorile TIO pot atinge 100 mmHg.

Deşi TIO se poate aprecia cu aproximaţie, prin palpare digitală (imprecisă cu caracter orientativ) măsurarea sa se face prin următoarele metode:

-tonometrie prin indentaţie - măsoară gradul de indentare (înfundare) a suprafeţei corneene la o forţă constantă (tonometrul Schiotz) ori forţa ce produce o indentare fixă.

Prezintă dezavantajul erorilor apărute atunci când rigitatea sclerei este scăzută: miopie, operaţii oculare.

-tonometrie prin aplanatie - măsoară forţa ce produce o aplatizare standard (aplanotonometrul Goldmann) sau suprafaţa aplatizată de o forţă standard (Maklakoff)

Metoda cea mai utilizată este cea cu aplanotonometru Goldman adaptat la o lampă cu fantă. Acesta măsoară presiunea necesară aplanării unei suprafeţe standard din corneea anesteziată şi colorată cu fluoresceină.

-tonometre noncontact-folosesc jeturi de aer proiectate asupra corneii, au o precizie discutabilă.

Gonioscopia

Sistemul de scurgere al UA din CA joacă un rol important în patogenia şi în terapia diferitelor forme de glaucom. Acesta se află la nivelul unghiului camerular - unghiul format de faţa posterioară a corneii cu faţa anterioară a irisului.

Unghiul camerular nu se poate vizualiza oftalmoscopic sau biomicroscopic pentru că lumina emisă de structurile acestuia suferă o reflexie totală la nivelul filmului precornean. Pentru a vizualiza aceste structuri este necesară schimbarea interfeței lacrimi - aer cu una lacrimi - mediu mai refringent decât aerul, rol preluat de diferite lentile.

Examinarea şi analiza unghiului camerular cu ajutorul diferitelor tipuri de lentile se numeşte gonioscopie.

Gradele de deschidere ale unghiului camerular

Aprecierea gonioscopică a gradului de deschidere a unghiului camerular permite evaluarea funcționalității acestuia şi a riscului de închidere a unghiului în viitor. Se apreciază gradul de deschidere a unghiului camerular în jumătatea superioară şi în cea inferioară a acestuia ținându-se cont că la majoritatea ochilor unghiul este mai îngust superior.

Sistemul Shaffer - gradul de deschidere al unghiului se apreciază în funcție de vizibilitatea diferitelor structuri ale acestuia existând astfel cinci grade de deschidere ale unghiului:

Gradul 4 (35-45grade) reprezintă cel mai larg unghi, în care se vizualizează toate structurile acestuia dar mai ales corpul ciliar. Aceste unghiuri nu se vor închide şi se întâlnesc la miopi şi afaci.

Gradul 3 (25-35grade) este un unghi deschis în care nu se mai vizualizează corpul ciliar dar se identifică cu uşurință celelalte repere. Acest unghi nu se va închide.

Gradul 2 (20grade) este un unghi cu deschidere medie în care se identifică doar trabeculul închiderea acestuia este posibilă dar improbabilă.

Gradul 1 (10grade) este un unghi foarte îngust care are un risc mare de închidere.

Gradul 0 (0grade) este un unghi închis, irisul vine în cotact cu corneea.

-Gonioscopia indirectă se realizează cu ajutorul unor lentile prevăzute cu oglinzi, asigură imaginea unghiului situat diametral opus şi necesită o lampa cu fantă.

-Gonioscopia directă se realizeaza cu ajutorul unor gonioprisme, asigură o imagine directă a unghiului şi permite intervenții chirurgicale directe - goniotomii.

Oftalmoscopia

Examenul oftalmoscopic (vizualizarea retinei şi a papilei) permite diagnosticul şi monitorizarea glaucomului. Aspectele oftalmoscopice trebuie coroborate cu cele campimetrice mai ales în cazul glaucoamelor incipiente.

Retina

Există aprox**. 1.200.000** de celule ganglionare ale căror axoni vor forma NO, şi care au o anumită distribuție ce explică aspectul modificărilor campimetrice din glaucom.

-fascicolul papilomacular este mai voluminos datorită densității celulelor senzoriale la acest nivel şi corespondenței de 1:1 (celula senzorială / celula ganglionară). Fibrele care vin din zona temporală față de mască fac o arcadă în jurul acestuia ceea ce explică aspectul arcuat al scotoamelor.

La nivelul intregii retine fibrele ganglionare, atât superioare cât şi inferioare nu depăşesc linia orizontală numită **rafeul median**, de aceea în glaucom vom întâlni asimetrii în plan vertical (treapta nazală).

Fibrele din zona nazală a retinei nu au traiect arcuat.

Papila reprezintă locul unde converg şi traversează sclera toate fibrele ganglionare retiniene.

- excavația fiziologica reprezintă o mică depresiune, mai palidă, situată în centrul papilei ce corespunde absenței fibrelor ganglionare la acest nivel.

Paloarea excavației este dată de transparența crescută la acest nivel prin lipsa țesutului glial.

Mărimea excavației fiziologice variază la persoanele normale în funcție de mărimea papilei.

La hipermetropi papila are diametrul mai mic, există o densitate crescută a fibrelor ganglionare şi excavaţia fiziologică esta mică, iar la miopi diametrul mare al papilei permite o etalare a axonilor şi excavaţia fiziologică apare mai mare.

- ***diametrul excavaţiei*** se exprimă întodeauna în raport cu cel al papilei **(raportul cupa/disc - c/d**). Raportul c/d se apreciază atât în plan vertical cât şi în plan orizontal şi pentru fiecare subiect acesta este determinat genetic. În mod normal raportul c/d este <0,3, dar pot exista puţine cazuri (1%-2%) când acest raport poate fi >0,7 fără a fi glaucom. În aceste cazuri examenul altor membri ai familiei poate arăta caracterul familial al aspectului papilei.

- ***dinamica raportului c/d*** este foarte importantă în urmărirea progresiei glaucomului. Chiar dacă la începutul bolii raportul c/d este <0,3, acesta va creşte în cazul tratamentului insuficient sau lipsei acestuia, rămânând un timp în parametrii fiziologici; de aceea mai ales în stabilirea diagnosticului de glaucom nu se va aprecia numai aspectul papilei ci şi rezultatele perimetriei şi TIO

- ***inelul neural*** reprezintă porţiunea papilei cuprinsă între marginile excavaţiei şi conturul periferic al acesteia şi cuprinde axonii celulelor ganglionare retiniene, având o culoare roz sau portocalie. Examinarea atentă a inelului neural ne permite depistarea unor afectări focale a acestuia ce se vor corobora cu perimetria.

Modificări ale inelului neural sugestive pentru glaucom şi semne de progresie ale bolii.

- ancose la nivelul inelului neural indică pierderi focale de fibre ganglionare
- îngustări ale inelului neural la nivelul polilor papilei
- hemoragii liniare la nivelul inelului sau în apropierea sa, pot persista câteva luni lăsând în urmă o paloare şi o pierdere a CV corespunzător.

Perimetria

Modificări precoce ale perimetriei în glaucom

- primele modificări punctiforme apar în **aria Bjerrum (10-20 grade) superioare** (70% din modificările iniţiale)
- prin fuziunea scotoamelor paracentrale , în aria Bjerrum (10-20 grade) apar **scotoame arcuate**
- datorită separării orizontale a fibrelor ganglionare, scotoamele arcuate se termină la meridianul orizontal nazal, dar dispoziţia acestora faţă de acest meridian este asimetrică şi astfel apare **treapta nazală (Roenne).**
- **lărgirea petei oarbe** poate apare ca semn precoce atunci când se continuă superior cu un scotom în aria Bjerrum .

Progresia leziunilor glaucomatoase

- aprofundarea scotoamelor din relative în absolute
- apariţia în jurul celor absolute a unora relative
- lărgirea scotoamelor şi fuziunea lor

Modificări tardive ale CV în glaucom

Zonele retiniene **cele mai rezistente sunt regiunea maculara şi superonazală**

În stadiile finale ale bolii , după extinderea şi fuziunea scotoamelor mai poate persista:

- **o insulă centrală** (ce permite o bună acuitate vizuala şi pacientul neavizat încă nu se adresează medicului) şi o insulă temporală.
- spre final va dispare şi vederea centrală ramânând o **insulă temporală**. Acum subiectul realizează scăderea vederii şi priveşte cu zona retinei nazale a cărei funcţie va dispare ultima.

În ultima fază pacientul pierde total şi definitiv percepţia luminii – glaucomul absolut. Iniţial glaucomul absolut este asimptomatic, ulterior devine dureros.

Glaucomul include un grup de afecţiuni ce au în comun moartea celulelor ganglionare retiniene. Aceasta poate surveni în mod subit sau lent respectând o anumită secvenţă de evenimente determinate genetic - **apoptoza** (moarte celulară programată). Spre deosebire de necroza celulară, apoptoza nu se acompaniază de fenomene inflamatorii; este o moarte celulară silenţioasă fără afectarea celulelor proxime.

HIPERTENSIUNEA OCULARĂ

Glaucomul cronic reprezintă o neuropatie optică cronică, bilaterală, progresivă şi multifactorială având ca rezultat pierderea fibrelor ganglionare retiniene.

Din punct de vedere stastistic tensiunea oculară normală este cuprinsă în intervalul 11-21mmHg. În trecut glaucomul era considerat o simplă hipertensiune oculară. Astăzi se ştie că există glaucom manifest şi la valori ale TIO cuprinse în intervalul normal-glaucomul normotensiv. Dacă în intervalul considerat normal pot exista valori tensionale demne să întreţină leziuni glaucomatoase progresive, dincolo de limita superioară a acestuia pot exista valori ale TIO, la aprox 5% din populaţie, care nu sunt însoţite de modificări glaucomatoase. Remarcăm lipsa parametrului tensiune oculară crescută din tabloul ce defineşte boala.

Hipertensiunea oculară reprezintă o creştere a TIO fără modificări glaucomatoase şi se manifestă prin:

- TIO>22mmHg
- nici o cauza oculară (traumă dispersie pigmentară pseudoexfoliere)
- nici o cauză generală (corticosteroizi)

Aproximativ 10% din pacienţii cu hipertensiune oculară vor dezvolta modificări glaucomatoase fără tratament.

Factori ce cresc riscul de transformare a unei hipertensiuni oculare în glaucom:

- factori anamnestici; rude de gradul întâi cu glaucom cronic
- valoarea TIO >27mmHg
- vârsta > 70ani

Atitudinea faţă de hipertensiunea oculară

- **prezenţa hipertensiunii izolată** fără nici un factor de risc - se documentează imagistic papila şi stratul fibrelor nervoase, nu se administrează tratament, control anual.
- **prezenţa hipertensiunii şi a unui factor de risc** - se documentează imagistic şi perimetric şi se tratează.

GLAUCOAME CU UNGHI DESCHIS

GLAUCOMUL PRIMITIV CU UNGHI DESCHIS (GPUD)

Glaucomul primitiv cu unghi deschis reprezintă o neuropatie bilaterală, cronică, progresivă şi multifactorială.

Este cea mai frecventă formă de glaucom, interesând aprox.1% din populaţia generală cu vârsta mai mare de 40 de ani.

Simptomatologia este absentă până în fazele avansate ale bolii, când interesarea regiunii maculare duce la scăderea acuităţii vizuale. Deşi bilaterală afecţiunea are o evoluţie asimetrică şi cel mai frecvent pacientul prezentat la medic din proprie iniţiativă are vederea afectată aproape total şi ireversibil la un ochi şi o afectare severă a celuilalt ochi. Pacientul nu realizeaza scotoamele survenite prin evoluţia bolii atâta timp cât fixaţia permite o bună AV.

Pierderile survenite sunt ireversibile şi diagnosticul bolii în faze incipiente survine numai atunci când iniţiativa aparţine medicului.

Diagnosticul de glaucom primitiv cu unghi deschis se pune pe:

aspectul papilei

- lărgirea excavaţiei fiziologice
- devierea nazală a vaselor centrale ale retinei
- asimetria excavaţiilor celor doi ochi
- îngustarea inelului neural
- palori regionale ale inelului neural
- hemoragii peripapilare

perimetrie

- in funcţie de stadiul bolii de la scotoame izolate în aria Bjerrum până la insula temporală reziduală.

valorile TIO>21mmHg stabilesc forma bolii - GPUD. Dacă TIO<21mmHg - glaucom cu tensiune normală.

gonioscopia - unghi camerular deschis cu aspect normal

absenţa cauzelor de glaucom secundar cu unghi deschis (pseudoexfoliere, glaucom pigmentar, corticoizi)

Factori de risc şi asociaţii patologice în glaucom

- vârsta > 65 ani
- rasa (frecvenţa crescută la rasa neagră)
- factori genetici, boala este multifactorială, multigenică, iar genele implicate au o penetrantă incompletă şi o expresivitate variabilă.
- hipotensiunea sistemică naturală sau ca urmare a unui tratament antihipertensiv prea agresiv poate determina progresii accelerate ale bolii.
- diabetul zaharat şi miopia.
- boli ale retinei
  - ocluzia VCR este asociată cu glaucomul, dar şi glaucomul o poate preceda;
  - retinopatia pigmentară;
  - decolarea de retină.
- reacţia la steroizi. Dacă în populaţia generală 60% din subiecţi nu au nici un răspuns la corticosteroizii administraţi topic, în rândul pacienţilor cu glaucom cronic simplu 90 % răspund prin creşteri tensionale mari (>30mmHg), iar restul de 10 % prin creşteri moderate (23-30 mmHg.

Din totalul factorilor de risc TIO este singurul ce poate fi influenţat terapeutic.

Patogenie

Evenimentul final în GPUD este moartea celulelor ganglionare retiniene prin apoptoză. Apoptoza reprezintă o moarte celulară silenţioasă (fără fenomene inflamatorii) ce survine după un program genetic, existent în celulă şi declanşat la un moment dat. Se deosebeşte de necroza celulară considerată ca o moarte accidentală, care determină o reacţie inflamatorie.

Investigaţii de bază pentru diagnosticul bolii:

- tonometria la momente diferite când stabilim diagnosticul şi la acelaşi moment când urmărim efectul tratamentului
- oftalmoscopia cu examinarea excavaţiei, inelului neural, fibrelor optice în lumina aneritră (verde) şi cu eventuală fotodocumentare
- gonioscopie pentru a elimina alte forme de boală
- perimetria

Stadializarea glaucomului cronic simplu se face pe baza aspectului oftalmoscopic al papilei şi a modificărilor perimetrice.

Stadiul 1.

Oftalmoscopic raportul cupă / disc (C/D) < 0,5

Perimetrie: scotoame paracentrale, treapta nazală

Stadiul 2.

Oftalmoscopic C/D= 0,5-0,8

Perimetrie: scotoame arcuate

Stadiul 3.

Oftalmoscopic C/D>0,8

Perimetrie: scotoame extinse cu o insulă reziduală ce include şi fixaţia.

Stadiul 4. (terminal)

Prăbuşirea AV (acum pacientul remarcă scăderea vederii)

Oftalmoscopic C/D aprox. 100%

Perimetrie: insula temporala ce exclude fixatia

TIO crescuta ,refractara la tratament .

Stadiul de glaucom absolut

Pacientul nu mai percepe lumina

Oftalmoscopic: papila alb-cenuşie excavată în totalitate

Tratamentul GPUD are drept scop

- Oprirea sau încetinirea pe cât posibil a progresiei bolii

Pacientul cu GPUD va trebui să ştie că:

- boala este cronică, evolutivă, necesită tratament pe tot parcursul vieţii
- tratamentul va trebui adaptat rezultatelor (se va controla eficienţa sa materializată în oprirea progresiei bolii)
- când tratamentul medical este ineficient, se va ajunge la tratament chirurgical
- când tratamentul chirurgical devine insuficient se va adăuga tratament medicamentos şi chiar repetarea după un timp a tratamentului chirurgical.

- GPUD este o boală ce duce la orbire, dar aceasta s-ar putea amâna dincolo de limitele vieţii dacă:

- boala ar fi descoperită precoce
- boala ar fi tratată corect (există 20 % din glaucoame ce evoluează nefavorabil în ciuda scăderilor mari ale TIO)

Tratamentul medicamentos

BETABLOCANTELE

- fac parte din prima linie de tratament antiglaucomatos
- scad producerea UA cu 20-50 % ducând la scăderi ale TIO cu 20-30 %
- efectul apare la o oră de la instilare
- există un efect rezidual până la o lună de la întreruperea administrării.
- la aprox. 10 % apare tahifilaxie fie precoce, după cateva zile, fie tardivă, după luni
- datorită tonusului simpatic redus, au efect mai redus noaptea şi chiar pot avea efect paradoxal, când prin efecte hipotensoare sistemice scad presiunea de perfuzie în ochi.
- au efecte minime la cei ce primeau deja betablocante sistemice.

Efecte adverse:

- Oculare
- alergii, keratita punctată, scăderea secreţiei lacrimale
- Sistemice
- bradicardie, accentuarea blocurilor cardiace, hipotensiune sistemică
- bronhospasm la cei cu astm bronşic

Nu se recomandă folosirea betablocantelor la pacienţii cu bradicardii, blocuri cardiace, dislipemii, insuficienţă cardiacă, miastenie şi astm bronşic.

Timololul este un beta blocant neselectiv, cu efecte beta 1 şi beta 2 blocante, cu cea mai mare potenţa hipotonizantă oculară şi cea mai mică tahifilaxie, prezent în urmatoarele forme:

Timoptol sol.0,25%, şi 0,5% câte o pic. x 2 /zi

Betaxololul (Betoptic) sol .0,5% o pic x 2/zi .Este un betablocant selectiv beta -1 Are efect hipotonizant inferior timololului , dar i se atribuie un efect neuroprotector asupra fibrelor ganglionare prin actiunea sa de blocant al canalelor de calciu , intervenind in microcirculatie.

ANALOGI AI PROSTAGLANDINELOR

Reprezintă o categorie relativ nouă de medicamente antiglaucomatoase de prima linie, ce scad TIO prin **creşterea eliminării UA pe cale uveo-scleralã**, o cale mult timp ignorată ca importanţă în tratamentul glaucomului.

Stimulând o cale care nu depinde de valoarea presiunii venoase sclerale, analogii prostaglandinici sunt singurele medicamente cu ajutorul cărora se poate tenta scăderea TIO sub nivelul presiunii venoase episclerale (~9 mmHg).

Aceste medicamente au o mare potenţă hipotensoare oculară (latanoprostul şi travoprostul scad TIO cu ~25 -35%)

Latanoprostul şi Travoprostul sunt precursori ai substanţei active ce va rezulta în urma hidrolizei acestora de către esterazele corneene, iar **Bimatoprostul** şi **Unprostonul** sunt active direct.

Au o durată mare de acţiune (~24 ore) si un efect maxim la 12-14 ore de la administrare de aceea se administrează odată pe zi (unprostonul de 2 ori) în jurul orei 18, pentru ca simptomele pacientului legate de vasodilataţie să fie minime.

- Efecte adverse oculare
  - hiperemie conjunctivală
  - hipertricoză a cililor
  - hiperpigmentare iriană ireversibilă, survenind în primii doi ani de tratament. Cu cât irisul era mai închis la culoare la începutul tratamentului cu atât riscul de a se închide este mai mare. Cel mai mic procent (10-20%) survine la ochii albaştrii. Mecanismul închiderii la culoare a irisului este creşterea numărului de melanozomi (granule cu melanină) din melanocite fără a fi afectat numărul melanocitelor, sau evoluţia nevilor irieni
  - hiperpigmentarea pielii periorbitare
  - accentuarea unui edem macular cistoid preexistent şi a unor uveite
- Efecte adverse sistemice
  - erupţii cutanate la cei cu alergii
  - precipitarea unor episoade migrenoase la pacienţii cunoscuţi ca având boala
  - efect teratogen

Latanoprostul (Xalatan) sol . 0,005% o pic. / zi seara ,cu efect hipotensor ocular.

Travoprostul (Travatan)sol 0, 004% câte o pic. /zi seara, efecte asemănătoare latanoprostului cu hiperemie mai frecventă.

Bimatoprost (Lumigan) sol 0,03% câte o pic. / zi seara, efecte asemănătoare latanoprostului.

PARASIMPATOMIMETICELE (MIOTICELE) sunt folosite de peste un secol în tratamentul glaucomului dar nu se mai folosesc astăzi datorită recţiilor adverse şi apariţiei altor categorii de medicamente cu efecte terapeutice asemănătoare dar mai bine tolerate.

Mecanism de acţiune-stimuleaza contracţia muşchiului ciliar şi deschide trabeculul, cresc eliminarea UA, scăzând TIO 20-25%.

- inhiba calea uveo-scleralã.

- Efecte adverse:
  - decolare de retină la cei cu boli retiniene periferice, miopii forte
  - miopie la tineri
  - tulburări ale vederii nocturne prin mioză
  - tulburarea vederii la cei cu cataractă nucleară
  - închiderea unghiului prin bloc ciliar în caz de utilizare îndelungată
  - cresc riscul hemoragiilor operatorii şi al inflamaţiilor postoperatorii ceea ce recomandă oprirea administrării lor înainte de intervenţiile chirurgicale (cataractă, glaucom)
  - cresc bariera hemato-apoasă - sunt contraindicate în glaucoame cu componentă inflamatorie
  - influenţează aspectul CV .

Pilocarpina sol 1%., 2% , 3%, se poate folosi în monoterapie câte o pic. x 4/zi sau asociată cu betablocante câte o pic x 2/zi.

Pilocarpina gel (Pilogel) se administrează seara pentru a evita mioza şi miopia diurnă, dar afectează epiteliul cornean.

INHIBITORII TOPICI AI ANHIDRAZEI CARBONICE

Mecanism de acţiune: inhibă anhidraza carbonică la nivelul epiteliului ciliar şi scade producţia de UA.

Indicaţii - ca monoterapie în hipertensiunea oculară

-în asocieri medicamentoase cu betablocantele sau cu derivaţii prostaglandinici când acestea nu au fost eficiente în monoterapie.

Dorsolamida (Trusopt) sol. 2 % câte o pic. x 3/zi.

-eficienţa hipotonizantă comparabilă cu a betaxololului

Reacţii adverse - blefaroconjunctivite alergice, gust amar, decompensarea unor endoteliopatii corneene.

Brinzolamida (Azopt) sol 1% câte o pic. x 2/zi , sau x3/zi, este mai bine tolerată decât dorsolamida, cu efecte apropiate.

SIMPATOMIMETICE ALFA-2.

Mecanism de acţiune : scad TIO prin scăderea producerii de UA şi prin creşterea eliminării uveo-sclerale.

Trec bariera hemato - cerebrală de aceea nu se administrează la copii.

Brimonidina (Alfagan) sol.0,2% câte o pic.x2/zi.

- eficienţa hipotonizantă mai mică decât a Timololului dar mai mare decât a Betaxololului
- are efect neuroprotector prin creşterea neurotrofinelor, intervine în apoptoză

Indicaţii: ca medicaţie de linia a doua în asocieri medicamentoase.

Reacţii adverse:

- conjunctivite alergice, senzaţie de oboseală, xerostomie
- necesită prudenţă la cei cu antidepresive triciclice, tonicardiace glicozidice, betablocante sistemice

Apraclonidina(Iopidin) sol. 0,5% , sol 1% .

- se foloseste pentru a preveni creşteri bruşte şi mari ale TIO, după şedinţe de laser yag, sau laser-argon trabeculoplastii în administrări ocazionale
- determină tahifilaxie şi nu se foloseşte pe termen lung
- deşi are efect hipotensor ocular mare, nu se recomandă în atacul acut de glaucom pentru că accentuează ischemia sfincterului irian, aflat deja în ischemie

Tratamentul laser cuprinde:
- **TRABECULOPLASTIA LASER**-constă în aplicații laser argon direct pe trabecul având ca rezultat creşterea eliminării de umoare apoasă.
- **CICLOABLAȚIA** (distrugerea unei părți a corpului ciliar cu scăderea producerii de umoare apoasă) cu laser dioda (numai în glaucoame absolute)

TRABECULOPLASTIA LASER Este o altenativă la tratamentul chirurgical.

Indicații:-glaucom decompensat medicamentos care nu poate fi operat
-pacient care nu tolerează medicația antiglaucomatoasă
-pacientul are indicație chirurgicală, şi fie nu o acceptă, fie aceasta comportă riscuri pentru el.

Avantajele trabeculoplastiei:
- simplitatea metodei
- metoda este non invazivă

Dezavantaje:
- rezultate doar în 50% din cazuri stabile pe o perioadă de 5 ani
- nu putem atinge pragurile presionale obținute de operațiile filtrante
- rezultate inconstante în timp, mai ales în primul an

Tratamentul chirurgical

OPERAȚII FILTRANTE PENETRANTE – sunt operații utilizate în tratamentul diferitelor forme de glaucom, care realizează o comunicare a CA cu un spațiu protejat extracamerular.

Trabeculectomia

Reprezintă crearea chirurgicală a unei căi noi de eliminare a UA din CA într-un spațiu protejat de scleră şi conjunctivă - bula de filtrare.

Descoperite de Cairns în anul 1968, reprezintă operația cu cea mai mare eficiență, ca efect hipotensor ocular şi persistență a potenței în timp rămânând şi astăzi operația de bază în următoarele situații:
- ochi la care tratamentul medicamentos maxim tolerabil al glaucomului nu poate opri evoluția bolii.
- pacienți ce au o complianță scăzută şi la care se documentează o progresie a bolii.
- ochi la care medicația şi terapia laser nu a putut opri evoluția bolii.
- glaucoame avansate ce necesită o TIO țintă, joasă ce nu poate fi obținută cu alte mijloace.

Alegerea operației fistulizante ca tratament antiglaucomatos, presupune asumarea riscului unor complicații şi aceasta nu se va face decât în situații în care boala este evolutivă sub celelalte tratamente şi numai în cazurile de boală avansată în funcție de valoarea TIO în raport cu TIO țintă.

Contraindicații:
- glaucom absolut dureros - riscul oftalmiei simpatice
- glaucom neovascular hemoragic - sunt preferabile sistemele artificiale de drenaj
- cicatrici conjunctivale întinse post arsuri, inflamații severe ale conjunctivei – pemfigus, sau sclerei - sclerita necrozantă

Trabeculectomia cu antimetaboliți

Operațiile antiglaucomatoase penetrante necesită o funcționare a fistulei chirurgicale la parametrii cât mai optimi şi timp cât mai îndelungat.

În anumite situații (glaucoame reoperate, glaucoame secundare postinflamatorii, glaucoame traumatice), operația filtrantă se poate obstrua la diferite niveluri; perimetrul lamboului scleral sau în jurul lamboului prin proliferarea țesutului conjunctiv episcleral.

În aceste situații se practică o modulare a cicatrizării prin folosirea unor antimetaboliți.

Cei mai utilizaţi antimetaboliţi sunt **Fluorouracilul şi Mitomocina C**.

Fluorouracilul inhibă proliferarea fibroblaştilor, celule cu rol major în procesul cicatrizării fiind antimetabolitul de elecţie la pacienţii vârstnici cu indicaţie de modulare a cicatrizării.

Mitomicina C este un agent alchilant care inhibă proliferarea fibroblastică şi neovascularizaţia. Are efecte superioare fluorouracilului dar şi reacţii adverse mai mari.

Utilizarea antimetaboliţilor poate determina subţieri ale bulei de filtrare până la fistulizarea sa spontană sau după traumatisme minime ajungându-se uneori până la hipotonii oculare sau endoftalmite prin contaminarea fistulei.

Sisteme artificiale de drenaj

Atunci când operaţiile convenţionale au eşuat, sau nu au şanse teoretice de reuşită se poate recurge ca soluţie ultimă, la dispozitive artificiale de drenaj al UA înafara camerei anterioare Acestea realizează şunturi între CA şi un spaţiu artificial situat de regulă episcleral în apropierea ecuatorului. Aceste sisteme pot fi rezistente la flux (valve - Krupin Ahmed) sau fără rezistenţă la flux (sisteme Molteno).

Indicaţii:

- glaucoame secundare unor uveite active la care tratamentul medical a eşuat
- glaucoame neovasculare
- cicatrici întinse după arsuri, traumatisme
- glaucoame congenitale la care a eşuat trabeculotomia

Complicaţii: hipotonii oculare mari, exteriorizarea tubului, obstruarea tubului

OPERAŢII FILTRANTE NEPENETRANTE – reprezintă intervenţii microcirurgicale care protejează trabeculul evitând complicaţiile hiperfuncţiei apărute în chirurgia filtrantă penetrantă: hipotonii oculare mari, decolări coroidiene, atalamii.

Deşi intitulate nepenetrante, aceste operaţii realizază o penetrare controlată a CA, cu excizii parţiale ale trabeculului, în care porţiunile reziduale ale acestuia joacă rolul unei filtrări controlate.

Indicaţii: alegerea unei operaţii filtrante cu potenţă hipotensoare oculară mai mică decât trabeculectomia Cairns, dar şi cu riscuri mai mici.

Sclerectomia profundă – excizia unei porţiuni din sclera profundă corespunzătoare lamboului, completată cu o trabeculectomie parţială şi plasarea unui implant colagenic în locul sclerei excizate.

Vâscocanalostomia – asemănătoare sclerectomiei profunde, dar cu realizarea unei ferestre descemetice şi cu cateterizarea şi dilatarea canalului Schlemm.

Operaţiile nepenetrante, deşi mai sigure sub aspect al complicaţiilor faţă de cele penetrante, nu realizează nici efectul hipotonizant şi nici persistenţa în timp a acestuia, obţinute de operaţiile filtrante.

GLAUCOMUL CRONIC CU TENSIUNE NORMALĂ (GTN)

GTN este o neuropatie optică bilaterală, cronică, evolutivă cu manifestări asemănătoare GPUD, dar cu valori ale TIO <21 mmHg la curba tonometrică (TIO masurată pe parcursul a 24 de ore).

Reprezintă 0,2% la grupa de vârstă de peste 40 ani şi creşte mult la vârste peste 70 de ani boala fiind mai frecventă la femei.

Simptome

- la fel ca GPUD, boala este asimptomatică până ce interesează fixaţia
- unii pacienţi se plâng de crize migrenoase
- unii au extremitaţi reci, tulburări ale somnului

Tonometrie - TIO <21mmHg pe durata a 24 de ore

Oftalmoscopie
- papila de tip sclerotic senil-excavaţie aplatizată cu inel neural îngust şi palid
- hemoragii liniare papilare şi peripapilare
- atrofii peripapilare-zona alfa

Perimetrie - manifestări asemănătoare GPUD

Diagnosticul se stabileşte pe:
- TIO<21mmH
- perimetrie repetată pentru a dovedi progresia
- aspectul excavaţiei
- gonioscopie - unghi deschis

Tratament

Deşi la o mare parte din pacienţi (40 %) sunt citate staţionări ale bolii pe o perioadă de 5 ani fără tratament, acesta este recomandat în următoarele situaţii:
- apariţia semnelor perimetrice şi oftalmoscopice de progresie ale bolii
- amenitarea fixaţiei
- manifestări oftalmoscopice constând în hemoragii liniare, atrofii peripapilare
- prezența unor simptome ca migrene, tulburări de somn

Tratamentul medicamentos
- scăderea TIO cu 30%
- renunţarea la sedative şi hipnotice-scad TA nocturnă
- monitorizarea TA mai ales nocturne şi adaptarea tratamentului antihipertensiv la ritmul acesteia
- blocanți ai canalelor de calciu, la tineri cu boli vasospastice

Tratament chirurgical

Trabeculectomie când mijloacele medicamentoase au eşuat în atingerea TIO țintă

Diagnosticul diferențial se face cu:
- GPUD cu variații mari ale TIO - curba tonometrică de excludere
- GPUD ce primeşte un tratament sistemic - betablocante orale
- Glaucom secundar oprit în evoluție odata cu încetarea cauzei, este un glaucom "înghețat" după hemoragii, uveite hipertensive
- Coloboame ale papilei
- Formațiuni chiasmatice compresive prin tulburările CV
- Neuropatie optică ischemică anterioară forma arteritică

GLAUCOAME SECUNDARE CU UNGHI DESCHIS

Exista glaucoame cronice cu unghi deschis, determinate de alte afecțiuni oculare şi acestea se numesc glaucoame secundare cu unghi deschis.

În aceste afecțiuni unghiul camerular este deschis din punct de vedere gonioscopic şi este blocat de diferite materiale, evidențiabile, depuse la nivelul sau în timp ce în GPUD unghiul este deschis, iar tulburările sunt functionale, fără evidențe morfologice.

Glaucomul pseudoexfoliativ

Se caracterizează prin depunerea unui material extracelular fibrinogranular la nivelul structurilor segmentului anterior; iris, cristaloida anterioară, zonula şi trabecul.

Din punct de vedere histologic boala seamănă cu o degenerescență amiloidă a membranelor bazale.

Caracteristici clinice:
- glaucom cu unghi deschis unilateral
- TIO creşte brusc în ciuda aspectului de unghi deschis
- frecvent după 70 de ani

Diagnostic:

- semne biomicroscopice şi gonioscopice-material fibrinogranular prezent pe cristaloida anterioară şi la nivelul trabeculului,
- ochiul cu depozite şi pigmentări trabeculare mai mari are TIO mai mare.

Tratament

Tratament medical - asemănător GPUD cu deosebirea ca răspunsul nu este favorabil întodeauna, putând apare decompensări bruşte.

Trabeculoplastia laser are eficienţă mare datorită hiperpigmentărilor trabeculare, dar la fel ca şi după tratamentul medicamentos, eficienţa scade în timp prin depuneri noi de material la nivel trabecular.

Operaţia filtrantă are rezultate bune, dar inflamaţia postoperatorie este mai mare.

Pacientul cu glaucom pseudoexfoliativ trebuie **urmărit mai îndeaproape** indiferent de tratamentul primit de acesta avându-se în vedere posibilitatea unei decompensări bruşte ale bolii cu valori crescute ale TIO ce pot afecta serios vederea.

Glaucomul pigmentar

Sindromul de dispersie pigmentară reprezintă o afectare binoculară, caracterizată prin eliberarea de granule pigmentare din epiteliul pigmentar irian şi depunerea lor la nivelul structurilor segmentului anterior.

Sindromul poate exista mult timp fără a se asocia cu glaucomul pigmentar.

Glaucomul pigmentar poate complica sindromul de dispersie pigmentară, prin obstrucţia spaţiilor trabeculare dar şi prin scleroza trabeculară. Rata conversiei sindromului de dispersie pigmentară în glaucom pigmentar este de aprox. 50%.

Aspect clinic

- glaucom cronic cu unghi deschis asociat cu sindrom de dispersie pigmentară la o persoană cu miopie
- uneori prin blocarea bruscă a trabeculului pot apare simptome asemănătoare unui atac de glaucom.

Tratament:

- **medical** este asemănător GPUD, cu efecte limitate ca potenţă şi persistenţă în timp
- trabeculoplastia laser are un răspuns bun iniţial care diminuă în timp
- trabeculectomia este operaţia la care ajung majoritatea pacienţilor pentru ca în glaucomul pigmentar (la fel ca în cel pseudoexfoliativ) deşi gonioscopic unghiul este deschis, microscopic acesta este colmatat la nivel trabecular cu material exfoliativ sau pigment şi structurile trabeculare sunt degenerate.

Glaucoame cu unghi deschis induse de cristalin

Glaucomul facolitic

La cataractele mature şi hipermature proteinele critaliniene suferă modificari, trec prin deschideri microscopice ale cristaloidei şi ajung la nivelul trabeculului pe care îl obstruează.

Tratamentul este medicamentos pentru hipotonizare preoperatorie şi chirurgical - extracţia cataractei şi aspirarea maselor.

Glaucomul prin mase cristaliniene reziduale

Fragmente de cortex cristalinian pot închide spaţiile trabeculare în mod direct sau prin inflamaţiile ce le induc. Situaţia survine după operaţiile de cataractă sau după traumatisme oculare.

Afecţiunea poate surveni la interval de săptămâni până la ani de zile de la operaţie sau traumatism şi se manifestă prin prezenţa unor resturi corticale libere în CA, edem corneean microchistic, reacţie inflamatorie a segmentului anterior.

Glaucomul facoanafilactic

Facoanafilaxia reprezintă o reacţie de hipersensibilitate la proteinele cristaliniene, ajunse în CA în urma unei operaţii de cataractă sau posttraumatic. La examinarea ochiului se constată mase cristaliniene reziduale, precipitate retrocorneene şi pe cristaloida anterioară şi TIO crescută în grade variabile, glaucomul nefiind o complicaţie tipică a anafilaxiei.

Glaucoame cu unghi deschis secundare tumorilor oculare

Tumorile oculare pot determina glaucoame secundare prin închiderea unghiului (vezi glaucoame secundare prin inchiderea unghiului) dar şi glaucoame secundare cu unghi deschis. Glaucoamele secundare cu unghi deschis se produc prin obstruarea trabeculului de către macrofagele ce au fagocitat resturi tumorale.

La adult glaucoame secundare se produc în caz de melanom uveal, metastaze oculare, limfoame şi leucemii, iar la copii în retinoblastoame, xantogranuloame juvenile şi meduloepitelioame.

Glaucoame cu unghi deschis secundare inflamatiilor

Inflamaţiile prin hiposecreţia de UA pe de o parte şi prin creşterea eliminării UA pe calea uveoscleralǎ pe de altă parte ar trebui să nu determine creşteri ale TIO. În unele situaţii funcţia trabeculară este atât de afectată încât aceste mijloace sunt depăşite şi atunci apar creşteri ale TIO.

Funcţia trabeculară scade prin blocarea trabeculului cu fibrină şi celule inflamatorii, endotelita trabeculară şi edem al trabeculului, deşi unghiul este deschis.

Clinic se constată precipitate endoteliale, pupila miotică, TIO crescută, iar gonioscopic unghi deschis, dar pot exista şi sinechii şi precipitate în unghiul inferior.

Glaucoame cu unghi deschis secundare traumatismelor

După contuzii oculare pot apare glaucoame secundare cu unghi deschis prin următoarele mecanisme: hifema, recesia unghiului, ciclodializa şi hemoliza.

Hifema poate determina apariţia unui glaucom secundar cu unghi deschis prin obstruarea trabeculului cu hematii, fibrina, celule inflamatorii la care se adaugă şi inflamaţia şi efectele directe ale traumatismului asupra unghiului. Riscul apariţiei glaucomului creşte cu recurenţa hifemei şi cu gradul acesteia, dar şi cu alte patologii asociate. În mod normal eritrocitele pot străbate trabeculul prin diapedeza, dar în cazul unor talasemii plasticitatea acestora scade şi nu mai pot fi eliminate.

Recesia unghiului reprezintă o ruptură traumatică a corpului ciliar soldată cu un clivaj între fascicolul longitudinal şi cel circular al muşchiului ciliar.

Diagnosticul se bazeaza pe: istoric de contuzie oculară, TIO crescută, modificări de CV, excavaţie glaucomatoasă, gonioscopia fiind elementul cheie (recesul unghiului adâncit, pintenul scleral strălucitor şi depresia trabeculului pe o întindere variabilă a circumferinţei angulare).

Hemoliza din hemoragiile vitreene posttraumatice poate determina un glaucom secundar cu unghi deschis, numit glaucomul cu celule fantomă.

Acesta survine prin blocarea trabeculului de catre macrofagele "încărcate" cu hemoglobina şi de către "celule fantomă" - hematii ce şi-au pierdut hemoglobina şi odată cu aceasta şi plasticitatea şi nu mai pot efectua diapedeza la nivelul trabecular.

Acestea apar la câteva luni după o hemoragie vitreană şi ajung în CA prin rupturi ale hialoidei anterioare posttraumatic, sau chirurgical (capsulotomii , vitrectomii etc.)

Glaucomul secundar steroidian

Este un glaucom cronic cu unghi deschis care imită perfect manifestările celui primitiv deosebindu-se de acesta prin determinismul său. Cele două forme de boală nu sunt foarte diferite una faţa de alta, ţinând cont de rata mare a celor cu răspuns steroidian sever în rândul pacienţilor cu glaucom cronic primitiv (aprox. 90%).

Apariţia glaucomului steroidian depinde de:

- susceptibilitatea pacientului la reacţie steroidiană severă; răspunsul hipertonizant ocular sever se întâlneşte la o proporţie de 5% în populaţia generală, 30% la rudele celor cu glaucom cronic, 90% la cei cu glaucom cronic simplu şi 25 % la urmaşii acestora.
- tipul de steroid administrat; cel mai mare efect îl au Dexametazonul şi Prednisolonul iar Fluorometolonul sau Rimexolonul au efect mai mic.
- frecvenţa şi durata administrării: formele severe de boală se întâlnesc în cazul administrărilor îndelungate.
- calea de administrare ; efectul maxim este în cazul administrărilor topice, cele generale determinând mai rar glaucom şi mai frecvent cataractă.

Există şi glaucoame cortizonice endogene, ex. boala Cushing.

Tratamentul constă în întreruperea administrării steroidiene, aceasta fiind suficientă în formele pure de boală.

În situaţiile în care răspunsul steroidian a demascat un GPUD pe lângă întreruperea steroizilor se aplică tot tratamentul GPUD.

GLAUCOAMELE PRIN ÎNCHIDEREA UNGHIULUI

Deşi funcţionalitatea trabeculului este normală, acesta poate fi blocat prin alipirea la porţiunea sa internă (cea spre CA) a părţii externe a irisului producându-se închiderea unghiului.

Mecanismele închiderii unghiului

Mecanismul blocajului pupilar: în orice ochi există un gradient presional între CP şi CA.

La ochii predispuşi blocajului pupilar sunt prezenţi **factori favorizanţi:**

-unghiul îngust

-segmentul anterior mai mic

-reducerea dimensiunilor camerulare prin creşterea în volum a cristalinului

Factorii favorizanţi în anumite condiţii - semimidriaza **(factor declanşant)** determină o creştere mare a acestui gradient, periferia irisului este impinsă înainte şi obstruează trabeculul. Prin obstruarea trabeculului UA nu se mai elimină deşi continuă să se producă, (pentru că nu exista o relaţie de conexiune de tip invers între producerea acesteia şi TIO) determinând creşteri ale TIO de până la 100mmHg.

Factorul declanşant (semimidriaza) permite irisului pe de o parte să aibă porţiunea periferică destul de relaxată pentru a fi impinsă în faţă, iar pe de altă parte marginea pupilară mai poate avea contact cu faţa anterioară a cristalinului. Depăşirea stării de semimidriază în oricare din sensuri, fie spre miază, fie spre o mai mare midriază înlătură blocajul pupilar.

GLAUCOMUL PRIMITIV PRIN ÎNCHIDEREA UNGHIULUI

Forme clinice:

Glaucomul subacut

Glaucomul acut

Glaucomul subacut (intermitent) apare la cei cu factori predispozanţi (unghi < 20grade) declanşat de semimidriază (tv, cinema), ori poziţii aplecate ale capului când CA se micşorează prin împingerea înainte a cristalinului (cititul).

Diagnosticul este de obicei **retrospectiv** când pacientul menţionează episoade unice sau repetate de:

- începţosări tranzitorii ale vederii după expunere la situaţiile menţionate mai sus
- halouri policrome în jurul surselor luminoase, datorită edemului corneean
- senzaţii de disconfort ocular, cefalee frontală
- când ochiul trece de la semimidriază, fie în miază (aprinde lumina), fie în midriază (o stinge), iese din blocaj pupilar

În **momentul examinării** - ochi liniştit de aspect normal
- TIO în limite normale
- gonioscopie - unghi îngust

Tratament - iridectomie periferică profilactică - realizează un şunt ce va atenua gradientul presional dintre CA şi CP.

-control periodic al TIO după iridectomie şi tratament hipotonizant atunci când TIO are valori crescute.

Glaucomul acut primitiv reprezintă o urgenţă oftalmologică ce ameninţă vederea.

Subiectiv

- atacul este de regulă unilateral, dar poate fi şi bilateral
- scădere progresivă şi rapidă a vederii
- dureri oculare intense cu iradiere perioculară
- greţuri şi vărsături

Obiectiv - ochi roşu cu congestie de tip perikeratic

Biomicroscopic

- edem corneean şi vezicule epiteliale
- CA îngustă,
- pupila midriatică ovalară cu axul mare vertical, ce nu reacţionează la lumină şi acomodaţie

TIO 40-100mmHg

Gonioscopie ochi congener - unghi îngust

Diagnostic diferenţial

- glaucom acut secundar, cataractă intumescentă - unghi deschis la ochiul congener
- crize glaucomato ciclitice - unghi deschis AO
- glaucom neovascular cu accentuări acute ale congestiei şi durerii
- glaucom pigmentar cu puseu hipertensiv
- glaucom exfoliativ în puseu hipertensiv
- iridociclită hipertensivă

Tratamentul comportă trei faze:

Faza imediată urmăreşte hipotonizarea globului ocular printr-o medicaţie generală (ţinându-se cont că hipertonia oculară face ca medicamentele administrate topic să nu străbată corneea) şi include următoarele mijloace de tratament:

Inhibitori ai anhidrazei carbonice - Acetazolamida p.o. sau i.v..

Hipotonizante osmotice dacă TIO nu a scăzut sub 35 mmHg după o oră de la administrarea acetazolamidei

- Manitol sol.20 % p.e.v. lent în 45 de min. (1g/Kg corp). Atenţie la cei cu insuficienţă cardiacă
- Glicerol sol 50 % p.o. (1g/ Kg corp). Atenţie la diabet zaharat

Faza precoce, după circa o oră de la administrarea medicaţiei hipotonizante, se pot administra medicamente topice:

Pilocarpina 2%,3% 1pic. x 4/zi

Betablocante - Timolol maleat sol 0,5% 1 pic x 2 /zi

Antinflamatorii nesteroidiene - Indocolir, Ocufen câte 1 pic x 4 /zi

Obiectivul primelor două faze de tratament este scoaterea ochiului din atac, dar glaucomul prin închiderea unghiului este o boală bilaterală, iar atacul poate avea consecințe severe asupra funcției trabeculare.

Faza tratamentului chirurgical urmăreşte:

-realizarea unei comunicări între camera posterioară şi cea anterioară pentru a preveni blocajul pupilar şi se realizează prin iridotomie periferică.

-**corectarea filtrării trabeculare** compromisă de reacția inflamatorie prelungită a atacului. Atunci cand atacul a fost prelungit, după ieşirea ochiului din atac, persistă valori crescute ale TIO ceea ce impune fie o medicație hipotensoare oculară adiționată la iridotomie fie o operație filtrantă - trabeculectomie şi iridectomie periferică.

Tratamentul ochiului congener; Întodeauna se va trata şi ochiul congener cu unghi îngust prin iridotomie laser.

Complicațiile atacului de glaucom:

- atrofie optică în atacul prelungit
- ocluzii vasculare în atac (OACR, OVCR)
- compromiterea eliminării UA prin sinechii iriene periferice şi evoluția spre un glaucom cronic cu unghi îngust.
- leziuni ischemice ale irisului cu atrofii sectoriale şi dispersii pigmentare pe fața anterioară a cristalinului şi pe endoteliul corneean
- leziuni ischemice ale sfincterului irian cu pareză sfinteriană definitivă
- leziuni cristaliniene - opacități subcapsulare anterioare, glaucomfleken, mărturii ale atacului

GLAUCOAME SECUNDARE CU BLOCAJ PUPILAR

Blocajul pupilar poate surveni în anumite condiții patologice şi la ochii ce nu prezintă un unghi îngust. În aceste situații anormală este poziția, forma cristalinului, ori o deplasare anterioară a cristalinului şi zonulei de procese dezvoltate în segmentul posterior.

Glaucomul facomorfic

Este un glaucom acut având toate manifestările glaucomului acut primitiv (atacului de glaucom), dar apărut la un ochi cu unghi deschis secundar unei cataracte intumescente care prin creşterea volumului cristalinian a dus la micşorarea CA, la creşterea contactului irido-cristalinian şi apariția blocajului pupilar.

Examenul oftalmologic arată manifestări tipice glaucomului acut plus cataractă intumescentă.

Examenul ochiului congener arată o CA profundă, cataractă mai puțin evoluată şi gonioscopic unghi deschis.

Tratamentul constă în hipotonizarea globului (vezi glaucomul acut primitiv), urmată de tratament etiologic - operație de cataractă şi iridectomie periferică, şi dacă dupa acestea persistă valori crescute ale TIO se va administra tratament medicamentos topic.

Glaucomul facotopic

Apare datorită ectopiei cristaliniene secundare unor diferite patologii. Aceste patologii presupun de regulă şi ruptura zonulei şi odată cu cristalinul proemină şi vitrosul blocând pupila şi declanşând un atac de glaucom. Alteori se poate produce un glaucom cronic prin închiderea unghiului, cu sinechii periferice care compromit funcția trabeculară. În această situație iridotomia şi tratamentul topic uneori sunt suficiente, mioticele agravând situația.

Luxațiile cristalinului se pot produce în urma unor traumatisme, sau a unor boli congenitale cu microsferofakie (cristalin mic de formă sferică prin lipsa dezvoltării zonulei) care pot apare izolat sau în cadrul altor boli (homocistinurie, sindrom Marfan, sindrom Weill-Marchesani).

Are aspectul de glaucom acut cu CA de cele mai multe ori absența cu contact irido-lenticular cu vitros în CA, şi cu iridodonesis.

Tratamentul constă în hipotonizarea globului, extracția cristalinului prin diferite metode, (facoaspirație, extracție intracapsulară, lensectomie) şi uneori vitrectomie anterioară şi tratament medicamentos al hipertensiunii oculare reziduale.

GLAUCOMUL NEOVASCULAR

Reprezintă stadiul avansat al multor afecțiuni care determină neovascularizație iriană (rubeoza iriană). Neovascularizația iriană apare cel mai frecvent ca urmare a unei ischemii retiniene prelungite. Țesuturile ischemice produc factori de creştere endotelială în tentativa de a vasculariza zonele aflate în hipoxie. La nivelul retinei prezența acestor factori va determina o retinopatie proliferativă, iar difuzia lor în CA determină apariția rubeozei iriene. Această rețea neovasculară se poate metaplazia fibroblastic, cu apariția unor elemente contractile ce vor duce la apariția unor sinechii iriene anterioare inițial şi apoi retracția acestora şi închiderea unghiului.

Etiologie:

- boli ocluzive carotidiene
- retinopatie diabetica proliferativă
- ocluzie vena centrală a retinei
- ocluzie artera centrală retiniană
- uveite cronice
- decolare de retină veche
- tumori oculare maligne
- traumatisme

Cea mai frecventă cauză de **rubeoză iriană** o reprezintă **retinopatia diabetică** atât cea proliferativă cât şi cea neproliferativă, dacă în cadrul acesteia există zone întinse de ischemie retiniană.

A doua cauză de glaucom neovascular o reprezintă **forma ischemică a ocluziei de venă centrală a retinei (OVCR)** (aprox.30%). În acest caz glaucomul neovascular apare după aproximativ trei luni descris clasic ca - "glaucomul de 100 de zile" . În realitate în funcție de statusul arterial al retinei după o OVCR, glaucomul neovascular poate apare în intervalul de la o lună la 2 ani. Panfotocuagularea retiniană efectuată în timp util previne apariția glaucomului neovascular în ambele afecțiuni, favorizează dispariția neovaselor, iar când au apărut neomembrane face patentă operația filtrantă scăzând riscul hemoragiei operatorii. Când mediile opace nu permit panfotocuagularea este utilă crioterapia preecuatorială.

- **Sisteme artificiale de drenaj**-valve Ahmed, Molteno

Atunci când vederea a fost definitiv pierdută FPL - la lumina oftalmoscopului indirect (fără a exista hemoftalmus) se mai poate realiza:

- **Ciclodistrucția trans-sclerală cu laser diodă**, sau criociclodistrucția
- **Enucleatia**, ca soluție finală după eşecul celorlalte metode pe un ochi dureros şi fără vedere.

GLAUCOAMELE CONGENITALE

Glaucoamele congenitale reprezintă un grup de afecțiuni caracterizate printr-o dezvoltare anormală a sistemului de eliminare a UA.

Glaucoamele congenitale sunt o asociere eterogenă de afecțiuni, în rândul cărora glaucomul congenital ca patologie singulară se întâlneşte în 60 % din cazuri. Aproximativ 60% din cazuri sunt diagnosticate în primele 6 luni de viață şi circa 80% în primul an de viață. Din punct de vedere genetic majoritatea cazurilor apar spontan, dar sunt şi cazuri de transmitere autozomal recesivă cu penetranță incompletă şi chiar o ereditate multifactorială.

Clasificarea glaucoamelor congenitale

- Glaucom congenital propriu-zis (prezent la naştere)
- Glaucomul infantil (0-3ani)
- Glaucomul juvenil (3ani -16ani)

Diagnostic

Semne sugestive

- Fotofobie
- Hiperlăcrimare
- Blefarospasm

Aceste semne nu stabilesc diagnosticul de glaucom congenital, prezența lor trebuie să ne sensibilizeze şi să extindem investigațiile, fie să-l excludem, fie să-l confirmăm.

Examenul biomicroscopic :

- edem cornean de tip epitelial sau stromal, rupturi ale membranei Descemet.
- striurile Haab reprezintă rupturi vindecate ale membranei Descemet şi se prezintă ca linii fine concentrice cu limbul, vizibile la examinarea corneii prin retroiluminare - rupturile acute se însoțesc de edem corneean. Rupturile descemetice pot lăsa astigmatisme reziduale care la rândul lor pot contribui la ambliopizarea ochiului.

Examenul FO efectuat prin oftalmoscopie indirectă sau cu lentila de gonioscopie indirectă evidențiaza:

- excavație a papilei asemănătoare celei a adultului.
- la copil canalul scleral se poate lărgi ca răspuns la tensiunea oculară crescută cu o lărgire a excavației cât şi o adâncire a ei fără ca aceasta să însemne o pierdere de fibre ganglionare. Aceeaşi elongație scleralã face ca excavația să fie reversibilă după scăderea TIO.

Gonioscopia directă permite analiza unghiului, cu lipsa benzii ciliare,cu iris cu rădăcină plată sau concavă, ce se insera întodeauna în fața trabeculului.

Masurarea TIO la un copil mai mic de trei ani, reprezintă cea mai mare variabilă din toate datele ce definesc glaucomul congenital din următoarele motive:

- măsurarea se face sub anestezie generală care scade valoarea TIO.
- anestezia generală e precedată de sistarea ingerării de lichide (sugarii şi copii mici având o fragilitate mare a echilibrului hidroelectrolitic sunt deshidratați).

Cu toate acestea TIO se măsoară prin aplanotonometrie cu tonometrul Perkins, se caută să se măsoare TIO imediat ce anestezia o permite (ketamina este singurul anestezic care nu scade TIO, chiar o creşte).

Valorile normale ale TIO sub anestezie la copilul <3 ani sunt <15 mmHg. În general se constată valori mari ale TIO, la aproximativ 25-30% din cazuri, şi atunci aceşti ochi trebuie urmariți cu atenție.

Atenție valorile aparent mici ale TIO, nu exclud diagnosticul de glaucom congenital dacă celelalte semne sunt prezente. Ele pot fi rezultatele fals negative ale unei tonometrii efectuată în condiții aparte.

Măsurarea diametrelor corneene, vertical şi orizontal. Orice valoare >12 mm în primul an de viață este patologică.

Echografie modul A cu înregistrarea axului antero-posterior. Axul A-P se poate reduce după tratament.

Buftalmia descrie acea stare avansată a glaucomului congenital cu glob ocular deformat, cornee mult lărgită, edematoasă, cristalin luxat sau subluxat, scleră subțiată cu vizibilitatea uveii. În aceasta stare toate structurile oculare sunt suprasolicitate şi deformate şi funcția vizuală este de regulă pierdută prin atrofie optică glaucomatoasă, fie există o ambliopie severă ca rezultat al asimetriei bolii şi anizometropiei, al astigmatismului sau *ex* anopsia prin edem corneean ori prin cataractă.

Urmărirea eficienței tratamentului sau a progresiei bolii se face prin:
- măsurarea şi urmărirea în dinamică a diametrelor corneene
- echografie A cu urmărirea în dinamică a axului anteroposterior
- documentarea sau desenul papilei şi urmărirea modificărilor survenite în timp.

Diagnostic diferențial :
- Cornei opacifiate la naştere
  - traumatisme obstetricale ale corneii cu rupturi descemetice
  - rubeolă congenitală - dar aceştia pot avea şi glaucom pe un ochi microftalm
  - hiperlăcrimare prin: imperforarea canalului lacrimonazal sau eroziuni corneene
- Megalocornee

Tratamentul este numai chirurgical şi constă din:
Goniotomia eficienta in primii doi ani , necesita o cornee transparenta , un ochi ale carui structuri nu au fost alterate (diametrul corneean <13,5 mm) au o rata de succes de aprox.85%.
Trabeculotomia - se practică la ochi cu cornee opacă
- la ochi cu eşec al goniotomiei
- la cei mai mari de 2 ani

Trabeculectomia cu antimetaboliți - în caz de eşec al primelor două.
Eficiența tratamentului depinde mult de precocitatea acestuia. Atunci când structurile oculare au fost perturbate prin solicitări majore, rezultatele operațiilor filtrante nu sunt favorabile. Diagnosticând precoce glaucomul congenital intervenim în prognosticul acestuia.
Postoperator pe lângă urmărirea eficienței operației filtrante, se va controla şi refracția oculară, serios afectată de modificările axului ocular, diametrelor corneene şi rupturilor descemetice.

TESTE:

1.GPUD reprezintă :
a.o atrofie optică
b.o hipertensiune oculară
c.o neuropatie optică cronică

2.GPUD este :
a.neuropatie optică progresivă
b.o boală multifactorială
c.o afecțiune a maculei
d.o boală bilaterală

3.În GPUD incipient sunt afectate :
a.simțul cromatic
b.acuitatea vizuală
c.raportul cupă/disc

4.În GPUD se întâlneşte :
a.moartea celulelor ganglionare retiniene
b.moartea celulelor prin apoptoză
c.evoluție cronică , progresivă a bolii
d.boala multifactorială

5.GPUD se caracterizeaza prin:
a.evoluție cronică progresivă
b.scăderea vederii la distanță
c.determinism multifactorial
d.acuitate vizuală bună
e.evoluție spre orbire

6..Tensiunea oculară depinde de :
a.producerea umoarei apoase
b.dimensiunile orificiului pupilar
c.eliminarea umoarei apoase
d.acomodație
e.sex

7. Umoarea apoasa se produce în :
a.procesele ciliare
b.iris
c.epiteliul pigmentar irian

8.Apoptoza reprezintă :
a.o moarte celulară lentă
b.o moarte celulară programată genetic
c.o moarte celulară fără reacții inflamatorii

9.Neuropatia optică glaucomatoasă are următoarele caracteristici :
a.este cronică
b.este multifactorială
c.afectează celulele ganglionare retiniene

10.Tensiunea oculară normală are valorile :
a. 4mmHg-24 mmHg
b. 1o mmHg-21mmHg
c. 9mmHg-25mmHg

11.Tensiunea oculara de 24mmHg poate fi :
a.semn cert de glaucom
b.formă de glaucom
c.factor de eliminare a diagnosticului de glaucom

12.Tensiunea oculară constantă de 20 mmHg poate semnifica :
a.glaucom normotensiv când sunt şi modificări ale CVşi papilei
b.exclude glaucomul
c.hipertensiune oculară

13.Aspectul unghiului camerular este esențial pentru :
a.eliminarea umorii apoase
b.aprecierea riscului de închidere
c.producerea umoarei apoase
d.stabilirea formei de glaucom

14.Unghiul camerular se poate examina prin:
a prin gonioscopie indirectă
b.prin gonioscopie directă
c.prin biomicroscopie
d.gonioscopie cu indentație

15.Unghiul camerular de gradul 4 are caracteristic :
a.unghi deschis
b.unghi îngust
c.unghi închis

16.Unghiul de gradul 2 se caracterizează prin :
a.posibilitatea închiderii
b.nu se va închide

c.este un unghi deschis
d.este un unghi ingust

17.Unghiul de gradul zero are caracteristic :
a.este unghi deschis
b.este unghi îngust
c.este unghi închis

18.Măsurarea tensiunii oculare ajută la :
a.diagnosticul de glaucom
b.stabilirea formei de glaucom
c.aprecierea eficienței tratamentului antiglaucomatos

19.Scăderea acuității vizuale asociată unui GPUD poate semnifica :
a.faza incipientă a bolii
b.cataractă
c.faza avansată a bolii
d.leziuni maculare

20.Glaucomul absolut se manifesta prin :
a.tensiune oculară mare
b.scotoame arcuate
c.lipsa percepției luminii

21.Glaucomul absolut dureros se manifestă prin :
a.vedere normală
b.scăderea acuității vizuale
c.lipsa percepției luminoase
d.dureri oculare

22.În glaucomul cronic incipient perimetria arată :
a.scotoame arcuate
b.lărgirea petei oarbe
c.insulă temporală
d.scotom central

23.Modificările câmpului vizual care arată progresia glaucomului sunt :
a.scotoame centrale
b.apariția unor scotoame relative noi
c.lărgirea scotoamelor relative vechi
d.transformarea scotoamelor relative în absolute

24.Ultima zonă a câmpului vizual afectată în GPUD este :
a. centrală-fixația
b.temporală superioară
c.nazală superioară
d.temporală inferioară

25.În GPUD fixația (regiunea maculară) este afectată :
a.în fazele inițiale ale bolii
b.niciodata
c.dispare ultima
d.în faze avansate inaintea zonei temporale a CV.

26.GPUD are urmatoarele caracteristici :
a.boala bilaterală
b.nu se vindecă niciodată
c.tratamentul eficient frânează evoluția bolii
d.poate avea caracter familial.
e.evoluează lent spre orbire

27.Diagnosticul de GPUD se pune pe baza :
a.acuității vizuale
b.gonioscopiei
c. perimetriei
d.examenului papilei

28.Examenul papilei în glaucomul cronic poate arăta :
a.excavație lărgită
b.îngustări ale inelului neural
c.papila cu margini șterse
d.paloare a inelului papilar

29.Hipertensiunea oculară reprezintă :
a.lipsa modificărilor perimetrice tipice glaucomului
b.lipsa modificărilor papilare
c.valori ale TIO peste 22 mmHg
d.posibila evoluție spre glaucom cronic

30.Hipertensiunea oculară este considerată :
a.un stadiu preglaucomatos
b.are modificări ale perimetriei
c. o TIO>22 mmHg cu perimetrie și papila normale

31.Hipertensiunea oculară se tratează când :
a.exista un factor de risc
b. sunt modificări perimetrice
c.vederea este normală

32.Hipertensiunea oculară se diagnostichează prin :
a.tonometrie
b.perimetrie
c.examenul papilei
d.gonioscopie

33.Se exclude diagnosticul de hipertensiune oculară când :
a.apar modificări ale perimetriei
b.apar modificări ale papilei – excavații
c.TIO>22 mmHg
d.sunt modificări ale unghiului, dispersii pigmentare

34.Glaucomul normotensiv presupune;
a.TIO >21 mmHg
b.TIO< 21mmHg pe parcursul a 24 de ore
c. modificări perimetrice
d.excavație

35.În glaucomul normotensiv lipsesc :
a. modificările perimetrice
b.valori TIO>21mmHg
c.valori TIO< 21mmHg.

36.Glaucomul normotensiv se caracterizează prin :
a.scăderea acuității vizuale
b.excavație ăi alte modificări ale papilei
d.prezența modificărilor perimetrice tipice glaucomului
c.TIO<21mmHg pe toată durata a 24 de ore

37.Următoarele date exclud diagnosticul de glaucom cronic normotensiv atunci când sunt modificări perimetrice sugestive de glaucom :
a.TIO < 21 mmHG pe tot parcursul a 24 de ore
b.TIO >21mmHg pe tot parcursul a 24 de ore
c.excavația papilei

38.În glaucomul cronic normotensiv atitudinea corectă constă în :
a.scăderea TIO cu cel puțin 30%
b.vasodilatatoare
c.midriatice

39.În glaucomul cronic normotensiv atitudinea corectă constă în :
a.scăderea TIOcu 30%
b.monitorizarea TA nocturne
c.vitamine

40.GPUD prezinta :
a.TIO> 22mmHg
b.sinechii la nivelul unghiului camerular
c.excavație glaucomatoasă
d.tulburări ale simțului cromatic
e.modificări perimetrice

41.Glaucomul steroidian apare la :
a.cei cu susceptibilitate genetică şi tratament topic
b.cei cu glaucom vechi şi tratament steroidian topic
c.cei cu susceptibilitate genetică şi tratament steroidian pe cale generală

42.Tratamentul GPUD urmăreşte :
a.vindecarea bolii
b.recuperarea deficitelor perimetrice
c.frânarea până la oprire a evoluției bolii
d.înbunătățirea acuității vizuale
e.scăderea TIO

43.Tratamentul eficient al GPUD nu influențează :
a.acuitatea vizuală
b.simțul cromatic
c.progresia modificărilor de câmp vizual
d.dispariția modificărilor existente ale câmpului vizual

44.Tratamentul GPUD nu este eficient când :
a.acuitatea vizuală nu se ameliorează
b.excavaţia progresează
c.apar noi scotoame la perimetrie

45.Tratamentul GPUD se face cu :
a.midriatice
b.miotice
c.betablocante
d.derivaţi prostaglandinici

46.Betablocantele sunt utile în tratamentul GPUD prin :
a.scăderea producerii umoarei apoase
b.creşterea eliminării umoarei apoase
c.deschiderea unghiului camerular

47.Derivaţii de prostaglandine actionează prin :
a.cresc producerea de umoare apoasă
b.scad producerea de umoare apoasă
c.cresc eliminarea umoarei apoase la nivel trabecular

48.Inhibitorii anhidrazei carbonice actioneaza asupra TIO prin :
a.inhiba enzima trabeculară şi creşte eliminarea trabeculară
b.inhibă enzima la nivelul proceselor ciliare şi scade producerea umoarei apoase
c.accelerează pasajul transpupilar al omoarei apoase

49.Urmatoarele medicamente cresc eliminarea umoarei apoase :
a.pilocarpina
b.atropina
c.betablocantele
d.derivaţii prostaglandinici

50.Care din medicamentele de mai jos pot determina hiperpigmentare iriană ?
a.pilocarpina
b.derivaţii prostaglandinici
c.betablocantele

51.Tratamentul iniţial în GPUD este :
a.tratament chirurgical
b.tratament laser
c.tratament medicamentos

52.Trabeculoplastia laser în GPUD se utilizează :
a.ca terapie iniţială
b.când tratamentul medicamentos nu are efectul scontat
c.când se recomandă tratament chirurgical şi acesta nu se poate efectua

53.Cicloablaţia laser are indicaţii în :
a.ca alternativă la trabeculoplastie laser
b.glaucomul absolut dureros
c.glaucomul neovascular absolut

54.Operaţia filtrantă are următoarele indicaţii în tratamentul glaucomului :
a.ca prima atitudine terapeutică
b.când tratamentul medicamentos maxim tolerat nu este eficient
c.când pacientul nu urmează tratamentul medicamentos

55.Betablocantele au urmatorele efecte :
a.scad eliminarea de umoare apoasă
b.scad producerea de umoare apoasă
c.efectul lor scade în timp

56.Derivaţii de prostaglandine pot avea următoarele efecte :
a.scad producerea umoarei apoase
b.cresc eliminarea umoarei apoase
c.midriaza

57.Glaucomul pigmentar este :
a.glaucom cu unghi deschis secundar
b.glaucom cu unghi îngust
c.glaucom cu unghi deschis

58.Gonioscopia arată în glaucomul pigmentar :
a.unghi îngust şi depuneri de pigment
b.unghi deschis cu hiperpigmentarea structurilor sale
c.unghi închis şi depuneri pigmentare

59.În glaucomul pseudoexfoliativ întâlnim :
a.valori mari ale TIO
b.valori normale ale TIO
c.depuneri de material fibrinoid la nivelul unghiului
d.unghi camerular deschis

60.Glaucomul acut se manifestă prin :
a.dureri oculare
b.greţuri
c.scăderea vederii
d.hiperemie conjunctivală
e.excavaţie glaucomatoasă

61.În glaucomul acut lipsesc:
a.scăderea vederii
b.excavaţia glaucomatoasă
c.TIO < 22mmHg
d.TIO ~ 60-70mmHg
e.modificările campimetrice

62.Glaucomul acut prezintă :
a.unghi camerular deschis
b.congestie pericheratică
c.edem corneean
d.mioză
e.semimidriază

63.În atacul de glaucom sunt prezente :
a.mioza
b.semimidriaza
c.camera anterioară micşorată
d.camera anterioară adâncă

64.Sunt absente în glaucomul acut :
a.sinechii irido-cristaliniene
b.camera anterioară adâncă
c.pupila miotică
d.semimidriaza fixă

65.Elementele care diferenţiază atacul de glaucom de o conjunctivită acută sunt :
a.scăderea vederii
b.pupila miotică
c.durerea
d.senzaţia de corp străin
e.semimidriaza fixă

66.Atacul de glaucom are urmatoarele simptome şi semne comune cu iridociclita :
a.durerea oculară
b.scăderea vederii
c.aspectul pupilei
d.congestia pericheratică

67.Urmatoarele simptome şi semne diferenţiaza atacul de glaucom de iridociclita acută :
a.durerea
b.aspectul pupilei
c.profunzimea camerei anterioare

68.Glaucomul acut are în comun cu conjunctivita acută următoarele simptome şi semne :
a.scăderea vederii
b.modificări pupilare
c.modificări ale camerei anterioare
d.congestia pericheratică
e.niciunul

69.Glaucomul acut primitiv reprezintă :
a.o urgenţă oftalmologică imediată
b.o urgenţă ce poate fi temporizată
c.un glaucom absolut dureros.

70.Tratamentul atacului de glaucom se face cu :
a.manitol perfuzie
b.atropină
c.inhibitori ai anhidrazei carbonice

71.În tratamentul iniţial al atacului de glaucom se administrează :
a.pe cale orală inhibitori ai anhidrazei carbonice
b.perfuzie endovenoasă-manitol
c.atropina

72.În glaucomul acut primitiv trabeculul poate fi :
a.normal funcţional dar blocat de rădăcina irisului
b.blocat de material pseudoexudativ
c.blocat de sânge

73.În glaucomul acut primitiv nu se administrează :
a.pilocarpina
b.atropină
c.acetazolamidă
d.cicloplegice

74.Care din următoarele situaţii predispun la atacul de glaucom acut primitiv ?
a.administrarea de miotice
b.administrarea de midriatice
c.lucru în condiţii de semiobscuritate

75.În care din următoarele situaţii poate apărea un glaucom acut secundar de cauză cristaliniană ?
a.cataracta intumescentă
b.luxaţie de cristalin
c.toate situaţiile de mai sus

76.Glaucomul acut secundar presupune :
a.afectare unilaterală
b.unghi camerular deschis la ochiul congener
c.unghi închis la ochiul afectat

77.Glaucomul subacut prezintă :
a.incepţoşarea vederii
b.perceperea unor halouri policrome în jurul surselor liminoase
c.unghi camerular îngust

78.Corneea prezintă în glaucomul acut următoarele manifestări :
a.este transparentă
b.este edematiată
c.are precipitate pe faţa posterioară
d.este lucioasă

79.Glaucomul neovascular apare în următoarele situaţii :
a. după obstrucţie VCR
b.retinopatie diabetică proliferativă
c.cataractă intumescentă

80.Tratamentul chirurgical al ochiului cu atac de glaucom primitiv poate consta din :
a.operaţie filtrantă - trabeculectomie
b.goniotomie
c.iridotomie periferică laser
d.cicloablaţie

81.Tratamentul ochiului congener atacului primitiv de glaucom se face cu :
a.tratament medicamentos
b.iridectomie sau iridotomie laser profilactică
c.nici un tratament

82.Cea mai frecventă cauză de glaucom neovascular o reprezintă :
a.decolarea de retină
b.obstrucţia VCR
c. obstrucţia ACR
d.retinopatia diabetică

83.Care din următoarele afecţiuni determină glaucom neovascular ?
a.decolarea de retină veche
b.retinopatia diabetică
c.obstrucţia VCR

84.Tratamentul glaucomului neovascular consta din :
a.medicamente ce scad producerea de umoare apoasă
b.derivaţi de prostaglandine
c.trabeculectomie

85.În glaucomul neovascular se recomandă :
a.derivaţii de prostaglandine
b.inhibitorii anhidrazei carbonice
c.panfotocuagularea retinei în retinopatia diabetică proliferativă

86.Urmatoarele simptome sugerează glaucomul congenital :
a.ochi mărit de volum
b.fotofobia
c.hiperlacrimarea
d.ochi roşu

87.Care din următoarele manifestări pot sugera glaucomul congenital ?
a.buftalmia
b.hiperlăcrimarea
c.fotofobia
d.creşterea diametrelor corneene

88.Diagnosticul de glaucom congenital se pune pe :
a.gonioscopie
b.măsurarea diametrelor corneii
c.măsurarea TIO

89.Tratamentul glaucomului congenital constă din :
a.goniotomie
b.inhibitori ai anhidrazei carbonice
c.betablocante

90.Diagnosticul diferenţial al glaucomului congenital se face cu :
a.miopie
b.megalocornee
c.imperforarea canaliculului lacrimo-nazal

RĂSPUNSURI:

1. c
2. abd
3. c
4. abcd
5. ace
6. ac
7. a
8. abc
9. abc
10. b
11. ab
12. a
13. bd
14. abd
15. a
16. ad
17. c
18. abc
19. c
20. ac
21. cd
22. ab
23. bcd
24. d
25. d
26. abcde
27. bcd
28. abd
29. abcd.
30. ac
31. ab
32. abcd
33. abd
34. bcd
35. b
36. bcd
37. a
38. a
39. ab
40. ace
41. a
42. ce
43. ad
44. bc
45. bcd
46. a
47. e
48. b
49. ad
50. b
51. c
52. bc
53. bc
54. bc
55. bc
56. b
57. ac
58. b
59. acd
60. abcd
61. bce
62. bce
63. bc
64. abc
65. ace
66. abd
67. bc
68. e
69. a
70. ac
71. ab
72. a
73. bd
74. bc
75. abc
76. abc
77. abc
78. b
79. ab
80. ac
81. b
82. d
83. bc
84. a
85. c
86. abc
87. abcd
88. abc
89. a
90. b

VITROS

Corpul vitros este un ţesut conjunctiv transparent de consistenţă gelatinoasă. El ocupă spaţiul delimitat înainte de cristalin şi corpul ciliar şi înapoi de retină.

Vitrosul este format dintr-o reţea de fine fibrile de colagen, în care se găsesc molecule de acid hialuronic, care au proprietatea de a fixa apa, vitrosul conţinând 99% apă. Acidul hialuronic este sintetizat de hialocite.

Reţeaua de colagen conferă vitrosului rigiditatea, iar acidul hialuronic consistenţă gelatinoasă.

Hialoida anterioară şi posterioară limitează vitrosul înainte, înapoi şi corespunde unei condensări a vitrosului în periferie. Umorul apos secretat de procesele ciliare se scurge prin vitros şi asigură echilibrul nutriţional.

Vitrosul este traversat în partea centrală de canalul Cloquet, rest embrionar care merge de la faţa posterioară a cristalinului la papilă.

Vitrosul este menţinut în poziţia lui prin aderenţa pe care o are cu structurile vecine, prin fluxul de umor apos şi prin forţa de sucţiune dezvoltată de epiteliul pigmentar al retinei.

Joncţiunea vitreo/retino/ciliară corespunde zonelor de aderenţă fiziologică a vitrosului la pars plana, la faţa posterioară a cristalinului (această aderenţă devine din ce în ce mai laxă cu vârsta), la papilă şi zona maculară. Până la 5 ani, vitrosul are în totalitate structura unui gel. Zonele de vitros lichefiat apar progresiv şi sunt caracterizate prin absenţa colagenului.

AFECŢIUNI CONGENITALE

Persistenţa sistemului vascular hialodian cel mai frecvent fiind persistenţa arterei hialoide care poate fi asociată sau nu cu colobom de nerv optic, disc optic hipoplazic, chisturi vitreene, persistenţa vitrosului primitiv hiperplastic.

Persistenţa de vitros primitiv hiperplastic – apare ca o pată de ţesut conjunctiv fibrovascular retrocristalinian aderentă la capsula posterioară a cristalinului şi la procesele ciliare. Clinic are aspectul unei leucorii.

MODIFICĂRILE GELULUI VITREAN

Lichefierea sau synereza – se constată după 45 de ani, dar survine mai devreme la miopi. Pacientul acuză muşte zburătoare mobile. La biomicroscop se evidenţiază lacune optice. Evoluţia este spre decolare posterioară de vitros.

Decolarea posterioară de vitros se manifestă simptomatologic brutal prin muşte zburătoare (când inelul de inserţie vitreană pe retină se detaşează el se proiectează înainte şi apare o umbră pe retină), fotopsii prost localizate, mobile cu mişcările ochiului.

AFECŢIUNI DEGENERATIVE

- **vitreoretinopatii heredodegenerative** sunt afecţiuni ereditare cu potenţial de orbire, caracterizate de modificări retiniene şi aspect anormal al vitrosului

Retinoschizis juvenil cu transmitere recesivă X-linkat, manifestat clinic prin maculopatie stelată (100%), leziuni periferice retiniene (50%) cu zone de retinoschizis inferotemporal bilateral asimetric şi vitreene cu condensări sau membrane vitreoretiniene în dreptul leziunilor retiniene.

Sindromul Goldman – Favre cu transmitere autosomal recesivă prezintă: vitros degenerat lichefiat, retinoschizis macular cu sau fără retinoschizis periferic şi modificări pigmentare ca în retinopatia pigmentară.

Sindromul Wegener cu transmitere dominantă. La naştere ochiul este normal, în timp ce vitrosul degenerează progresiv cu lichefieea şi formarea de neomembrane fibroase. Atrofia vitreoretiniană progresează cu vârsta complicându-se cu decolare de retină şi cataractă.

- **afecţiuni degenerative vitreene dobândite**

Hialoza asteroidă – sinchizis albescens este o afecţiune benignă caracterizată prin prezenţa în vitros a corpusculilor asteroizi, care sunt particule sferice, alungite, de culoare alb gălbui dispuse în şiraguri, ciorchine.

Sinchizis scânteietor – sinchizis scintilans este o alterare degenerativă a vitrosului caracterizată prin apariţia unor particule strălucitoare alb-gălbui, aurii sau cu reflex policrom fixate în trauma vitreană. În jurul acestor opacităţi vitrosul este lichefiat şi degenerat cu colagenul deplasat periferic. Nu se însoţeşte de scăderea acuităţii vizuale.

Amiloidoza vitreană este secundară unei amiloidoze sistemice. Se manifestă prin opacităţi albicioase cu aspect vătos pe pereţii arterelor retiniene invadând apoi vitrosul care se lichefiază cu decolare posterioară de vitros şi prin deplasarea opacităţilor în axul vizual, scade vederea şi este necesară vitrectomie.

AFECŢIUNI INFLAMATORII - **Hialitele** sunt:

Hialite inflamatorii sunt inflamaţii ale vitrosului care apar în contextul unor afecţiuni de vecinătate - uveite posterioare, intermediare, inflamaţiile primitive vitreene fiind foarte rare

Hialite infecţioase bacteriene, fungice, parazitare în care agentul patogen pătrunde la nivelul vitrosului pe cale exogenă (traumatism perforant) sau endogenă (prin diseminare de la nivelul unor focare infecţioase din organism). Bolnavul acuză dureri violente şi scăderea vederii, corneea îşi pierde transparenţa şi apar exudate vitreene. Tratamentul trebuie instituit rapid cu antibioterapie general, local, intravitrean, la nevoie vitrectomie terapeutică.

HEMORAGIA VITREANĂ reprezintă extravazarea sângelui în corpul vitros, sângerarea provenind din lezarea vaselor retiniene normale în cursul unor traumatisme, ruptură retiniană, HTA sau din neovase în RD.

Au debut brutal, pacientul prezentând o începţare a vederii care progresează, reducând acuitatea vizuală. O hemoragie mică poate produce perceperea unor puncte negre mobile cu mişcările ochiului. După dilatarea pupilei examenul fundului de ochi pune în evidenţă hemoragia vitreană.

Dacă mediile oculare nu sunt transparente se foloseşte ultrasonografie.

Resorbţia hemoragiei vitreene este lentă şi pot apare modificări secundare ale vitrosului. Cheagul format în gelul vitrean se lizează cu timpul, hemoglobina eliberată antrenând modificări ale reţelei de fibre de colagen cu lichefierea acestora şi decolarea posterioară de vitros

Tratamentul hemoragiilor vitreene la adult în afara patologiei retiniene poate fi medical, aşteptându-se câteva luni pentru resorbţia spontană a hemoragiei.

La copilul mic se recurge la procedee chirurgicale de tratare a hemoragiei vitreene pentru că aşteptarea poate produce ambliopie.

Hemoragia vitreană poate induce un glaucom prin blocaj al trabeculului corneoscleral prin hemoglobină.

Dacă la hemoragia vitreană se asociază o decolare de retină se va face tratamentul chirurgical al acesteia.

Pentru restaurarea transparenţei vitrosului şi asigurarea stabilităţii anatomice a retinei în decolări de retină, găuri retiniene, retinopatie diabetică se foloseşte chirurgia vitrosului prin vitrectomie.

VITRECTOMIA

Vitrectomia este o operație complexă, care începe cu excizia vitrosului şi care se continuă cu o multitudine de manevre chirurgicale intraoculare izolate sau în asociere: excizia membranelor preretiniene şi/sau subretiniene, endodiatermie, retinotomie, lensectomie, extracție de corpi străini, schimburi ale lichidului intraocular din cavitatea vitreană cu diverse substanțe (perfluorocarbon lichid, aer, gaze expandabile, ulei de silicon, endofotocoagulare laser, criopexie. Se mai asociază la nevoie injectarea de medicamente.

Principalele indicații ale vitrectomiei sunt:

- decolarea retiniană ce nu poate fi rezolvată prin metode extraoculare
- hemoragia vitreană care nu se resoarbe spontan în câteva luni
- luxația în vitros a cristalinului natural, maselor cristaliniene, cristalin artificial
- corpi străini intraoculari ce nu pot fi extraşi prin alte metode.
- bolile maculare:
  - gaura maculară
  - membrana epiretiniană maculară
  - edemul macular
  - degenerescența maculară legată de vârstă cu membrană neovasculară.
- obstrucții venoase retiniene
- tumori intraoculare
- glaucom neovascular
- retinopatia prematurității

Complicații:

- decolarea retiniană
- hemoragie vitreană supracoroidiană
- endoftalmită
- glaucom secundar
- cataractă complicată

B.C.U. "M. EMINESCU" IAŞI

TESTE:

1. Vitrosul este:
   a. opac
   b. transparent
   c. consistență dură
   d. consistență gelatinoasă

2. Vitrosul este format din:
   a. fibrile de colagen
   b. fibrile conjunctive
   c. molecule de acid hialuronic

3. Vitrosul este cuprins între:
   a. cornee şi cristalin
   b. cristalin şi retină
   c. retină şi coroidă

4. Vitrosul este aderent de:
   a. fața posterioară a cristalinului
   b. cornee
   c. papilă
   d. maculă
   e. pars plana

5. Zonele de vitros lichefiat:
   a. apar progresiv
   b. apar rapid
   c. lipseşte colagenul

6. Afecțiuni congenitale ale vitrosului sunt:
   a. vitreoretinopatia degenerativă
   b. persistența sistemului vascular hialoidian
   c. persitența de vitros primitiv hiperplastic

7. Persistența arterei hialoide poate fi asociată cu:
   a. colobom de nerv optic
   b. disc optic hipoplazic
   c. persitența vitrosului primitiv hiperplastic

8. Persistența de vitros primitiv este:
   a. retrocristalinian
   b. retrocornean
   c. aderent la cristalin
   d. aderent la procesele ciliare

9. Lichefierea vitrosului:
   a. apare după 45 de ani
   b. survine mai devreme la miopi
   c. apare mai devreme la hipermetrop
   d. pacientul acuză muşte zburătoare mobile

10. Decolarea posterioară de vitros se manifestă prin:
   a. muşte zburătoare
   b. fotopsii mobile
   c. deformări ale obiectelor

11. Vitreoretinopatii degenerative sunt:
   a. afecțiuni dobândite
   b. afecțiuni ereditare
   c. potențial de orbire
   d. modificări retiniene
   e. aspect anormal al vitrosului

12. Retinoschizis juvenil se manifestă clinic prin:
   a. maculopatie stelată
   b. retinoschizis inferotemporal
   c. retinoschizis inferonazal
   d. modificări ale corpului ciliar
   e. modificări ale vitrosului

13. Sindromul Goldman Favre are:
   a. transmitere recesivă
   b. vitros degenerat, lichefiat
   c. vitros normal
   d. retinoschizis periferic posibil
   e. retinoschizis macular
   f. retinită pigmentată

14. Afecțiuni degenerative vitreene dobândite sunt:
   a. hialoza asteroidă
   b. sinchizis scintilans
   c. amiloidoza vitreană

15. Sinchizis albescens este:
   a. malignă
   b. benignă
   c. corpusculi alb gălbui în vitros

16. Sinchizis scintilans este:
   a. alterare degenerativă a vitrosului

b. alterare degenerativă a retinei
c. particule strălucitoare fixate în trauma vitreană
d. vitros lichefiat

17. Sindromul Wegener are:
a. transmitere dominantă
b. transmitere recesivă
c. la naştere ochiul este normal
d. progresiv vitrosul degenerează
e. se complică cu DR şi cataractă
f. se complică cu glaucom

18. Hialitele inflamatorii sunt inflamaţii ale vitrosului în:
a. uveite posterioare
b. glaucom
c. uveite intermediare

19. Hialitele infecţioase se produc prin:
a. pătrunderea germenilor în vitros prin plagă perforantă
b. diseminare endogenă a unei infecţii

20. În hemoragia vitreană este:
a. încetare progresivă a vederii
b. perceperea de puncte negre de către pacient
c. scăderea importantă a vederii în heumogiile mari

21. Hemoragia vitreană:
a. se resoarbe rapid
b. se resoarbe lent
c. pot apare modificări ale vitrosului
d. se pot produce în faza de resorbţie a hemoragiei lichefierea şi DPV

22. Hemoragie vitreană:
a. la adult se poate resorbi şi se aşteaptă câteva luni
b. nu se poate resorbi şi se operează imediat la adult
c. la copil mic se operează imediat pentru că aşteptarea poate produce ambliopie
d. la copil mic se temporizează operaţia

23. Hemoragia vitreană se complică cu:
a. cheratită
b. glaucom secundar prin blocaj trabecular cu Hb
c. glaucom secundar prin intumescenţa cristalinului

24. Vitrectomia este indicată în:
a. keratită neroparalitică
b. decolare de retină
c. glaucom acut
d. hemoragie vitreană

25. Vitrectomia este indicată în:
a. strabism divergent
b. cataractă
c. luxaţie de cristalin
d. boli maculare

26. Vitrectomia este indicată în:
a. gaură maculară
b. DMLV
c. OVR
d. retinopatie de prematuritate

27. Complicaţii ale vitrectomiei sunt:
a. entropion
b. ectropian
c. decolarea de retină
d. hemoragie vitreană

28. Complicaţii ale vitrectomiei sunt:
a. ptoză
b. cataractă
c. endoftalmită
d. glaucom secundar

RĂSPUNSURI:

1. b d
2. a c
3. b
4. a c d e
5. a c
6. b c
7. a b c
8. a c d
9. a b d
10. a b
11. a b c d e
12. a b e
13. a b d e f
14. a b c
15. b c
16. a c d
17. a c d e
18. a c
19. a b
20. b c
21. b c d
22. a c
23. b
24. b d
25. c d
26. a b c d
27. c d
28. b c d

PUPILA

Pupila este un orificiu circular situat în mijlocul diafragmului irian. Prin modificarea dimensiunilor sale este reglată cantitatea de lumină care pătrunde în ochi.

Diametrul pupilar este sub control parasimpatic si ortosimpatic.

INERVAŢIA PARASIMPATICĂ intervine în :

- **Reflexul fotomotor în care arcul reflex cuprinde patru neuroni**

Calea aferentă:

– primul neuron este reprezentat de axonii celulelor ganglionare ale retinei care merg pe calea nervului optic până în chiasmă unde se încrucişează şi de aici ajung în bandeleta optică pe care o părăsesc înaintea corpului geniculat lateral şi sosesc în mezencefal la nivelul regiunii pretectale sub tuberculii quadrigemeni anteriori în nucleul pretectal. Acest nucleu conține fibre din retina temporală a ochiului ipsilateral şi fibre din retina nazală a ochiului contralateral.

– al doilea neuron porneşte din fiecare nucleu pretectal se încrucişează în comisura posterioară şi ajung în nucleul Edinger-Westfal din hipotalamus. Acest nucleu este centrul pupiloconstrictor.

Calea eferentă

– al treilea neuron este format din fibrele plecate de la nucleul Edinger- Westfal spre traiectul nervului III. Fibrele pupilare fac sinapsă cu ganglionul ciliar şi de aici pornesc fibrele postganglionare care constituie:

– al patrulea neuron- ajung pe calea nervilor ciliari scurți la celulele musculare netede ale sfincterului pupilar.

Luminarea unui ochi produce mioză pe cei doi ochi.

- **Reflexul pupilar legat de acomodație şi convergență**

Centrul acestui reflex este situat în mezencefal în regiunea ventrală a nucleului pretectal. Fibrele parasimpatice urmează calea RFM.

INERVAȚIA SIMPATICĂ cuprinde trei neuroni:

- primul neuron pleacă din hipotalamus, traversează trunchiul cerebral şi soseşte în centrul ciliospinal în măduva osoasă cervicală C8-T2
- al doilea neuron porneşte din centrul ciliospinal până la ganglionul cervical superior (contact cu artera subclavie şi pleura apicală)
- al treilea neuron (postganglionar) merge în lungul plexului pericarotidian (carotida comună) spre sinusul cavernos, şi pătrund în orbită spre dilatatorul irian prin nervii ciliari posteriori lungi.

Atingeri simpatice

- primul neuron, poate fi afectat în sindromul Wallenberg de origine vasculară – ocluzie de arteră cerebeloasă postero-inferioară, sindrom Horner ipsilateral
- al doilea neuron poate fi afectat în cancer pulmonar la vârf, tumori mediastinale, leziuni traumatice ale gâtului
- al treilea neuron poate fi interesat în leziuni pericarotidiene

În mod normal diametrul celor două pupile este egal 2-4 mm.

Pupila este neagră la lumina zilei şi roşie la examenul oftalmoscopic.

Reflexul fotomotor direct şi indirect – consensual în care luminarea unui ochi produce mioză pe cei doi ochi.

Reflexul pupilar de aproape - acomodație/convergență constă în mioză bilaterală când ambii ochi fixează un obiect apropiat.

TULBURĂRI DE STATICĂ PUPILARĂ

- modificări de număr - policorie - mai multe pupile (este, de fapt, pseudopolicorie cu găuri în iris)
- modificări de culoare – alb cenuşiu în cataractă, verde cenuşiu în glaucom, roşcat în hemoragii oculare, gălbui în abcese vitreene, gliom
- modificări de formă
  - absența unei porțiuni de iris - colobom
  - ovalară cu axul mare vertical în atac acut de glaucom
  - neregulată în sinechii iriene
- modificări de poziție : pupilă descentrată – corectopie - în traumatism, iridociclită
- modificări de mărime :
  - mioză sub 2 mm (uni sau bilaterală)
  - midriază peste 4 mm (uni sau bilaterală)
  - anisocorie – inegalitate dintre cele doua pupile

Proba colirelor

În caz de anisocorie prin proba colirelor se poate stabili mecanismul prin care s-a produs anisocoria

- hipertonie de sfincter sau dilatator
- hipotonie de sfincter sau dilatator

Prin proba colirelor se urmăreşte răspunsul pupilar la acțiunea substanțelor colinergice şi adrenergice pentru a se lămuri dacă afectarea este simpatică sau parasimpatică.

Bateria de coliruri cuprinde :

Cocaină 2% (până la 5%) provoacă în ochi normal o uşoară midriază numai dacă fibrele simpatice postganglionare sunt intacte şi eliberează noradrenalina. Dacă pupila este patologic dilatată prin excitare simpatică, cocaina nu are nici un efect, daca midriaza este dată de paralizia fibrelor parasimpatice, ea devine maximă pentru că se însumează cele două efecte.

Daca se instilează cocaină (2%) în pupila mai mică, dacă pupila este normală se obține o uşoară midriază, dacă nu are efect, este o mioză spastică (spasm al parasimpaticului) sau mioză paralitică (paralizie a simpaticului şi al dilatatorului).

Pentru a preciza cauza se instileaza **homatropină** 0,5%. Dacă se produce midriază, mioza este de cauză spastică, daca nu se modifică este paralizia simpaticului.

- **Midriaza unilaterală** poate fi de cauză :
  - oculară
    - ❖ instilare de atropină
    - ❖ ocluzie ACR, neuropatie optică ischemică anterioară, atrofie optică
  - leziuni ale căilor şi centrilor pupilomotori în paralizii III
- **Midriaza paralitică** în traumatisme craniocerebrale, tumori cerebrale, afectări vasculare cerebrale
- **Midriaza spastică** în: compresiuni ale măduvei cervicale sau ale simpaticului: tumori, traumatisme, afecțiuni toracice, tumori mediastinale, adenopatii laterocervicale
- **Midriaza bilaterală** este de cauză centrală, în comă, intoxicații
- **Mioze unilaterale** – de cauză oculară – instilații cu pilocarpină, keratite, iridociclite, corpi străini corneeni
- **Mioza unilaterală paralitică - SINDROM HORNER** (SH), prezintă :
  - mioză ipsilaterală moderată

- enoftalmie
- usoară ptoză (sub 2mm)
- reacţie normală la lumină şi acomodaţie.
- pleoapa inferioară "ptoză inversată"
- anhidroza feţei şi a gâtului
- heterocomie iriană

Etiologia SH este multiplă:

- hemoragie, tumoră cerebrală, meningită, leziuni de coloană cervicală
- tumori cap, gât, cancer pulmonar, adenopatie cervicală, leziuni sinus cavernos
- traumatism la nivelul orbitei, gâtului

Testul pentru confirmare a pupilei Horner se face cu cocaină în care pupila se dilată foarte puţin faţă de cea normală.

- **Mioza bilaterală** de cauză centrală în meningite, hemoragii meningee, traumatisme cranio-cerebrale, comă uremică, intoxicaţii cu opiu, nicotină.
- **Defect pupilar aferent – pupila MARCUS-GUNN** este rezultatul unui deficit unilateral semnificativ sau asimetric datorat unei:

- boli retiniene extinse
- neuropatie optică
- leziuni ale tractului optic
- ambliopie (rar)
- hemoragie în vitros (rar)

Se pune în evidenţă prin testul pendulaţiei unei surse luminoase puternice în semiobscur, pacientul fixând un punct la distanţă pentru a relaxa acomodaţia.

- Răspuns normal: pupila se strânge ipsi şi contralateral
- Răspuns anormal:

- tip I dilatarea imediată a pupilei
- tip II dilatare pupilară înceată dar clară
- tip III fără modificare imediată, apoi dilatare pupilară tip II
- tip IV iniţial constricţie apoi se dilată mai mult ca la ochiul congener

TULBURĂRILE DINAMICII PUPILARE

Perturbarea reflexului fotomotor se produce prin leziuni pe traectul căii aferente, nucleul Edinger – Westfal şi a căii eferente.

Alterarea căii aferente produce şi afectarea fibrelor vizuale paralel cu a celor pupilare care le însoţesc. Se produce pierderea vederii- amauroză şi paralizia RFM cu abolirea RFM direct şi consensual la excitarea luminoasă a ochiului lezat - rigiditate pupilară amaurotică cu păstrarea RFM consensual la excitarea luminoasă a ochiului congener. Reflexul acomodaţie / convergenţă este normal.

SEMNUL ARGYL- ROBERTSON produce:

- abolirea reflexului pupilar la lumină- direct şi consensual
- păstrarea reflexului de acomodaţie / convergenţă
- pupile miotice, rigide, se dilată slab la atropină, dar midriaza apare la excitaţii dureroase.

Este un semn de sifilis nervos prezent în: tabes PG, meningită luetică, sifilis cerebro-vascular. Mai poate apare în afecţiuni neurologice (encefalită epidemică, tumori cerebrale ale calotei pedunculare, sindrom Parinaud), traumatisme ale enecefalului, orbitei, leziuni vasculare pedunculare, scleroză în plăci, afecţiuni psihice.

Pupila miotonică- SINDROM ADIE este caracterizat prin:

– reacţii pupilare anormale- pupilotonie
– areflexie osteotendinoasă

Debutează la tineri, femei, pupila fiind în midriază, imobilă.

– RFM este abolit sau diminuat (ţinut în obscur 0,30 minute apare contracţia pupilară lentă, prelungită, mică)
– reflexul convergenţă lent, prelungit

Etiologia sindromului ADIE: afectări ereditare, serologie luetică pozitivă, leziuni hipotalamice, afectări ale lanţului simpatic ganglionar, Basedow, leziuni hipofizare, encefalită, alcoolism.

Hippusul pupilar este o succesiune rapidă de contracţii şi dilatări pupilare fără corelaţie cu excitaţiile periferice. Poate apărea în: paralizia III, scleroză în plăci, insuficienţă aortică, anevrism.

TESTE:

1. Pupila este:
   a. orificiu circular situat in mijlocul irisului
   b. diametrul pupilar este controlat de simpatic şi parasimpatic
   c. pupila nu işi poate modifica dimensiunile sale
   d. pupila işi modifică dimensiunea

2. Calea parasimpatică a reflexului fotomotor cuprinde:
   a. primul neuron reprezentat de axonii celulelor ganglionare până la regiunea pretectală
   b. al doilea neuron porneşte din nucleul pretectal până în nucleul Edinger-Westfal
   c al treilea neuron pleacă de la nucleul Edinger – Westfal spre traectul nervului III, unde fibrele pupilare fac sinapsă cu ganglionul ciliar
   d. al patrulea neuron merge pe calea nervilor ciliari scurți la celulele sfincterului pupilar

3. Reflexul fotomotor constă în :
   a. luminarea unui ochi produce midriază pe ambii ochi
   b. luminarea unui ochi produce miază pe un ochi, midriază pe celălalt
   c. luminarea unui ochi produce miază pe cei doi ochi

4. Reflexul pupilar de acomodație şi convergență :
   a. este situat în cortexul occipital
   b. este situat în mezencefal
   c. fibrele parasimpatice urmează calea RFM

5. Inervația simpatică a RFM cuprinde:
   a. primul neuron pleacă din hipotalamus şi sosește în măduva oasoasă C8- T2
   b. al doilea neuron pleacă din centrul ciliospinal până la ganglionul cervical superior
   c. al treilea neuron merge în lungul plexului pericarotidian şi pătrunde în orbită prin nervii ciliari posteriori lungi la dilatatorul irian
   d. al patrulea neuron ajunge la spincterul irian

6. Primul neuron al căii simpatice a RFM poate fi afectat prin:
   a. sindrom Urets- Zevalia
   b. sindrom Wallenberg de origine vasculară prin ocluzie de arteră cerebeloasă postero-inferioară
   c. sindrom Horner ipsilateral

7. Al doilea neuron al căii simpatice a RFM poate fi afectat în:
   a. cancer pulmonar la vârf
   b. cancer pulmonar la bază
   c. tumori mediastinale
   d. traumatisme ale gâtului

8. Al treilea neuron al căii simpatice a RFM poate fi afectat în:
   a. tumori mediastinale
   b. tumori ale gâtului
   c. leziuni pericarotidiene

9. RFM cuprinde:
   a. RFM direct care constă în constricția pupilei ochiului examinat sub acțiunea unui fascicul luminos
   b. RFM direct care constă în dilatarea pupilei ochiului examinat sub acțiunea unui fascicol luminos
   c. RFM consensual- indirect care constă în dilatarea pupilei celui de-al doilea ochi când primul ochi a fost luminat
   d. RFM consensual – indirect care constă în constricția pupilei celui de-al doilea ochi când primul ochi a fost luminat.

10. Reflexul pupilar de aproape:
   a. este reflexul de acomodație / convergență
   b. constă în midriază bilaterală când ambii ochi fixează un obiect apropiat

c. constă în miază bilaterală când ambii ochi fixează un obiect apropiat

11. Pupila poate avea culori diferite:
    a. normal, la lumina zilei este neagră
    b. normal, la oftalmoscop este roşie
    c. în cataractă este alb-cenuşie
    d. în glaucom este verde- cenusiu
    e. în hemoragii oculare este roşcat
    f. în abcese vitreene, gliom este gălbuie

12. Pupila poate avea modificări de formă:
    a. lipseşte o porţiune de iris în colobom
    b. ovalară cu axul mare vertical în atac de glaucom
    c. miotică în glaucom acut
    d. neregulată în iridociclită

13. Pupila poate avea modificări de mărime:
    a. miotică sub 4 mm
    b. miotică sub 2 mm
    c. midriatică peste 4 mm
    d. anisocorie – inegalitate între cele două pupile

14. Midriaza unilaterală de cauză oculară poate fi prezentă în :
    a. instilaţii de pilocarpină
    b. instilaţii de atropină
    c. obstrucţie arteră centrală a retinei
    d. neuropatie optică ischemică anterioară
    e. staza pupilară la debut
    f. atrofie optică

15. Midriază unilaterală de cauză oculară poate fi prezentă în:
    a. paralizia VI
    b. paralizia IV
    c. paralizia III

16. Midriaza paralitică poate fi prezentă în:
    a. traumatisme cranio-cerebrale
    b. tumori cerebrale
    c. afecţiuni vasculare cerebrale

17. Midriaza spastică este prezentă în compresiuni ale măduvei cervicale sau ale simpaticului prin:
    a. tumori
    b. traumatisme
    c. adenopatie laterală cervicală
    d. afecţiuni toracice
    e. tumori mediastinale

18. Midriaza bilaterală este prezentă în
    a. comă
    b. intoxicaţii

19. Mioza unilaterală poate fi de cauză:
    a. oculară
    b. palpebrală
    c. paralitică

20. Mioza unilaterală de cauză oculară este prezentă în:
    a. tratament cu pilocarpină
    b. cheratită
    c. D.R.
    d. iridociclită

21. Mioza unilaterală paralitică este prezentă în :
    a. sindrom Horner
    b. sindrom Alport

22. În sindrom Horner este :
    a. mioză
    b. enoftalmie
    c. midriază
    d. exoftalmie
    e. uşoară ptoză
    f. heterocromie iriană

23. Etiologia sindromului Horner este:
    a. leziuni de coloană cervicală, tumori cerebrale, meningită
    b. tumori cap, gât, cancer pulmonar, adenopatie cervicală, leziuni sinus cavernos
    c. traumatism la nivelul orbitei, gât

24. Mioza bilaterală de cauză centrală este prezentă în:
    a. meningite, hemoragii meningee
    b. traumatism cranio-cerebral

c. comă uremică
d. intoxicaţie cu opiu
e. nicotină

25. Pupila Marcus - Gunn sau defect pupilar aferent:
a. este rezultatul unui deficit vizual unilateral
b. se pune în evidenţă prin pendularea unei lumini în faţa ochiului pacientului care fixează la distanţă pentru a relaxa acomodaţia
c. răspunsul normal constă în strângerea pupilei ipsi şi contralateral
d. dilatarea pupilei ipsi şi contralateral în răspuns normal

26. Răspuns anormal în defectul pupilar aferent este:
a. tip I dilatarea imediată a pupilei
b. tip I strângerea imediată a pupilei
c. tip II dilatarea lentă a pupilei
d. tip II dilatare rapidă a pupilei
e. tip III fără modificare iniţială apoi dilatare tip II
f. tip IV iniţial constricţie, apoi dilatare
g. tip IV iniţial dilatare, apoi constricţie

27. Semnul Argyl– Robertson produce:
a. abolirea reflexului pupilar la lumină direct şi consensual
b. accentuarea reflexului pupilar la lumină direct şi consensual
c. păstrarea reflexului acomodaţie/ convergenţă
d. abolirea reflexului acomodaţie/ convergenţă
e. pupile miotice rigide
f. pupile midriatice
g. midriaza apare la excitaţii dureroase

28. Semnul Argyl- Robertson este prezent în:
a. sifilis nervos (tobes, PG, meningită luetică, sifilis cerebro-vascular
b. tbc cerebrală
c. encefalită epidemică
d. traumatisme ale orbitei, encefalului
e. scleroză în plăci
f. afecţiuni psihice

29. Sindromul Adie sau pupila miotonică este caracterizat prin:
a. policorie
b. reacţii pupilare anormale
c. areflexie tendinoasă

30. În sindromul Adie:
a. RFM este accentuat
b. RFM este abolit / diminuat
c. reflexul acomodaţie/ convergenţă normal
d. reflexul acomodaţie / convergenţă lent, prelungit

31. Sindromul Adie este produs prin:
a. afecţiuni ereditare
b. serologie luetică pozitivă
c. serologie luetică negativă
d. Basedow
e. encefalite
f. alcoolism

32. Hippusul constă în succesiune rapidă de contracţii şi dilatări pupilare
a. în corelaţie cu excitaţii periferice
b. fără corelaţii cu excitaţii periferice

33. Hippusul poate fi prezent în :
a. paralizie III
b. paralizie VI
c. scleroză în plăci
d. insuficienţă aortică
e. anevrism

RĂSPUNSURI:

1. a b d
2. a b c d
3. c
4. b c
5. a b c
6. b c
7. a c d
8. c
9. a d
10. a c
11. a b c d e f
12. a b d
13. b c d
14. b c d f
15. c
16. a b c
17. a b c d e
18. a b
19. a c
20. a b d
21. a
22. a b e f
23. a b c
24. a b c d e
25. a b c
26. a c e f
27. a c e g
28. a c d e f
29. b c
30. b d
31. a b d e f
32. b
33. a c d e

RETINA

Retina este tunica nervoasă a globului ocular. Este de culoare roz portocalie dată de pigmenţii vizuali, epiteliul pigmentar şi vasele retiniene şi coroidiene.

Fundul de ochi prezintă elemente distincte foarte importante din punct de vedere anatomic şi funcţional. Acestea sunt: papila (discul nervului optic), vasele retiniene – artere, vene – şi macula.

Papila are 1mm/1,5 mm cu margini bine delimitate, coloraţie alb-roz şi o mică excavaţie fiziologică în centrul său (1/3 din suprafaţa papilei). Ea corespunde ieşirii fibrelor nervoase din ochi.

Macula lutcea (pata galbenă) de culoare cafeniu gălbuie, ocupă centrul polului posterior la 3,5mm de porţiunea temporală a papilei între arcadele vasculare.

În centrul maculei se găseşte o depresiune numită foveea centralis care este locul acuităţii vizuale maxime pentru că conţine numai celule fotoreceptoare. În fundul acestei depresiuni este foveola largă de 0,35mm.

Foveea nu conţine decât conuri; este avasculară şi prezintă un reflex strălucitor central, reflexul foveolar, care dispare după 40-50 de ani.

Corioretina are coloraţie roşie uniformă dată de hemoglobina vaselor coroidiene (nevizibile la examenul fundului de ochi în condiţii normale pentru că sunt mascate printr-un ecran prin stratul epiteliului pigmentar al retinei). Dacă EP nu conţine melanină, reţeaua vaselor coroidiene este vizibilă la examenul oftalmoscopic.

Vasele retiniene sunt vene şi artere. Venele sunt mai închise la culoare decât arterele, cu calibru diferit în jur de 3/2. Se descriu patru ramuri arteriale principale provenite din diviziunea arterei centrale a retinei care pătrunde în ochi prin centrul papilei, ramuri arteriale care sunt flancate de ramuri venoase: temporal superior, temporal inferior, nazal superior, nazal inferior.

Metode de examen a fundului de ochi

Pentru o bună observare a fundului de ochi este recomandabilă dilatarea pupilei. Se utilizează Midrium (cu efect paralizant pe fibrele sfincterului irian) şi/sau Fenilefrin (acţiune excitatorie pe fibrele radiare ale irisului). Efectul midriatic se obţine în jur de 20 minute până la câteva ore.

Oftalmoscopia directă - observă fundul de ochi printr-o sursă de lumină care traversează o lentilă (pozitivă sau negativă în funcţie de refracţia pacientului). Imaginea fundului de ochi este mărită de 10 ori astfel că papila are 1,5 cm, rezoluţia este de 70 microni astfel că microanevrisme sau mici capilare de talie inferioară nu sunt percepute.

Oftalmoscopia directă dă o imagine dreaptă reală a retinei, examinarea făcându-se cadran cu cadran, începând din zona papilei şi maculei.

Oftalmoscopia indirectă – se face cu o sursă luminoasă care luminează fundul de ochi în vedere binoculară şi o lupă de 20 dioptrii pe care examinatorul o ţine în mână la 10 cm înaintea ochiului pacientului. Imaginea în lupă este inversată, ceea ce necesită o practica reală, pentru a repera detaliile percepute. Avantajul metodei este legat de posibilitatea de vedere stereoscopică şi examinarea la distanţă de pacient (în jur de 80 cm). Imaginea percepută este mărită de 5 ori şi rezoluţia este de 200 microni. Metoda are avantajul că dă o imagine de ansamblu cu o bună vizibilitate a periferiei retinei.

Biomicroscopia - la lampa de fantă şi lentilă de contact permite observaţie binoculară (şi deci stereoscopică), aprecierea localizării în profunzimea straturilor retinei a leziunei şi prin oglindă observarea retinei periferice (foarte anterioare).

Retinografia - permite fotografierea fundului de ochi, cu un câmp de observație de 20° - 60°, precum şi realizarea angiografiei fundului de ochi.

Angiografia cu fluoresceină (AFG) – este o metodă de înregistrare a perfuziei vasculare şi a dinamicii fluidelor retiniene utilizând ca substanță de contrast Fluoresceina sodică.

AFG oferă detalii inaccesibile prin alte metode de examinare (oftalmoscopic, biomicroscopic), iar imaginile pot fi fotografiate.

Exista 3 etape de circulație a flueresceinei prin arborele vascular:

- etapa de umplere precoce (30sec) cu timpii:
  - braț-retină – 7,5-12sec
  - arteriolar – 1sec
  - venos – 2sec
    - precoce
    - mediu
- etapa de recirculare tardivă – 3-5minute
- etapa de eliminare tardivă – aproximativ 1 oră

Modificările patologice ale AFG sunt:

Hipofluorescență prin:

- umplere absentă sau întârziată a vaselor retiniene
  - generalizată: obstrucția de arteră centrală a retinei
  - localizată: retinopatia diabetică, obstrucția de ram venos retinian, unde sunt teritorii ischemice prin ocluzie vasculară
- efect de mascare a fluorescenței coroidiene de fond prin interpunerea de hemoragii, pigment, edem retinian, exudate moi (exudatele dure nu dau efect de mascare)

Hiperfluorescență prin:

- efect de fereastră datorat unui defect al epiteliului pigmentar care permite transmiterea fluorescenței coroidiene subiacente în:
  - coloboame retiniene
  - cicatrici după corioretinită
- lezarea barierei hemato-retiniene cu pătrunderea intraretiniană a fluoresceinei obținându-se:
  - pătarea „staining”
  - băltirea „pooling” – în corioretinopatia seroasă centrală; în ambele dimensiunile fluorescenței cresc în timp.
- vase anormale: microanevrisme (dilatații saculare ale pereților capilari ce apar ca puncte alb-strălucitoare) – în:
  - retinopatia diabetică
  - OVCR
  - sindrom ocular ischemic

Autofluorescența este proprietatea unor structuri de a impresiona pelicula înainte de a se introduce Fluoresceina – în: drusen al discului optic, hamartom astrocitic.

Angiografia cu verde de indocianină – este o tehnică asemănătoare AFG, dar foloseşte ca substanță de contrast verde de indocianină care are fluorescență în spectru infraroşu şi este capabilă să penetreze melanina, pigmentul xantofil sau hemoglobina. De aceea este ideală pentru explorarea circulației subretiniene (coroidiene).

Datorită posibilității de detectare a membranelor neovasculare subretiniene, angiografia cu verde indocianină este utilă în: degenerescența maculară legată de vârstă, miopia forte, striuri angioide, histoplasmoza oculară.

Oftalmoscopia prin scanare laser – este o metodă de vizualizare a fundului de ochi

folosind o rază laser ca sursă de lumină. Cel mai folosit este tomograful retinian Heidelberg care efectuează o scanare laser confocală în plan frontal şi axial, putându-se obţine o imagine tridimensională. Pentru scanare se foloseşte un laser cu diodă cu lungime de undă 670nm (culoare roşie).

Metoda este folosită pentru analiza topografică a excavaţiei papilare, a defectului în stratul fibrelor nervoase şi al patologiei maculare.

Tomografia în coerenţă optică (OCT) – este o metodă imagistică obiectivă, neinvazivă, asemănătoare cu ecografia, dar în loc de ultrasunete foloseşte lumină cu lungime de undă de 840nm. Metoda este bazată pe principiul interferometriei. Este utilă în explorarea patologiei de interfaţă vitreo-retiniană (găuri maculare, tracţiuni vitreo-maculare, membrane epiretiniene), în boli retiniene (edem macular diabetic, cistoid), în afecţiuni ale epiteliului pigmentar şi coroidei (membrane neovasculare subretiniene).

ANOMALII RETINIENE APĂRUTE CU VÂRSTA

Drusen ("concreţiuni hialine) sunt mici pete rotunde, alb gălbui în număr mic şi puţin întinse, situate sub retină între epiteliul pigmentar şi membrana Bruch. Apare la toţi indivizii după 40-50 de ani fiind o leziune fiziologică degenerativă. La AFG apar sub formă de mici pete albe care corespund unor puncte de hiperfluorescenţă prin efect de fereastră.

Degenerescenţa maculară legată de vârstă

DMLV reprezintă un ansamblu de leziuni ale regiunii maculare, degenerative, neinflamatorii, dobândite, survenite la un ochi anterior normal şi antrenând o alterare a funcţiei maculare şi a vederii centrale.

DMLV are 2 forme:

Forma atrofică (uscată) – prin atrofia lent progresivă a fotoreceptorilor, EPR şi a coriocapilarei.

Pacienţii acuză:

- scăderea uşoară/moderată a vederii, instalând-se lent (luni, ani de zile)
- dificultate la citit în vederea nocturnă şi la modificări de lumină
- modificări ale grilei Amsler
- metamorfopsii

Factorii de risc (vârsta, fumatul) pot favoriza evoluţia formei uscate către forma exudativă.

Forma exudativă (umedă, neovasculară) în care: vederea este profund şi irecuperabil afectată.

Acest tip de degenerescenţă maculară se produce prin:

- senescenţa EPR care prin îngroşări şi fisurări ale membranei Bruch pot favoriza dezvoltarea neovascularizaţiei subretiniene
- modificări vasculare primare favorizează tulburări de perfuzie coroidiană cu dezvoltarea neovascularizaţiei subretiniene în prezenţa senescenţei şi a fisurării membranei Bruch
- defecte genetice

DMLV exudativă se însoţeşte de decolarea şi ruptura EPR cu dezvoltarea neovascularizaţiei coroidiene (NVC).

NVC clasică este caracterizată de o membrană bine definită (care se umple cu colorant şi are o fluorescenţă strălucitoare) şi se clasifică în concordanţă cu relaţia faţă de centrul maculei în:

- extrafoveolară (la peste 200 microni de centru)
- subfoveolară (sub centrul foveei cu prognostic vizual rezervat)
- juxtafoveolară (aproape de 200 microni de centru, dar nu îl afectează)

Simptomele proliferării neovasculare maculare sunt reprezentate de:

- scăderea AV de departe şi aproape
- metamorfopsii
- micropsii

Tratament

Nu există o medicaţie preventivă eficientă pentru a influenţa apariţia DMLV şi oprirea evoluţiei formei atrofice.

DMLV în forma neovasculară este accesibilă unui tratament:

Fotocoagularea laser este singura metodă eficace pentru diminuarea riscului de pieredere a vederii prin DMLV. Ea are drept scop distrugerea neovaselor subretiniene pentru a împiedica proliferarea, extensia şi hemoragiile lor, deci pentru a limita evoluţia şi recidivele.

Fotodinamoterapia (FDT) cu verteporfin (Visudyne) care produce ocluzia vasculară printr-un mecanism fotodinamic şi ablaţia MNVC prin fotocoagulare laser.

Inhibitorii VEGF 165 (factor de creştere vasculară) – Pegaptamid sodium (Macugen) – reduc pierderea vederii la pacienţii cu DMLV în forma exudativă.

Zincul şi antioxidanţii (Vit C 500, VitE, Betacaroten) sunt utili în tratamentul DMLV.

Statinele pot reduce riscul DMLV.

Tratamentul chirurgical are rezultate discutabile pro/contra (este în stadiul incipient):

- chirurgia submaculară
- transplant de celule ale EPR
- translocaţie macular

ANOMALII ALE MEMBRANEI BRUCH

Striurile angioide - sunt prezente la persoane care au o maladie generalizată a ţesutului elastic şi prezintă maladia Groenblad- Strandberg.

Dermatologic aceşti indivizi prezintă pseudoxantom elastic la nivelul părţii laterale a gâtului. Oftalmologic alături de papilă sunt striuri de culoare venoasă care corespund unor rupturi ale membranei Bruch. Aceste rupturi favorizează apariţia leziunilor maculare hemoragice, cu diminuarea acuităţii vizuale la subiecţii de vârstă medie.

Retinopatia seroasă centrală (RSC)

RSC afectează mai ales bărbaţii anxioşi de vârstă mijlocie. Pacienţii acuză deformări ale obiectelor sau micropsie (obiecte mai mici decât reale) la ochiul afectat sau bilateral şi recurent.

La examenul oftalmoscopic se constată o ridicare a retinei la nivelul maculei printr-o decolare localizată a neuroretinei care ia aspectul de "bulă" localizată în polul posterior. Ocazional fluidul subretinian se extinde inferior la exteriorul maculei, uneori putând exista un depozit subretinian albicios care ar putea fi fibrină.

AFG constată în timpul precoce un punct de hiperfluorescenţă prin efect fereastră; în timpul tardiv se vede fluoresceina care umple progresiv bula decolării neuroretiniene şi precizează exact extinderea ei.

Cauza afecţiunii nu este bine definită. Ea este legată de o anomalie a câtorva celule ale epiteliului pigmentar, care lasă să treacă lichidul spre retină şi nu sunt capabile să-l repompeze pentru a-l elimina spre coriocapilar.

Evoluţia afecţiunii este în medie 2-3 luni, cu vindecarea fără sechele, dar poate recidiva şi se poate bilateraliza. Dacă evoluţia spontană este favorabilă, nu se indică tratament deoarece RSC se rezolvă spontan, acuitatea vizuală îşi revine, deşi rezoluţia completă poate dura câteva luni. Dacă fluidul subretinian nu se resoarbe, sau dacă există RSC recurentă, se indică fotocoagularea laser focală prin câteva impacte la nivelul zonei de hiperfluorescenţă în

timpul precoce, ceea ce poate împiedica lichidul subretinian să se reformeze şi să permită uscarea bulei.

Edemul macular cistoid (microkistic) EMC

EMC este prezent în: retinopatie diabetică, ocluzie venoasă retiniană, uveită cronică (intermediară) după operaţie de cataractă. În operaţia de cataractă s-ar produce o eliberare de prostaglandine produse prin traumatismul irian operator sau prin cristalinul artificial. EMC constituie complicaţia prezentă în chirurgia cataractei şi are o gravitate variabilă, uneori reversibilă, alteori nu.

În EMC, la nivelul maculei în zone microkistice bine delimitate de celule gliale, se acumulează lichid care îngroaşă retina. AFG evidenţiază loji hiperflorescente comparabile cu petale de floare, care acumulează edemul.

Subiectiv acuitatea vizuală este scăzută şi apar metamorfopsii.

Tratamentul preventiv al EMC se face prin antiinflamatorii pre şi postoperator. La nevoie se poate încerca fotocoagulare laser, care poate favoriza uscarea retinei.

AFECŢIUNI DEGENERATIVE EREDITARE ALE RETINEI

Retinopatia pigmentară (RP)

RP este o afecţiune heredofamiliară cu ereditate dominantă (20%), recesivă (75%) sau legată de sex (5%). Forma recesivă este forma cea mai gravă care duce la cecitate.

Tulburările funcţionale se manifestă iniţial prin cecitate nocturnă (hemeralopie sau nictalopie).

Vederea este redusă în condiţii de luminozitate scăzută (noaptea) pentru că boala afectează în principal bastonaşele.

Câmpul vizual arată un scotom inelar, progresiv, câmpul vizual se reduce la un câmp tubular care permite pacientului deplasarea cu mare greutate.

Vederea centrală tubulară se menţine un timp, dar în stadii avansate se produce scăderea acuităţii vizuale atunci când retina centrală este afectată. În final cecitatea este totală.

Tulburările funcţionale apar la vârste variabile, frecvent la adolescenţă în forma recesivă. Fundul de ochi evidenţiază pete pigmentare medii cu aspect de osteoblaste dispuse la periferia retinei în bastonaşe. Papila ia aspect albicios cerat sau alb cenuşiu, iar vasele retiniene devin subţiri. Fotoreceptorii şi alte celule retiniene dispar prin necroză, fiind invadaţi de pete pigmentare.

La copii tineri sau în formele fără pigment, diagnosticul se face prin aspectul plat al ERG (ERG abolit).

Amauroza congenitală Leber – este forma congenitală a R.P. Copilul nu vede de la naştere. Fundul de ochi poate fi normal sau poate prezenta pigmentare omogenă de tip "sare şi piper". Diagnosticul afecţiunii se confirmă prin ERG absentă sub anestezie generală. Nu există tratament.

Asocieri ale RP cu:

- epilepsie, surditate, întârziere mintală
- Sindromul Lawrence-Bardet-Moon-Biedl -polidactilie, obezitate, hipogenitalism
- sindrom Bassen - Kornzweig - acantocitoză, steatoree, ataxie, α-betalipoproteinemie
- sindrom Refsum - ihtioza, polinevrita, surditate
- sindrom Kearns - Sayre - oftalmoplegie, bloc de ramură, miopatie, anomalie mitocondrială
- mucopolizaharidoză tip 1, 2, 3.

Retinopatia din maladia Tay-Sachs

Este o neurolipidoză (gangliosidoză). Clinic se caracterizează prin regresie psihomotorie (spastică) şi cecitate spre vârsta de 2 ani. Fundul de ochi evidenţiază o pată roşie cerată la nivelul foveei, care este în contrast cu retina albă în vecinătate. Este datorată unei încărcări cu lipide a celulelor ganglionare foarte numeroase în fovee ERG este normală. Pata roşie se poate întâlni în alte sfingolipidoze: Niemann - Pick, Sandhoff.

AFECŢIUNI INFLAMATORII ALE RETINEI DE ORIGINE INFECŢIOASĂ

Retinitele au în general o participare a coroidei fiind retinocoroidite sau corioretinite. Sunt de etiologie parazitară (toxoplasma, oncocercoza) sau virale (CMV, rubeola).

Toxoplasmoza este etiologia cea mai frecventă. Ruptura kisturilor intraretiniene este urmată de necroză şi reacţie cicatricială localizată. Dacă macula este afectată, deficitul vizual este important şi definitiv.

Forma acută prezintă atingeri oculare rare prezente la imunodeprimaţi sau în formele grave.

Forma neonatală este gravă în funcţie de precocitatea infestării în timpul sarcinii. Manifestările neurologice sunt: encefalită, hidrocefalie, calcificări intracraniene, iar generale sunt: icter, hepatosplenomegalie. Manifestările oculare bilaterale sunt retinocoroidita atingând adesea macula. Sunt mai multe focare retinocoroidiene cu tulburări vitreene şi microftalmie. Dacă atingerea toxoplasmică este tardivă în timpul sarcinii, afecţiunea poate fi unilaterală cu focar cicatricial uneori macular, cu scăderea acuităţii vizuale şi strabism.

Formele pseudoacute apar dupa o infestare prenatală care a trecut nepercepută, iar kistele intraretiniene se rup la copil sau adult tânăr dând o retinocoroidită în focar evolutivă câteva săptămâni spre cicatrizare, dar şi cu posibile recidive şi afectarea vitrosului. Prognosticul este legat de poziţia leziunii faţă de maculă şi precocitatea tratamentului cu antitoxoplasmice eficace: pirimetamin sau sulfodiazine (spiramicin, clindamicin), corticoterapie.

Diagnosticul pozitiv al retinocoroiditei toxoplasmice se pune pe aspectul clinic şi dozajul anticorpilor antitoxoplasmoză în ser şi umor apos.

Atingeri virale

Citomegalovirus (CMV)

CMV este responsabil de incluzii intracitoplasmatice şi intranucleare, maladia fiind prezentă la nou-născuţi şi imunodeprimaţi, având tropism pentru SNC şi sistemul reticulo-endotelial.

Afecţiunea congenitală se manifestă printr-o retinocoroidită bilaterală cu focare edemoase albe, hemoragii şi dilataţii venoase. Cicatrizarea se însoţeşte de necroza retiniană întinsă cu cecitate.

Forma acută este prezentă la imunodeprimaţi.

Diagnosticul se pune prin izolarea virusului la copil (urină, LCR) şi mamă.

Tratamentul antiviral cu DHPG (dihidroxipropoximetilguanină) are rezultate discutabile.

Rubeola congenitală se însoţeşte de cataractă, microftalmie, aspect "sare şi piper" al FO, ERG normală sau subnormală.

TUMORI RETINIENE

Facomul - este o tumoră limitată, nodulară, albicioasă, unică sau multiplă, mai mult sau mai puţin strălucitoare. Se întâlneşte în maladia Bourneville - scleroza tuberoasă.

Retinoblastomul - este tumora oculară cea mai frecventă la copil în incidenţă de 1/20.000, este o tumoră malignă cu prognostic rezervat. Apare la copil înainte de 6 ani, familial, cu transmitere autosomal dominantă (50%), uneori sporadic (anomalia cromozomului 13 - deleţie).

În formele familiale este bilaterală atingând şi al treilea ochi - epifiza.

Primul semn este leucocoria (pupila albă). Fundul de ochi evidenţiază mase albe boselate traversate de vase, însoţite de mici mase satelite cu calcificări şi zone necrozate. Poate exista strabism, ochi roşu, niciodată microftalmie.

Se va face diagnosticul diferenţial al leucocoriei cu: retinopatia de prematuritate, uveita la copil, decolarea de retină organizată, persistenţa de vitros primitiv, displazie retiniană. Anatomopatologic sunt mici celule rotunde tumorale de origine retiniană care pot forma rozete. Prognosticul este rezervat, evoluţia spontană fiind dramatică cu: invadarea globului, extensie în vecinătate (nerv optic, craniu, creier), metastaza la distanţă (măduvă osoasă, ganglioni, ficat), sarcoame de oase lungi după ani (probabil aceeaşi anomalie genetică). Este necesară diagnosticarea cât mai precoce pentru a se institui singurul tratament eficace adecvat - enucleaţia şi pentru a evita diseminarea.

În caz de atingere bilaterală se enuclează ochiul cel mai afectat, iar cel de-al doilea ochi este iradiat (discuri de cobalt, accelerator de protoni, chimioterapie).

MANIFESTĂRI RETINIENE ÎN BOLI GENERALE

Modificări ale FO în HTA

Modificările vasculare din HTA afectează toate organele, dar sunt vizibile prin examinare directă la nivelul retinei. Ele sunt prezente în HTA esenţială şi în cea secundară din afecţiuni renale, endocrine, eclampsie.

Modificările oftalmoscopice în HTA sunt bilaterale şi trebuie diferenţiate semnele de arterioscleroză retiniană de semnele de retinopatie hipertensivă.

Semnele arteriosclerozei retiniene apar sistematic la pacienţii în jurul vârstei de 60 de ani şi sunt reprezentate de:

- diminuarea calibrului arterial care poate fi difuz, generalizat, sau uneori localizat şi segmentar cu aspect moniliform sau filiform;
- modificarea reflexului arterial parietal cu reflex metalic. Arterele au o coloraţie galben portocalie în "fir de cupru" sau “fir de argint” în arterioscleroza severă;
- modificarea traiectului arteriolar cu arteriole rectilinii, rigide, alungite, sinuoase;
- semnele de încrucişare – (încrucişarea arterio-venoasă normală nu se însoţeşte de schimbări de calibru) cu modificări la nivelul încrucişării
- Modificările la nivelul încrucişării arterio-venoase apar datorită tecii adventiciale comune pentru arteră şi venă. Artera cu perete rigid determină compresiunea venei ducând la modificări ale acesteia. Modificările de la nivelul încrucişării arterio-venoase constituie semnul Salus-gunn care prezintă trei stadii:
  - stadiul I – îngustarea calibrului venos la nivelul încrucişării
  - stadiul II – îngustarea calibrului la încrucişare şi devierea vasului cu dilatarea acestuia în amonte de încrucişare
  - stadiul III – de pretromboză cu apariţia de mici hemoragii la nivelul zonei de încrucişare

Semnele de arterioscleroză sunt ireversibile şi nu dispar prin tratamentul hipertensiunii arteriale.

Semnele retinopatiei hipertensive sunt:

înainte de ruptura barierei hematoretiniene

- vasoconstricție arterială segmentară, unică sau multiplă care poate dispare la normalizarea presiunii arteriale la tineri;
- vasodilatația arterială pasivă la persistența hipertensiunii arteriale.

după ruperea barierei hemato-retiniene

- hemoragii care apar prin alterarea severă a peretelui vaselor arteriale, prin extravazarea elementelor figurate ale sângelui. Ele sunt multiple, superficiale, liniare, în flacără, situate în stratul fibrelor nervoase. Uneori hemoragiile sunt profunde mai dense, rotunde şi atunci traduc o ischemie retiniană. La scăderea terapeutică a HTA hemoragiile dispar în câteva săptămâni.
- noduli cotonoşi (exudate moi, noduli disorici) traduc o decompensare a sistemului arteriolar. Sunt mici noduli albi, strălucitori cu margini flou, superficiali, în vecinătatea zonelor de ischemie, lângă vase. Ei sunt localizați în polul posterior şi respectă macula. De talie şi forma variabilă sunt în general alungiți cu axul mare perpendicular pe direcția fibrelor optice. Ei dispar în 1-3 luni fără a lăsa cicatrici. Ei pot fi găsiți în toate afecțiunile unde există tulburări grave ale perfuziei (diabet, ocluzie venoasă, HTA).
- exudate uscate se prezintă ca pete albe sau galbene, în funcție de încărcarea lipidică, bine delimitate şi localizate în polul posterior, în spatele vaselor retiniene. Ele iau o dispoziție radiară, centrând foveea şi constituind steaua maculară.
- edemul papilar - impune tratamentul urgent al HTA. În stadiul precoce se produce edemul discret al papilei, cu o papilă uşor strălucitoare cu dilatații venoase şi diminuarea pulsului venos spontan. În evoluție edemul papilar creşte, papila este înconjurată de hemoragii superficiale în flacără, noduli cotonoşi şi uneori pliuri coroidiene. Acest edem este bilateral mai mult sau mai puțin simetric. La început acuitatea vizuală este păstrată dar persistența edemului papilar poate antrena o scădere a acuității vizuale şi lărgirea petei Mariotte prin atrofie optică.
- sindromul de ocluzie acută a coriocapilarelor - la pacienții cu HTA malignă, atunci când vasele lor nu sunt scleroase ci suple (HTA de origine toxică, toxemie gravidică). Clinic se observă pete gălbui subretiniene grupate sau diseminate şi frecvent asociate cu o decolare seroasă retiniană (periferică sau în polul posterior) responsabilă de scăderea vederii. Leziunile sechelare sunt reprezentate de petele Elsching care apar la 2-3 săptămâni după puseul hipertensiv. Acestea sunt mici pete palide, rotunde centrate de un punct pigmentar profund, situate în vecinătatea papilei sau în periferie. Numărul este variabil şi nu confluează.

Clasificarea HTA

Clasificarea Keith Wagner şi Barker

Stadiul I – angiopatie hipertensivă

Se caracterizează prin modificări vasculare incipiente cu:

- artere îngustate cu reflex parietal lărgit cu aspect de "sârmă de cupru"
- la nivelul încrucişării arterio-venoase vena este comprimată şi îngustată (Salus gun I)

Stadiul II – angiosclerozǎ hipertensivă

Se caracterizează prin modificări vasculare mai avansate:

- arterele devin rigide cu aspect de "sârmă de argint"
- venele sunt dilatate şi tortuoase

- la nivelul încrucişării arterio-venoase este semnul Sallus gun II – modificarea calibrului venos şi deformarea traiectului venei (în baionetă)

Stadiul III – retinopatie hipertensivă, prezintă:

- modificările vasculare din stadiul II de angioscleroză corio-retiniană
- modificări retiniene cu:
  - hemoragii retiniene superficiale şi profunde
  - exudate retiniene moi
  - exudate uscate în stea maculară
  - edem retinian

Stadiul IV – neuroretinopatie hipertensivă

- modificările stadiului III
- edem papilar

Defectul acestei clasificări este confuzia semnelor date de arteriosclerozã cu cele produse de tensiunea arterială acută, alteraţiile coroidiene fiind total ignorate.

Diagnosticul diferenţial se face cu afecţiuni care determină hemoragii şi exudate la nivelul retinei: TVCR, RD, NOIA.

În cursul HTA netratate sau necompensate pot apare complicaţii generale grave cu infarct miocardic sau accidente vasculare cerebrale.

La nivel retinian HTA poate determina complicaţii vasculare care determină pierderea ireversibilă a vederii: OACR,TVCR, NOIA, ischemie coroidiană. Mai rar pot apare hemoragii intravitreene, paralizii oculomotorii prin AVC, deficite hemianoptice prin afectarea căilor optice intracraniene.

Retinopatia diabetică (RD)

RD este cea mai frecventă boală vasculară a retinei afectând pacienţi între 20-65ani.

RD este cea mai frecventă cauză de pierdere a vederii la populaţia adultă în ţările dezvoltate.

RD este o microangiopatie care afectează arteriolele precapilare, capilarele, venulele şi în mai mică măsură vasele retiniene mai mari.

Factorii ce contribuie la apariţia RD sunt:

- *factori generali*: modificări hemoreologice în sensul unei: - hipervâscozităţi sanguine; hiperagregare plachetară, modificarea factorilor de coagulare şi fibriniloză;

- *factori locali*: modificări la nivelul peretelui capilar cu:
  - creşterea în volum a celulelor endoteliale
  - îngroşarea membranei bazale
  - acumulare locală de material hialin de natură glicoproteică
  - dispariţia pericitelor

În RD apare un cerc vicios ale cărui verigi importante sunt: *întreruperea circulaţiei capilare şi ruptura barierei hemato-oculare.*

- Întreruparea circulaţiei capilare este o ocluzie funcţională în sensul golirii de sânge a unor capilare, dar nu prin proces trombotic, ci prin modificări locale ale peretelui. Rezultatul acestei non-perfuzii capilare este apariţia unei hipoxii retiniene. În aceste condiţii, apar şunturi arteriovasculare care tind să compenseze lipsa de aport de oxigen la nivel retinian şi neovascularizaţia prin elaborarea de către retina ischemică a unui factor vasoformator pentru revascularizarea ariilor hipoxice retiniene.
- Ruptura barierei hemato-oculare prin scăderea numărului de pericite (a căror funcţie normală este de a menţine integritatea structurală a vaselor) produce microanevrisme (dilataţii sacciforme de capilare) ce se pot tromboza sau rupe dând

hemoragie. Prin creşterea permeabilităţii capilare cu acumulare de metaboliţi plasmatici în spaţiul perivascular se constituie un edem retinian de diferite grade care poate fi localizat sau difuz..

- Leziunea iniţială a RD este ***microangiopatia*** care atinge capilarele (arteriole şi venule) sub forma unei vasodilataţii cu hipermeabilitate capilară sau obstrucţie capilară, care generează edemul retinian şi ischemia retiniană.
  - ***Edemul retinian*** este produs prin dilataţie capilară cronică care antrenează alterarea peretelui vascular cu formare de microanevrisme şi transudaţie care generează edemul retinian.
  - ***Ischemia retiniană*** este sursa de hipoxie retiniană prin ocluzie capilară. Această ischemie generează neovase cu evoluţia către faza proliferativă a bolii cu complicaţiile ei.

Clinic RD se prezintă sub formă de RD edematoasă şi/sau RD ischemică.

Retinopatia diabetică edematoasă - traduce hiperpermeabilitatea capilară. Examenul FO evidenţiază:

- ***Micro-anevrisme sau ectazii*** ale peretelui capilar, secundare dispariţiei pericitelor. Diametrul lor este între 10-100 microni (cele medii de 30 microni sunt perceptibile la oftalmoscop). Ele apar când sunt recente, sub formă de mici pete roşii bordând zonele de ocluzie capilară.
- ***Exudate lipidice*** - sunt acumulări extracelulare de lipide intraretiniene şi sunt datorate extravazării serului care traversează peretele vascular alterat. Clinic se prezintă ca mici pete albe, gălbui, profunde, distribuite la întâmplare sau în coroană (exudate circinate). Ele înconjoară microanevrismele responsabile de zonele de non perfuzie capilară. În regiunea maculară ele pot fi asociate cu edem macular.
- ***Edemul intraretinian*** - este consecinţa capilaropatiei cu hiperpermeabilitate şi predomină la polul posterior în particular la nivelul maculei.
- ***Hemoragii intraretiniene*** - sunt secundare rupturii microanevrismelor, alterării peretelui capilarelor şi venulelor. Ele sunt de formă variabilă, punctate, în flacără, în stea şi predomină la polul posterior.
- ***Dilataţiile venoase***.

Retinopatia diabetică ischemică se manifestă oftalmoscopic în stadiul preproliferativ sau proliferativ.

În **stadiul preproliferativ** semnele de ischemie retiniană sunt:

- ***noduli cotonoşi*** apar sub formă de pete albe, superficiale în polul posterior. Ele sunt provocate de acumulări de produşi axoplasmatici incapabili să traverseze zona ischemică ce pot regresa spontan în 2 - 3 luni. Prezenţa lor în număr mare, indică evoluţia rapid progresivă a RD şi riscul major al neovascularizaţiei.
- ***modificări de calibru ale tractului venos*** cu dilataţie venoasă cu segmentări, bucle venoase în zonele de non-perfuzie capilară retiniană care survin prin hipoxia severă şi difuză.
- ***ocluzii capilare*** întinse
- ***anomalii microvasculare intraretiniene*** care corespund dilataţiilor capilare telangiectatice, ca nişte "şunturi" între arteriole şi venule.

Retinopatie diabetică proliferativă este complicaţia retinopatiei ischemice.

Extensia zonelor ischemice retiniene hipoxice provoacă apariţia neovaselor printr-un factor angiogenic sau vasoproliferativ. Neovascularizaţia este localizată la retină, papilă, iris.

- ***Neovascularizaţia retiniană*** - debutează într-o zonă de retină perfuzată situată în spatele zonei de non-perfuzie capilară. În evoluţie neovasele traversează limitanta internă, etalându-se la suprafaţa retinei, în spaţiul retrohialoidian.

- ***Neovasele papilare*** pot fi epipapilare (în aria papilară), peripapilare, papilovitreene. Neovascularizaţia papilară este semn de gravitate al RD proliferante.
- ***Neovascularizaţia iriană*** este mai tardivă şi se dezvoltă iniţial la marginea pupilei, dar poate avansa către unghiul iridocornean.

În RD pot fi forme mixte în care în grade diferite sunt asociate semne ischemice şi edematoase.

Retinopatia floridă cu capilaropatie ischemică acută, caracterizată prin instalarea rapidă şi gravă a neovascularizaţiei este rarisimă (1%) şi survine la pacienţii tineri cu diabet insulino-dependent dezechilibrat, evoluând de mulţi ani. Prognosticul său este sever în absenţa tratamentului (echilibrarea diabetului şi fotocoagularea panretiniană).

Capilaropatia edematoasă acută apare la tineri diabetici, insulino-dependenţi trataţi, cu ciclul glicemic perturbat. Se manifestă prin scăderea acuităţii vizuale progresiv şi se caracterizează prin edem papilar şi peripapilar, asociat eventual cu edem macular, hemoragii şi exudate.

În funcţie de manifestările clinice, paraclinice şi posibilităţi de tratament, RD se clasifică în:

RD background (RDB)
RD maculară (RDM)
RD preproliferativă (RDpreP)
RD proliferativă (RDP)
RD complicată (RDC)

RDB - se caracterizează prin:

Microanevrisme, apar ca leziuni punctiforme cu diametru 20 - 200 microni, rotunde, localizate temporal de maculă.

Hemoragiile: Punctiforme sunt localizate la nivelul porţiunii terminale a capilarului, spre venulă. Hemoragiile în flacără sunt localizate la nivelul capului arterial al capilarului.

Exudate dure: sunt consecinţa edemului retinian cronic. Dimensiunea lor este variabilă şi se prezintă ca un inel gălbui bine delimitat în jurul zonei edemaţiate, în centrul căreia se găsesc microanevrisme.

RDM - este cea mai comună cauză de dispariţie monoculară a vederii la pacienţii cu RD consecutivă unui diabet tip 2 non-insulino-dependent.

Se disting 3 tipuri de RDM:

RDM focală - în zone localizate retiniene şi se manifestă prin edem macular înconjurat de puncte exudative fiind prezente însă şi celelalte semne de RDB. Dispariţia vederii se datoreşte extinderii edemului şi a exudatelor la nivelul foveolar, proces care are loc după o perioadă de latenţă.

RDM difuză - se produce prin extravazarea sângelui de la nivelul mai multor capilare ale polului posterior, difuz. Manifestarea clinică este edemul difuz retinian concomitent cu apariţia hemoragiilor şi dilataţiilor anevrismale. Exudatele lipsesc; dacă totuşi apar, ele sunt foarte mici.

RDM ischemică - se manifestă prin: microanevrisme, hemoragii, edem macular variabil de la moderat la cistoid, slabe exudate.

RDpreP - această formă se poate dezvolta pe un fond de RDB. Leziunile produse datorită ischemiei retiniene, vizibile la examenul oftalmologic sunt:

Noduli cotonoşi au aspect vătos, se produc datorită întreruperii circulaţiei capilare.

Defecte microvasculare retiniene ce se pot observa în apropierea zonei de ocluzie capilară. Ele sunt în general şunturi arterio-venoase ce se deosebesc de neovase prin faptul că nu extravazează la angiofluorografie.

Dilataţii venoase sub formă de mătănii, bucle venoase.
Îngustare arteriolară.
Pete hemoragice consecinţa infarctelor retiniene.

RDP - această formă clinică afectează mai ales pacienţii cu diabet juvenil, incidenţa formei proliferative la aceştia fiind de 60% la 30 de ani. Principalele manifestări clinice sunt:

Neovascularizaţia - este principala manifestare. Cel mai frecvent loc de apariţie este capul nervului optic ca şi arcadele vasculare din teritoriul temporal. S-a observat că pentru apariţia neovaselor retina trebuie neperfuzată pe o zonă cu suprafaţa egală cu mai mult de 1/4 din aria sa.

Decolarea posterioară a vitrosului apare ca un rezultat al neovaselor. Reţeaua fibrovasculară epiretiniană ce se formează ca un proces proliferativ devine aderentă la faţa posterioară a vitrosului făcând posibilă extravazarea de constituenţi plasmatici din neovase în corpul vitros. Într-un număr scăzut de cazuri, însă, datorită mişcărilor vitrosului în cadrul mişcărilor generale ale corpului, neovasele sunt tracţionate, dezlipite de pe suprafaţa retiniană şi în final se rup cu apariţia de hemoragii.

Hemoragia - poate apare fie la nivelul vitrosului (hemoragie intravitreană) sau la nivelul spaţiului retrohialoidian (hemoragie intraretiniană) cu rezorbţie mai rapidă decât cele vitreene. Apariţia de sânge în vitros transformă boala din asimptomatică în simptomatică.

RDC

RD edematoasă are o evoluţie defavorabilă în timp complicându-se cu maculopatie edematoasă. Edemul macular este însoţit de pierderea acuităţii vizuale centrale, metamorfopsii (vedere deformată a obiectelor), oftalmoscopic evidenţiindu-se edem gri al regiunii maculare cu pierderea reflexului foveolar. Fară tratament, evoluează spre edem macular cistoid, urmat de o degenerescenţă maculară cistoidă, pseudo-gaură maculară şi decolare seroasă a neuroepiteliului.

RD ischemică în absenţa tratamentului evoluează prin neovascularizaţie spre complicaţii grave prin proliferarea neovaselor şi maculopatia ischemică.

Proliferarea neovaselor preretiniene şi papilare se complică cu:

- hemoragii vitreene în care sângele iniţial localizat în spaţiul între membrana limitantă internă a retinei şi hialoida posterioară a vitrosului pătrunde în gelul vitrean;
- decolarea de retină prin tracţiune;
- glaucomul neovascular complică 5% din RD proliferante netratate prin neovascularizaţia unghiului iridocornean şi blocarea evacuării umorului apos. Ea este responsabilă de hipertonia oculară majoră dureroasă şi gravă.

Maculopatia ischemică este produsă prin întinderea în suprafaţă a zonelor de non perfuzie. Este localizarea cea mai gravă a formei ischemice şi este responsabilă de pierderea vederii centrale fiind fără posibilitaţi terapeutice.

Tratamentul R.D.

Tratamentul medical al RD, când ea este constituită se reduce la echilibrarea cât mai strictă a metabolismului glucidic şi tratamentul factorilor de risc asociaţi (HTA, dislipidemii). Diminuarea importantă a glicemiei poate antrena o agravare tranzitorie a leziunilor ischemice, prin modificările presiunii hidrostatice a fluxului plasmatic al capilarelor retiniene.

Tratamentul fotocoagulator

RDB - În aceasta formă poate fi de ajutor doar terapia medicamentoasă antidiabetică generală. E important doar controlul periodic al manifestărilor oculare pentru riscul dezvoltării de RDP.

RDM -

RDM focală poate beneficia de tratament fotocoagulator. Se foloseşte laser cu Ar aplicat pe microanevrisme şi în centrul procesului exudativ. Spotul, cu diametrul de

50-200 microni, cu durata de 0,1 secunde, aplicat pe o pupilă dilatată în prealabil trebuie să aibă o putere destul de mare pentru a obține un inel alb format din arsuri punctiforme în jurul microanevrismului sau a zonei de extravazare. Rezultatele obținute sunt dispariția edemului și a exudatelor cu îmbunătățirea acuității vizuale.
RDM difuză beneficiază în mai mică măsură de tratament laser. Spotul are dimensiuni de 50-200 microni, cu durata de 0,05-0,1 secunde, se aplică pe un grilaj; se produc arsuri multiple la nivelul macular cu respectarea foveolei (cea mai apropiată arsură este la 500 microni de foveolă).
RDM ischemică nu beneficiază de tratament laser.

RDpreP - Acestă formă trebuie urmarită pentru că evoluează rapid spre RDP. Tratamentul cu laser este indicat doar când examenul angiofluorografic arată capilare neperfuzate la pacient ce și-a pierdut vederea la celălalt ochi printr-o complicație RDP.

RDP - Această formă reprezintă cea mai importantă indicație de fotocoagulare. Rezultatele obținute sunt ameliorarea funcției vizuale și prevenirea complicațiilor. Cea mai folosită metodă este *fotocoagularea panretiniană* cu laser cu AR. Scopul tratamentului este de a determina involuția neovaselor și prevenirea hemoragiei în vitros. Se efectuează 2000-3000 de arsuri dispuse de la polul posterior la ecuator fie într-o ședință fie în mai multe separate de 1 săptămână. Durata efectivă a ședinței este corelată cu pragul dureros al pacientului și cu capacitatea sa de concentrare.
Bolnavul trebuie examinat la 4-8 săptămâni după aplicare deoarece aceasta este perioada necesară regresiunii neovaselor. Semnele de involuție sunt:

- regresia neovaselor;
- regresia dilatațiilor venoase;
- absența hemoragiilor retiniene;
- papila palidă.

La majoritatea pacienților odată ce retinopatia este stopată, vederea se menține la nivel satisfăcător. Persistența neovaselor are drept cauză tratamentul inadecvat, deși un număr de cazuri pot evolua prost în ciuda răspunsului inițial favorabil. Recidivele se pot trata prin aplicarea de laser Ar între punctele precedente.

RDC - Aplicarea laser se face în cadrul endofotocoagulării (cu Ar) ca aplicație de panfotocoagulare retiniană și vitrectomie.

Vitrectomia este necesară datorită complicațiilor secundare ale retinopatiei proliferante neovasculare.

Circumstanțele care duc la vitrectomie:

- Pacienții cu retinopatie proliferantă sau ocluzie venoasă retiniană cu complicații secundare care nu au fost supuși la fotocoagulare;
- Retinopatia proliferantă a fost tratată anterior prin fotocoagulare, dar complicațiile oculare necesită indicația de vitrectomie; în acest grup se subdivid pacienții la care:
  - fotocoagularea teritoriilor retiniene hipoxice este incompletă și neovasele persistă, fotocoagularea foarte întinsă sau foarte limitată în vecinătatea polului posterior a lăsat persistenta unor largi teritorii de ocluzie capilară sau prin slaba cooperare a pacientului fotocoagularea nu a putut fi finalizată sau a apărut hemarogie masivă în vitros;
  - fotocoagularea panretiniana a fost completă, neovasele au dispărut, dar brutal apare o hemarogie masivă în vitros.

La pacienții cu retinopatie proliferantă neovasculară vitrectomia este indicată în hemoragii vitreene și DR. Dacă vitrectomia a reușit să elibereze tracțiunile vitreene și să asigure ablația completă a hialoidei posterioare până la baza vitrosului, atunci vitrectomia va

avea un efect favorabil pe evoluţia ulterioară a retinopatiei proliferante. Fotocoagularea după vitrectomie ar evita recidivele de proliferare neovasculară la nivelul fundului de ochi dar ar preveni şi dezvoltarea sau agravarea unei rubeoze iriene şi apariţia unui glaucom neovascular. Vitrectomia trebuie să fie folosită cu mult discernământ în retinopatia proliferantă şi aceasta este posibil dacă se foloseşte o fotocoagulare corectă care să nu lase netratată nici o zonă de ocluzie capilară retiniană.

Deci fotocoagularea laser este metoda terapeutică de elecţie indispensabilă a RD prin care se vor fotocoagula confluent toate zonele de non perfuzie pentru că teritoriile ischemice sunt responsabile de proliferare.

În diabetul cu risc crescut trebuie fotocoagulate laser toate teritoriile neperfuzate, sau prost perfuzate, tratându-se periferia retinei până la ora serata pentru că pot apare glaucoame neovasculare catastrofice la diabetici uneori printr-o bandă foarte mică de retină netratată.

Rar fotocoagularea poate antrena complicaţii grave:

- Neovascularizaţie subretiniană în care este incriminată o eroare de dozaj. Ea poate surveni după o fotocoagulare intensă cantitativ la un pacient cu retinopatie gravă în care vitrosul prezintă aderenţe cu retina neovascularizată.
- Edemul macular cistoid este o complicaţie a panfotocoagulării sau chiar a fotocoagulării limitate în RD proliferantă şi ocluzia venoasă în formă ischemică. Mecanismul său poate fi o inflamaţie a peretelui capilar secundar unei necroze tisulare date de laser. Acest edem macular poate agrava un edem macular preexistent sau se poate asocia cu o decolare seroasă a neuroepiteliului.

MALADII RETINIENE DE NATURĂ CIRCULATORIE

Edeme retiniene

Edemul celular ischemic

- obliterarea arterei centrale a retinei
- obliterarea acută a ramurilor ACR
- ischemia retiniană tranzitorie – Amauroza fugace
- ischemia retiniana localizată

Edeme retiniene interstiţiale

- exudate dure
- edem cistoid al maculei

Hemoragii retiniene

Modificări vasculare retiniene

Arterioscleroza

Ocluzia venei centrale a retinei

- capilaropatie edematoasă
- capilaropatie ischemică

❖ **Edeme retiniene**

- **Edemul celular ischemic** - corespunde acumulării de lichid în celulele ganglionare, unde axonii suferă o ischemie acută sau localizată. Se întâlneşte în:
  - obliterarea arterei centrale a retinei
  - ischemia retiniană tranzitorie

Obliterarea arterei centrale a retinei (OACR)

OACR se caracterizează prin:

- scăderea severă, brutală până la cecitate a acuității vizuale. Ea poate fi parțială, dacă obstrucția se localizează la un ram, cu dezvoltarea unei hemianopsii altitudinale sau quadranopsie.
- scăderea totală a acuității vizuale este însoțită de midriază amaurotică.

La oftalmoscop se evidențiază:

- macula "roșie cireașă"
- edem retinian albicios
- papila palidă
- vasele îngustate cu segmentarea coloanei sanguine
- se observă embolusi în aproximativ 20% din cazuri
- la 20% din pacienți perfuzia maculară este asigurată prin artera cilioretiniană, dar acuitatea vizuală este net scazută.

Alterațiile celulelor ganglionare sunt ireversibile după 2 ore. Țesutul se necrozează și se dezvoltă o gliază atrofică. Imaginea maculei roșu cireașă dispare după câteva săptămâni. Papila ia un aspect albicios cu atrofie optică parțială.

Etiologic OACR este produsă prin:

- tromboză cauzată de arterioscleroză sau maladie Horton;
- embolul este încriminat în obstrucțiile de ram. Embolii sunt de colesterol (plăcile Hollenhorst - cristale aurii strălucitoare într-o placă de aterom coroidian), calcici (cu aspect gri-albicios în leziunile valvulare cardiace) și fibrinoplachetari (alungiți, crem).

Cauzele emboliilor sunt: aterom carotidian, anevrism, valvulopatii, endocardite, HTA, colagenoze, embolii grăsoase posttraumatice.

În OACR tratamentul trebuie aplicat precoce. În cazul embolului pentru a-l migra în periferie se va face hipotonizarea globului ocular cu:

- masaj digital 10-15"
- paracenteza camerei anterioare pentru a scădea brusc TIO
- administrarea de beta blocante, inhibitori de anhidrază carbonică.
- vasodilatatoarele și fibrinoliticele sunt puțin eficace.

OACR necesită instituirea de urgență a unui tratament, retina rămânând viabilă 100 de minute după ocluzia de trunchi central.

Obliterarea acută a ramurilor arterei retiniene – realizează tablouri clinice variabile, în care atingerea regiunii maculare condiționează semnele funcționale și prognosticul bolii. În 90% din cazuri se produce obliterarea ramului temporal superior cu atingerea maculei, scăderea acuității vizuale și amputația câmpului vizual nazal inferior.

În teritoriul arterial obliterat examenul FO arată edem retinian ischemic cu sau fără atingere maculară.

Ischemia retiniană tranzitorie Amauroza fugace (AF) - Se caracterizează prin:

- cecitate monoculară tranzitorie (secunde, minute)
- ocluzie arteriolară
- retinopatie ischemică.
- între crize, vederea și FO sunt normale.

Cea mai frecventă cauză este embolia retiniană la subiecți în vârstă cu leziuni de ateroscleroză unde AF este o formă de atac ischemic tranzitoriu. Este necesar un examen cardiovascular complet cu dopler carotidian, ecocardiografie, EKG.

La tineri AF se produce prin vasospasme în status autoimun sau în migrenă. Pacienții descriu începerea sau pierderea vederii, uneori cu prezența unui punct luminos mișcător în câmpul vizual.

Ischemia retiniană localizată

Se manifestă prin noduli disorici care corespund unor obliterări ale arteriolelor precapilare. Zona edematoasă care rezultă ia forma unui exudat alb cotonos cu margini estompate situat în straturile superficiale ale retinei.

Etiologia ischemiei retiniene localizate este multiplă: alteraţii parietale (diabet, HTA, colagenoze, arterioscleroză), modificări sanguine (diabet, disproteinemie, hemopatie), microembolii (septice, grăsoase), modificări de debit (scăderea perfuziei, jenă în întoarcerea venoasă).

- **Edeme retiniene interstiţiale** - Sunt produse prin tulburări de permeabilitate capilară cu trecerea anormală a lichidului şi a moleculelor cu talie mare în mediul interstiţial. Edemul interstiţial se localizează în straturile interne ale retinei şi la nivelul maculei în stratul fibrelor lui Henle. La început edemul este difuz, traducându-se prin modificări de reflex la suprafaţa retinei. Evoluţia este spre resorbţie sau spre transformare în exudate dure sau edem cistoid.

Exudate dure - Hipoxia cauzată de presiunea pe care o exercită edemul pe ţesuturile vecine, antrenează o degenerescenţă a elementelor nervoase cu eliminarea de constituenţi lipidici care produc exudate profunde alb-gălbui. Aceste exudate pot migra, dând aspecte clinice variabile: retinopatia stelară prin migrare în straturile fibrelor Henle, retinopatia circinată când exudatele se grupează.

Etiologic, exudatele dure sunt produse prin: alteraţii parietale ale capilarelor (HTA, arterioscleroză, diabet, colagenoză, vascularite), creşterea presiunii hidrostatice (stază şi ocluzie venoasă).

Edemul cistoid al maculei prezent în sindromul Irving-Gass (edem cistoid ce apare la 6 săptămâni după operaţia de cataractă), uveite, decolare de retină (post operator), instilaţii cu adrenalină la afaci, diabet, ocluzii venoase.

Dacă permeabilitatea capilară se normalizează se poate produce rezorbţia edemului cistoid. Dacă alteraţiile se menţin se instalează degenerescenţa chistică ireversibilă cu aspect de chist centro-macular-pseudogaură. Ruptura peretelui intern al chistului poate determina apariţia de gaură lamelară maculară.

❖ **Hemoragii retiniene** - se produc prin alteraţii endoteliale cu hipoxie retiniană.

Hemoragiile preretiniene sunt rotunde şi mascate de vase, fiind situate în contact cu limitanta internă. Poate exista un nivel de lichid.

Hemoragiile superficiale situate în stratul fibrelor optice iau o dispoziţie radiară în formă de flacără.

Hemoragiile profunde sunt rotunde şi difuze, având o coloraţie mai închisă.

❖ **Modificări vasculare retiniene**

Arterioscleroza

- Se traduce prin lărgirea reflexului parietal, cu modificări de traiect ale vaselor - hipersinuoase şi modificări de calibru (stenoză segmentară).
- Semnul de încrucişare
- Alteraţii parietale arteriale - în HTA necroza fibrinoidă a peretelui dă un aspect filiform alb, în fir de argint. După tromboză segmentul neperfuzat poate apare ca un cordon alb vidat de sânge.
- Alteraţii parietale venoase - venele pot fi turgescente cu neregularităţi de calibru, traseu şi cu semne de tromboză.

- Anevrisme - apar ca mici puncte roşii rezultate din dilatarea peretelui capilar. Ele sunt asociate alteraţiilor parietale şi sunt legate de starea de hipoxie retiniană. Pot dispare prin tromboze sau pot provoca edem interstiţial prin creşterea permeabilităţii peretelui.
- Vase de şunt - se dezvoltă după ocluzie vasculară şi tind să asigure o circulaţie retiniană satisfăcatoare.
- Neovase - nu sunt vizibile la FO la debut, dar în evoluţie apar ca fine vase tortuase situate în plan retinian sau înainte. Peretele lor este anormal de permeabil şi sunt la originea hemoragiilor şi exudatelor.

Ulterior ele determină o proliferare a ţesutului conjunctivo glial cu tendinţa de a invada vitrosul.

Complicaţia lor majoră este hemoragia şi tracţiunea retiniană cu decolare de retină. Dezvoltarea acestor neovase se produce prin anoxie a ţesutului retinian, compensând deficitul de oxigen - prin aport vascular complementar. Aceste neovase antrenează dezordini anatomice grave în globul ocular.

Ocluzia venei centrale a retinei (OVCR)

Ocluzia venoasă este o oprire sau o întârziere a circulaţiei curentului venos în trunchiul central sau în unul din ramuri.

Debutul OVCR poate fi brutal sau progresiv.

Simtomele se manifestă prin:

- senzaţie de începţare intermediară a vederii,
- "muşte zburătoare"
- metamorfopsii
- scotom negativ
- uneori scăderea acuităţii vizuale.

Dacă scăderea acuităţii vizuale nu este foarte mare, pacientul nu se adresează medicului şi OVCR este depistată prin complicaţii, bolnavul prezentând dureri oculare secundare glaucomului neovascular (glaucom de 90 de zile).

Vârsta cea mai frecventă de OVCR este de 60 de ani, dar boala poate apare şi la adultul tânăr. Aproximativ 60% din pacienţi au HTA şi 10% glaucom cu unghi deschis.

La oftalmoscop se observă:

- dilataţie venoasă
- hemoragii întinse de la papilă la extrema periferie cu dispoziţie în flacără.

În tromboza de venă centrală, edemul papilar se dezvoltă progresiv putând fi în teritoriul trombozat, edem difuz, noduli disorici.

Ocluzia venoasă retiniană afectează patul capilar sub două forme:

– capilaropatia edematoasă care se manifestă prin dilatarea patului capilar, fiind provocată de creşterea presiunii venoase a vaselor retiniene inclusiv capilare care antrenează o transudaţie ce traversează peretele vascular.

– capilaropatia ischemică legată de un blocaj al circulaţiei în patul capilar, blocaj responsabil de non perfuzie a teritoriilor retiniene şi deci ischemie.

Forma de capilaropatie edematoasă este mai frecventă, se manifestă prin:

- jenă vizuală sau încetarea vederii
- acuitatea vizuală este relativ conservată
- deficite de câmp vizual minime (lărgirea petei Mariotte, scotom central).

Examenul polului posterior evidenţiază:

- edem papilar
- edem retinian difuz (aspect gri-închis al retinei)
- vene dilatate, tortuoase

- hemoragii superficiale în flacără, fine, paralele cu tractul fibrelor optice dispuse până la periferia retinei
- hemoragii profunde, cu artere normale şi rari noduli cotonoşi.

Forma ischemică a OVR este mai puţin frecventă, dar semnele funcţionale sunt severe:

- acuitate vizuală scăzută relativ brusc
- deficite centrale de câmp vizual cu scotom absolut
- deficite periferice (studiul câmpului vizual evidenţiază teritoriul de non perfuzie).

Examenul fundului de ochi relevă:

- hemoragii şi nodulii cotonoşi abundenţi cu afectarea majoră a patului arterial şi capilar. Hemoragiile sunt numeroase, dense realizând o infarctizare hemoragică a retinei, care alterează grav structura retinei, hemoragii ce au aspecte variabile: în flacără, punctiforme sau enorme.
- nodulii cotonoşi (exudate albe cotonoase superficiale), numeroşi, sunt denşi, confluenţi şi traduc suferinţa ischemică a fibrelor optice.
- venele sunt mai puţin dilatate, dar neregulate.
- arterele sunt modificate, cu strâmtorări extreme filiforme
- papila este puţin modificată cu marginile nete, uneori acoperite de hemoragii şi exudate peripapilare.

Forma *edematoasă* are o evoluţie favorabilă, cu regresia semnelor funcţionale şi a leziunilor fundului de ochi. Complicaţia majoră a acestei forme este *edemul macular cistoid* cu evoluţie posibilă spre preudogaură şi gaură maculară.

Complicaţiile majore ale formei *ischemice* sunt date de apariţia de *neovase retiniene*, papilare care dau *hemoragii intravitreene* şi *decolare de retină prin tracţiune şi neovase iriene* (complicaţii precoce aproximativ la 6 săptămâni) la marginea papilei şi în unghiul iridocornean responsabile de *glaucomul neovascular*.

Etiologic un număr mare de tromboze venoase sunt idiopatice legate de arterioscleroză.

Tratamentul OVR în faza acută se face cu:

- anticoagulante
- antiagregante plachetare
- fibrinolitice cu eficacitate relativă.

În caz de capilaropatie ischemică, fotocoagularea panretiniană laser va controla riscul complicaţiilor neovascularizaţiei.

Retinopatia prematurităţii (ROP)

Survine la nou născut supus oxigenoterapiei cu risc crescut la prematuri.

La naştere vasele retiniene nu au terminată maturitatea lor; această maturizare se face concentric papilei. Vasele imature sunt foarte sensibile la presiunea oxigenului din sânge şi ridicarea acestei presiuni antrenează un spasm arteriolar. Spasmul arteriolar provoacă anoxie retiniană cu liberarea de factori excitanţi pentru neovascularizaţie, care vor determina apariţia retinopatiei proliferante. Caracterul imatur al vaselor temporale, face ca semnele clinice să apară în periferia temporală.

În primul stadiu retina periferică temporală apare alb gri prin ischemie, apoi apar hemoragii şi edem în aceasta regiune. Dacă oxigenoterapia se întrerupe este posibilă vindecarea fără sechele sau cu sechele minime în stadiul de debut.

Dacă oxigenoterapia continuă, neovasele se dezvoltă, apare o membrană fibroglială vascularizată extinsă în vitros până în spatele cristalinului (fibroplazie retro-lentală). Dezvoltarea acestei membrane sfârşeşte prin a decola retina şi corpul ciliar cu apariţia de phtisis şi/sau microftalmie.

Retina

Leziunea este bilaterală şi este o cauză de leucocorie.

Tratamentul va fi profilactic şi constă în supravegherea oxigenoterapiei şi întreruperea ei. Dacă maladia se dezvoltă, fotocoagularea poate controla neovascularizaţia. Dacă leziunile sunt avansate, chirurgia vitreoretiniană se impune pentru a conserva dacă mai este posibil, funcţia vizuală.

TESTE:

1. Papila este:
a. locul de ieşire a fibrelor nervoase din ochi
b. locul de intrare şi ieşire a vaselor retiniene (arteră, venă centrală)
c. porţiunea din retină care are numai conuri
d. are culoare alb-roz şi dimensiuni 1/1,5 mm
e. prezintă central o mică excavaţie

2. Foveea este:
a. avasculară
b. are un reflex strălucitor central-reflexul foveolar
c. prezintă numai conuri
d. prezintă numai bastonaşe
e. locul acuităţii vizuale maxime

3. În AFG este hipofluorescenţă prin:
a. umplere absentă sau întârziată a vaselor retiniene în OACR, RD
b. efect de mascare a fluorescenţei coroidiene de fond prin hemoragii, pigment, edem retinian, exudate moi

4. În AFG este hiperfluorescenţă prin:
a. efect de fereastră prin defect al EP în: colobom retinian, corioretinite
b. efect de mascare
c. lezarea barierei hematoretiniene în CRSC, RD, OVCR

5. AFG cu verde de indocianină:
a. este ideală pentru explorarea circulaţiei subretiniene (coroidiene)
b. permite detectarea membranelor neovasculare subretiniene
c. este utilă în DMLV, striuri angioide

6. Tomografia în coerenţă optică (OCT):
a. foloseşte lumina cu lungime de undă de 840nm
b. este utilă în explorarea patologiei de interfaţă vitreo-retiniană, găuri maculare, membrane epiretiniene
c. este utilă în boli retiniene: edem macular cistoid, diabetic
d. este utilă în afecţiuni ale EP şi coroidei: membrane neovasculare subretiniene

7. Drusen sunt:
a. mici pete alb-gălbui rotunde
b. petele sunt în număr mare şi extinse
c. petele sunt în număr mic şi puţin întinse
d. este localizat între EP şi membrana Bruch
e. este o leziune patologică
f. este o leziune fiziologică degenerativă
g. apare la toţi indivizii după 40-50ani

8. DMLV este:
a. ansamblu de leziuni degenerative maculare
b. ansamblu de leziuni inflamatorii maculare
c. nu antrenează afectarea vederii
d. se însoţeşte de alterarea funcţiei vizuale centrale

9. DMLV are:
a. forma atrofică uscată
b. forma atrofică umedă
c. forma exudativă umedă-neovasculară

10. Forma atrofică a DMLV prezintă:
a. scăderea moderată, lentă a vederii
b. scăderea bruscă a vederii
c. dificultate la citit în vederea nocturnă
d. modificări la grila Amsler
e. metamorfopsii

11. Forma exudativă a DMLV:
a. vederea este profund şi irecuperabil afectată
b. se însoţeşte de decolare şi ruptura EPR cu dezvoltarea neovascularizaţiei coroidiene

12. Tratamentul în DMLV este:
a. fotocoagulare laser pentru distrugerea neovaselor subretiniene
b. fotocoagulare laser în forma arofică
c. fotodinamoterapie cu verteporfin
d. antioxidanţi (vitC,E) şi Zn

e. statine
f. tratament chirurgical: chirurgie submaculară, transplant de celule ale EP, translocație maculară

13. Striurile angioide sunt:
a. pseudoxantom elastic la partea laterală a gâtului
b. striuri de culoare venoasă (rupturi ale membranei Bruch) la papilă
c. leziuni maculare hemoragice
d. vase subțiri retiniene

14. RSC:
a. afectează femei anxioase
b. afectează bărbați anxioşi de vârstă medie
c. prezintă deformări ale obiectelor, micropsie
d. are evoluție recurentă şi uneori bilaterală

15. RSC:
a. la examenul FO prezintă la nivel macular "bulă" localizată prin decolare neuroretiniană
b. la AFG apare un punct de hiperfluorescență
c. este necesară fotocoagulare laser focală la nivelul zonei de hiperfluorescență

16. Edemul macular cistoid este prezent în:
a. OVR
b. uveită intermediară cronică
c. după glaucom
d. după operația de cataractă

17. Retinopatia pigmentară:
a. este o afecțiune heredofamilială
b. ereditate variabilă dominantă 20%, recesivă 75% (forma cea mai gravă), legată de sex (5%)
c. debut cu hemeralopie
d. câmp vizual tubular
e. în final orbire

18. În RP:
a. FO evidențiază pete pigmentare cu aspect osteoblastic în periferia retinei
b. osteoblaste în centrul retinei
c. atrofie optică

19. Retinoblastomul este:
a. tumora cea mai frecventă la copil cu incidență 1/20.000
b. primul semn este leucocoria (pupila albă)
c. primul semn este cataracta
d. prognosticul este rezervat în formele bilaterale
e. necesită diagnostic precoce

20. Semnele arteriosclerozei retiniene sunt:
a. diminuarea calibrului arterial
b. modificarea reflexului arterial parietal "fir de cupru", "fir de argint"
c. modificări ale traiectului arteriolar
d. semn de încrucişare
e. ireversibile, nu dispar cu tratamentul HTA

21. Semnele retinopatiei hipertensive sunt:
a. hemoragii
b. exudate moi
c. edem papilar

22. La un subiect care se prezintă pentru cecitate unilaterală cu apariție bruscă pe un ochi alb şi nedureros care este diagnosticul posibil:
a. ocluzia de venă centrală a retinei
b. ocluzia arterei centrale a retinei
c. hemoragie în vitros
d. staza papilară

23. Care dintre următoarele afecțiuni NU dau durere oculară:
a. cheratita
b. glaucom acut
c. iridociclita
d. dezlipire de retină
e. modificările F.O. în HTA

24. Care din următoarele afecțiuni se însoțesc de durerea oculară:
a. cheratită
b. dezlipire de retină
c. iridociclită
d. panoftalmie
e. infarct retinian

25. Modificările F.O. în HTA sunt:
a. modificări arteriale
b. modificări venoase
c. semnul Salus/Gunn
d. hemoragie în vitros

26. Modificările FO în HTA sunt:
a. angiopatie
b. retinopatie hemoragică
c. angioscleroza corioretiniană
d. retinopatia hipertensivă

27. În stadiul de angiopatie HTA este:
a. semnul Salus/Gunn
b. teci periarterită
c. aspect arterial de sârmă de cupru
d. vene turgenscente, sinuoase

28. În stadiul de angioscleroză HTA sunt:
a. artere îngroşate
b. artere subțiate cu aspect de sârmă de argint
c. teci de periarterită
d. vene foarte turgescente
e. hemoragii la încrucişare

29. În stadiul de retinopatie HTA sunt:
a. artere cu aspect de sârmă de cupru
b. artere cu aspect de sârmă de argint
c. edem papilar
d. edem macular difuz
e. edem macular cu aspect de "stea"

30. Leziunile inițiale ale FO în diabet sunt:
a. la nivelul vaselor terminale peripapilar
b. la nivelul vaselor terminale perimacular
c. microanevrisme perimacular
d. microanevrisme la încrucişări arterio-venoase

31. Leziunile vasculare retiniene în diabet sunt:
a. microanevrisme perimacular
b. microanevrisme peripapilar
c. microhemoragii perimaculare
d. microhemoragii la încrucişări arterio-venoase

32. Leziunile retiniene în diabet pot fi:
a. hemoragii difuze retiniene
b. hemoragii extinse spre vitros
c. hemoragii extinse spre corpul ciliar
d. neovascularizație

33. Complicațiile grave ale retinopatiei diabetice sunt:
a. cheratita striată
b. dezlipire de retină
c. glaucom secundar
d. astigmatism miopic

34. Tratamentul retinopatiei diabetice este:
a. chirurgical
b. profilactic cu laser
c. curativ cu laser asupra microanevrismelor
d. curativ cu laser asupra neovascularizației
e. curativ cu laser în complicații

35. RD este:
a. microangiopatie
b. afectează arteriolele precapilare, capilare, venule
c. afectează frecvent şi vasele retiniene mari
d. afectează ocazional vasele retiniene mari

36. RD edematoasă prezintă:
a. microanevrisme
b. exudate lipidice
c. edem intraretinian
d. hemoragii intraretiniene
e. dilatații venoase

37. RD ischemică:
a. în stadiul preproliferativ sunt: noduli cotonoşi, ocluzii capilare, anomalii microvasculare
b. în stadiul proliferativ sunt: neovascularizație retiniană papilară, iriană

38. RD background se caracterizează prin:
a. microhemoragii
b. microanevrisme
c. edem retinian

d. exudate dure

39. RD maculară prezintă forma:
a. focală cu edem macular
b. difuză cu dilatații anevrismale și hemoragii
c. ischemică cu microanevrisme, hemoragii, edem macular, exudație

40. În RD preproliferativă:
a. leziunile sunt datorate ischemiei retiniene
b. leziunile sunt datorate edemului retinian
c. sunt noduli cotonoși
d. dilatații venoase
e. îngustare arteriolară
f. pete hemoragice

41. RD proliferativă:
a. este mai frecventă la diabet juvenil (60% la 30 ani)
b. este mai frecventă la diabet tip II
c. neovascularizația este frecventă la capul nervului optic și arcadele vasculare în teritoriul temporal
d. este decolare posterioară de vitros
e. sunt hemoragii vitreene, intraretiniene

42. Complicațiile RD sunt:
a. RD edematoasă se complică cu maculopatie edematoasă
b. RD ischemică evoluează prin neovascularizație spre complicații grave: hemoragii vitreene, DR, glaucom neovascular

43. Proliferarea neovaselor preretiniene și papilare se complică cu:
a. hemoragii vitreene
b. cataractă
c. ulcer
d. DR prin tracțiune
e. glaucom neovascular
f. maculopatie ischemică

44. Tratamentul RD este:
a. RDB doar terapia diabetului
b. RDM focală fotocoagulare cu laser argon aplicat pe microanevrisme
c. RDM difuză beneficiază mai mult de fotocoagulare
d. RDM difuză beneficiază mai puțin de fotocoagulare
e. RDM ischemică nu beneficiază de tratament fotocoagulator

45. RD proliferantă:
a. nu are indicație de fotocoagulare
b. are cea mai importantă indicație de fotocoagulare
c. tratamentul indicat este fotocoagulare panretiniană cu laser argon
d. scopul tratamentului laser este de a produce involuția neovaselor și prevenirea hemoragiei în vitros

46. Vitrectomia este indicată la pacienți cu:
a. RD sau OVCR care nu au fost fotocoagulate
b. fotocoagularea a fost incompletă și neovasele persistă
c. fotocoagularea a fost completă, dar a apărut hemoragie vitreană
d. la RDP neovasculară cu hemoragii vitreene și DR

47. Infarctul retinian este:
a. obstrucția arterei centrale a retinei
b. obstrucția venei centrale a retinei
c. produs de embolie sau tromboză
d. accentuat de spasmul vascular

48. Ocluzia arterei centrale a retinei:
a. apare brusc
b. pe un ochi necongestionat
c. se însoțește de durere
d. cauză de cecitate

49. Ocluzia arterei centrale a retinei este însoțită de:
a. ochi roșu
b. ochi dureros
c. scădere majoră a vederii
d. midriază amaurotică

50. Obiectiv în infarctul retinian poate fi:
a. papila normală
b. edem papilo-retinian
c. macula normală

d. macula roşie "cireaşă"

51. În infarctul retinian este:
a. scădere mare a AV
b. vedere normală
c. midriază
d. edem retinian
e. macula roşie "cireaşă"

52. Infarctul retinian este:
a. complicaţie a D.R.
b. urgenţă medicală oftalmologică
c. tratamentul trebuie aplicat în primele 4-6-h.

53. Tratamentul într-un infarct retinian este:
a. cel mai precoce posibil
b. tardiv
c. local cu antispastice de tip atropină
d. local cu antispastice de tip pilocarpină

54. Tratamentul într-un infarct retinian este:
a. local cu vasodilatatoare
b. local cu antispastice tip Xilină

55. În infarctul retinian de urgenţă se vor folosi în tratament general:
a. vasodilatatoare
b. antispastice
c. midriatice
d. antigregante

56. În OACR:
a. scăderea de vedere se instalează brutal până la cecitate
b. scăderea de vedere este lentă
c. dacă leziunea este de ram, AV este mai puţin scăzută
d. scăderea AV NU se însoţeşte de midriază amaurotică
e. scăderea AV se însoţeşte de midriază amaurotică

57. În OACR la oftalmoscop este:
a. papila congestivă
b. papila palidă
c. edem retinian albicios
d. vase dilatate
e. vase îngustate
f. macula "roşie cireaşă"

58. În OACR tratamentul este:
a. precoce deoarece retina este viabilă 100 minute
b. tardiv
c. masaj digital
d. paracenteza camerei anterioare
e. vasodilatatoare
f. fibrinolitice

59. Maladiile retiniene de natură circulatorie se manifestă prin:
a. edeme retiniene
b. hemoragii retiniene
c. modificări vasculare retiniene

60. Edemele retiniene sunt:
a. edem celular ischemic
b. edem retinian interstiţial

61. Edemul celular ischemic este prezent în:
a. obliterarea arterei centrale a retinei
b. obliterarea ramurilor arterei centrale a retinei
c. obliterarea venei centrale a retinei
d. ischemia retiniană tranzitorie – amauroza fugace

62. Ischemia retiniană localizată este prezentă în:
a. alteraţii parietale în: diabet, HTA, colagenoze, arterioscleroză
b. modificări sanguine în diabet, hemopatie
c. microembolii
d. modificări de debit

63. Edeme retiniene interstiţiale se manifestă prin:
a. exudate dure
b. exudate moi
c. ischemie retiniană
d. edem cistoid al maculei

64. OVCR are:
a. debut brutal
b. debut progresiv

65. Simptomele OVCR sunt:
a. senzaţie de începţare a vederii
b. muşte zburătoare
c. hemeralopie
d. metamorfopsii
e. scotom negativ
f. uneori scăderea vederii

66. Tromboza venoasă retiniană se însoţeşte de:
a. scăderea importantă a vederii
b. scădere mică a vederii
c. hemoragii difuze pe tot FO
d. hemoragii cu aspect de "flacără"

67. Tromboza venei centrale a retinei:
a. se complică cu glaucom secundar
b. se complică cu dezlipire de retină
c. se complică cu iridociclită
d. nu se complică

68. Tromboza venei centrale a retinei este:
a. retinopatie exudativă
b. retinopatie hemoragică
c. se complică cu D.R.

69. Tratamentul obstrucţiei venoase se face cu:
a. antiagregante
b. anticoagulante
c. penicilină
d. antispastice

70. Tratamentul obstructiei venoase retiniene se face cu:
a. atropină
b. heparină
c. trombostop
d. pilocarpină

71. OVCR afectează patul capilar prin capilaropatie:
a. hemoragică
b. edematoasă
c. ischemică

72. Capilaropatia edematoasă în OVCR se manifestă prin:
a. jenă vizuală sau începţarea vederii
b. AV relativ conservată
c. AV profund scăzută
d. deficit minim de câmp vizual (lărgirea petei oarbe Mariotte, scotom central)

73. Examenul FO în capilaropatia edematoasă din OVCR arată:
a. edem papilar
b. edem retinian difuz gri închis
c. vene dilatate
d. vene strâmtorate
e. hemoragii "în flacără"

74. Forma ischemică a OVCR prezintă:
a. frecvenţă mai redusă
b. frecvenţă mai mare
c. semne funcţionale mai severe
d. semne funcţionale mai reduse

75. În forma ischemică a OVCR:
a. AV este scăzută relativ brusc
b. AV este puţin scăzută
c. scotom central absolut
d. câmp vizual puţin modificat
e. deficite campimetrice periferice

76. În forma ischemică a OVR sunt:
a. hemoragii şi noduli cotonoşi reduşi
b. hemoragii şi noduli cotonoşi abundenţi cu infarctizare hemoragică a retinei
c. vene foarte dilatate
d. vene mai puţin dilatate, dar neregulate
e. artere filiforme
f. artere îngroşate
g. papila cu margini nete uneori acoperite cu hemoragii şi exudate peripapilare

77. Forma edematoasă a OVR are:
a. evoluţie nefavorabilă
b. evoluţie favorabilă
c. regresia semnelor funcţionale şi ale FO

78. Forma edematoasă a OVR se complică cu:
a. DR edematoasă
b. edem macular cistoid
c. pseudogaură şi gaură maculară

79. Forma ischemică a OVR se complică cu:
a. neovase retiniene

b. neovase corneene
c. hemoragie intravitreană
d. DR prin tracțiune
e. neovase iriene (după 6 săptămâni)
f. glaucom neovascular

80. Tratamentul OVR în forma acută se face cu:
a. anticoagulante
b. antiagregante plachetare
c. fibrinolitice

81. În capilaropatia ischemică din OVR tratamentul se face cu:
a. vasodilatatoare
b. anticoagulante
c. puncția camerei anterioare
d. fotocoagulare laser panretiniană

82. ROP:
a. apare la nou-născut prematur supus oxigenoterapiei
b. apare la nou-născut normal
c. este bilaterală
d. se manifestă prin leococorie

83. Tratamentul ROP este:
a. profilactic prin supravegherea oxigenoterapiei
b. profilactic prin vasodilatatoare
c. fotocoagulare pentru neovascularizație la nevoie vitrectomie

RĂSPUNSURI:

1. abde
2. abce
3. ab
4. ac
5. abc
6. abcd
7. acdfg
8. ad
9. ac
10. acde
11. ab
12. acdef
13. abc
14. bcd
15. abc
16. abd
17. abcde
18. acd
19. abde
20. abcde
21. abc
22. b
23. de
24. acd
25. abc
26. acd
27. acd
28. bcde
29. bcde
30. b
31. acd
32. abcd
33. bc
34. bcd
35. abd
36. abcde
37. ab
38. abd
39. abc
40. abcdef
41. acde
42. ab
43. adef
44. abde
45. bcd
46. abcd
47. acd
48. abd
49. cd
50. bd
51. acde
52. bc
53. ac
54. ab
55. abd
56. ace
57. bcef
58. acdef
59. abc
60. ab
61. abd
62. abcd
63. ad
64. ab
65. abdef
66. bd
67. ab
68. bc
69. ab
70. bc
71. bc
72. abd
73. abce
74. ac
75. ace
76. bdeg
77. bc
78. bc
79. acdef
80. abc
81. abd
82. acd
83. ac

DECOLAREA DE RETINĂ (DR)

DR este desfacerea retinei de pe planul coroidian şi împingerea ei spre vitros.

Între celulele epiteliului pigmentar şi segmentul extern al fotoreceptorului nu există joncţiune celulară. Spaţiul dintre ele este plin cu o substanţă de tip mucopolizaharid. Decolarea de retină apare când acest spatiu virtual devine real.

DR are două forme:

- DR regmatogenă cu ruptură (DRR)
- DR neregmatogenă (DRN)

Decolarea de retină regmatogenă

DRR este dezlipirea cea mai frecventă şi este asociată cu o ruptură a retinei: gaură, ruptură, desinserţie.

DRR idiopatică - pentru a se produce este necesară modificarea vitrosului cu vitros lichefiat, decolare posterioară de vitros şi prezenţa rupturii retiniene care permite acumularea de lichid în spaţiul subretinian.

Rupturile retiniene sunt:

- rupturi retiniene pure - *găuri retiniene* - sunt formaţiuni rotunde roşu intens (datorate coroidei bogat vascularizate) pe un fond gălbui rozat al retinei. Ele sunt procese degenerative cu subţierea foarte mare a retinei;
- rupturi retiniene de tip vitrean sub formă de - *ruptură cu supapă* - care are aspect de semilună, localizată paraecuatorial cu convexitate spre polul posterior. Se observă ca un opercul ridicat spre vitros care lasă să se vadă sub el coroida roşie;
- desinserţiile sunt dehiscenţe periferice, produse prin tracţiunea de vitros, localizate la ora serata.

O ruptură retiniană provoacă trecerea apei din cavitatea vitreană în spaţiul virtual subretinian. Mişcările ochiului accentuează trecerea apei prin ruptură şi favorizează extinderea dezlipirii de retină la toată suprafaţa retinei în câteva zile.

Simtomele iniţiale ale DR sunt: miodezopsii care sunt localizate frecvent în câmpul vizual temporal periferic şi flocoanele vitreene sub formă de opacităţi mobile în vitros urmate de alterări ale câmpului vizual cu o îngustare a CV periferic. Pierderea vederii centrale apare prin îngustarea progresivă a câmpului vizual periferic cu acumulare de lichid la nivelul foveei, mai rar vederea centrală se pierde prin DR largă în cadranele superioare cu foveea intactă. Sunt prezente semne ale decolării posterioare de vitros cu corpi flotanţi, miodezopsii, fosfene.

Miodezopsiile şi fosfenele sunt elemente foarte frecvente în dezlipirea de retină şi impun un examen sistematic atent al periferiei retinei. Semnele decolării de retină sunt evidente la câteva zile de la debutul bolii prin încetarea vederii într-un sector opus retinei dezlipite cu amputarea unei părţi a câmpului vizual.

Examenul FO evidenţiază retina dezlipită, proeminenţă vizibilă cu o valoare dioptrică de plus, mobilă, alb rozată, strălucitoare, cu sediul variabil însoţită de ruptura retiniană. Dacă retina decolată este suplă, DR este recentă şi prognosticul este bun. În caz de retracţie cu proliferare vitreo-retiniană, retina este fixă.

Examenul ochiului contralateral este obligatoriu pentru cercetarea leziunilor degenerative ale periferiei retiniene şi aplicarea profilactică de laser.

Evoluţia DRR fără tratament este întodeauna defavorabilă cu extensia decolării spre decolare totală de retină cu pierderea funcţională a ochiului. Este posibilă apariţia modificărilor vitreoretiniene cu: retracţia vitrosului sub formă de bride vitreene care se retractă şi tracţionează retina, formarea membranei epiretiniene sau retracţia intraretiniană cu pierderea supleţei retiniene.

Forme etiologice de DRR sunt:

- DR la miopi este legată de prezența leziunilor degenerative ale periferiei retinei;
- DR pe ochi afak - după extracția cristalinului la aproximativ 6 luni poate apare decolare posterioară de vitros, care poate antrena tracțiuni pe retină ce pot genera DRR;
- DR la persoane în vârstă - după 60 ani, decolarea posterioară de vitros este prezentă constant;
- DR postraumatică poate fi: postcontuzivă când DR se însoțește de dezinserție a retinei și prognostic chirurgical bun sau după plagă perforantă oculară cu pierderi de vitros, corp străin intraocular;
- DR postinflamator după: uveită, oftalmie simpatică, maladie Horton;
- DR secundară dupa tumoră intraoculară (MMC). În DR secundară lipsesc rupturile, decolarea este fixă, fără pliuri retiniene, cu dublu plan vascular.

Leziuni predispozante pentru DRR

- Leziuni ale retinei interne (vitreo-retiniene)

– Degenerescența în palisadă este relevată de linii albicioase asociate cu modificări pigmentare, cu vitros lichefiat, vitros care determină tracțiuni care pot genera rupturi.

- Degenerescențe intraretiniene

– Degenerescența microkistică sau reticulară localizată la periferia retinei. Dacă procesul de degenerescență avanseză, se rupe peretele chistului și se formează găuri care produc DR.

– Retinoschizis degenerativ rezultat din confluența microkistelor cu localizarea mai frecventă temporal inferior.

– Retinoschizis heredo-degenerativ sub trei forme: juvenil legat de sex, cu hemeralopie Goldman-Favre și degenerescența hialoidă vitreană Wagener. Asociate cu degenerescențe vitreo-retiniene au risc major pentru DR.

- Degenerescențe în straturile externe ale retinei

– Degenerescența pavimentoasă este localizată între ecuator și ora și se datorează atrofiei epiteliului pigmentar. Este legată de miopie, se accentuează cu vârsta, are tendința de bilateralizare.

Alți factori favorizanți pentru DRR sunt: vârsta (dupa 60 de ani), viciile de refracție (DRR este prezentă la miopi de 3-4d), afakia, DR pe ochi adelf, ereditatea (3%).

Decolarea de retină neregmatogenă (DRN)

DRN recunoaște două entități:

Decolarea de retină neregmatogenă tracțională

În aceasta formă retina senzorială este decolată prin retracția membranei vitreo-retiniene. DRNT se produce în retinopatia proliferantă și în traumatisme oculare cu încarcerare de vitros și proliferare fibroblastică.

Simtomatologic rar apar miodezopsii și flocoane în vitros pentru că tracțiunea vitreo-retiniană se dezvoltă încet, neasociindu-se cu decolarea posterioară de vitros. Îngustarea câmpului vizual se face lent în luni sau ani.

Obiectiv, găurile retiniene sunt absente, cantitatea de lichid subretinian este mai mică, cea mai mare ridicare a retinei apare la nivelul tracțiunii vitreo-retiniene, mobilitatea retinei este redusă.

Decolarea de retină neregmatogenă exudativă apare datorită acumulării de lichid subretinian de la coroidă prin leziuni ale epiteliului pigmentar. Cauze DRNE sunt : tumori coroidiene (melanom, hemangiom, metastaze, inflamații, boala Harada, sclerite posterioare), recidiva unei DRR operată, complicațiile panfotocoagulării retiniene pentru retinopatie diabetică

proliferantă. Simtomatologic nu există miodezopsii, uneori pot fi flocoane vitreene. Amputarea câmpului vizual poate apare uneori brusc cu evoluţie rapidă. Obiectiv nu există găuri retiniene, retină detaşată este convexă şi netedă.

Tratamentul DR necesită spitalizare rapidă, gradul de urgenţă fiind legat de afectarea maculei şi vechimea DR.

Tratamentul constă în obturarea rupturilor. Dacă această condiţie este obţinută, lichidul subretinian se poate rezorbi. Obturarea rupturilor se face prin punerea în contact a neuroepiteliului ridicat cu epiteliul pigmentar. Contactul între aceste două foiţe este obţinut prin:

- indentaţia sclerei spre retină în vecinătatea rupturii prin material biologic suturat sau nu la suprafaţă prin peretele sclerei;
- tamponament intern prin injecţii în vitros de ulei de silicon sau gaz care produc reaplicarea retinei spre coroidă

Pentru ca aceste două foiţe să rămână acolate, trebuie obţinută o cicatrice solidă prin retinopexie care se va produce creând o reacţie inflamatoare cu necroză celulară în vecinătatea rupturii. Procedeul folosit pentru retinopexie este crioaplicaţia.

Vitrectomia este necesară pentru secţiunea bridelor vitreo-retiniene, disecţia membranei epiretiniene, tamponament intern al retinei.

Tratamentul preventiv al DR constă în:

- examen sistematic (odata pe an) al periferiei retinei la subiecţii cu risc de DR (miop, afak, ochi contralateral cu DR, traumatism ocular, antecedente familiare de DR);
- fotocoagularea laser a tuturor leziunilor degenerative retiniene periferice predispozante pentru DR (rupturi şi găuri retiniene, zone de inserţie a bridelor vitreene, degenerescenţa retiniană palisadică, microkistică, givrată, retinoschizis);
- fotocoagularea în baraj ecuatorial pe al doilea ochi, primul având DR.

Supravegherea periferiei retiniene la subiecţii expuşi şi tratamentul preventiv pot diminua apariţia DR.

TESTE:

1. DR este:
a. inflamația retinei
b. descfacerea retinei de pe planul coroidian şi împingerea ei spre vitros
c. se produce din cauza acumulării de lichid subretinian

2. DR este:
a. DR regmatogenă - cu ruptură - DRR
b. DR cu TIO crescută
c. DR neregmatogenă - fără ruptură - DRN

3. DRR este:
a. mai frecventă
b. mai rară
c. asociată cu ruptură a retinei
d. ruptura retinei poate fi: gaură, ruptură, dezinserție

4. DRR idiopatică se produce dacă există:
a. modificarea vitrosului
b. modificarea cristalinului
c. ruptură retiniană

5. DRR este produsă prin modificarea vitrosului cu:
a. decolare posterioară de vitros
b. hemoragie în vitros
c. vitros lichefiat

6. DRR idiopatică se produce prin:
a. prezența rupturii retiniene care permite acumulare de lichid în spațiul subretinian
b. prezența sinechiilor iriene posterioare
c. decolare posterioară de vitros

7. Rupturile retiniene în DRR sunt:
a. găuri retiniene
b. ruptură cu supapă (cu clapetă)
c. dehiscențele sau dezinserțiile periferice

8. Rupturile retiniene pure sunt:
a. dezinserțiile
b. găuri retiniene

9. Gaura retiniană este:
a. rotundă
b. roşu intens
c. galbenă
d. proces degenerativ
e. se produce prin subțierea mare a retinei

10. Ruptura cu supapă este:
a. ruptură de tip vitrean
b. are aspect rotund
c. are aspect de semilună
d. este localizată paraecuatorial cu convexitatea spre polul posterior
e. apare ca un opercul ridicat spre vitros

11. Dezinserțiile periferice retiniene sunt:
a. produse prin tracțiunea vitrosului
b. localizate la maculă
c. localizate la ora serata

12. Simptomele inițiale în DR sunt:
a. miodezopsii localizate frecvent temporal periferic
b. miodezopsii localizate central
c. alterări ale CV periferic
d. fosfene
e. modificarea variabilă a AV

13. Retina decolată în DRR este:
a. turtită, vizibilă cu (-)
b. proeminentă, vizibilă cu (+)
c. mobilă
d. alb rozată
e. fără ruptură
f. cu ruptură

14. Evoluția DRR fără tratament este:
a. defavorabilă
b. cu extensia decolării spre DR totală
c. favorabilă cu reaplicare spontană
d. pot apare modificări vitreoretiniene cu retracția vitrosului şi tracțiunea retinei şi formarea de membrane epiretiniene

15. DRR se poate produce la:
a. miopi legat de prezența leziunilor degenerative ale periferiei retinei
b. afac
c. pe ochi senil (după 60 ani) cu decolare

posterioară de vitros
d. posttraumatică
e. postinflamator
f. după tumoră intraoculară

16. DR posttraumatică poate fi:
a. postcontuzivă când se produce dezinserţie la ora serata
b. după arsuri oculare
c. după plagă perforantă oculară cu pierdere de vitros
d. după corp străin intraocular

17. În DR secundară tumorilor intraoculare (MMC):
a. este ruptură retiniană
b. nu este ruptură retiniană
c. DR este mobilă
d. DR este fixă, fără pliuri retiniene
e. este dublu plan vascular

18. DR postinflamatorie este prezentă în:
a. uveită
b. oftalmie simpatică
c. keratită
d. glaucom
e. maladie Horton

19. Leziuni predispozante pentru DRR sunt:
a. leziuni vitreoretiniene ale retinei interne
b. degenerescenţe intraretiniene
c. degenerescenţă maculară
d. degenerescenţe în straturile externe ale retinei

20. Leziuni ale retinei interne vitreo-retiniene sunt:
a. degenerescenţa în palisadă
b. degenerescenţa microkistică
c. retinoschizis
d. degenerescenţa în palisadă, mobilizări pigmentare, cu vitros lichefiat care tracţionează retina şi produce rupturi

21. Degenerescenţe intraretiniene sunt:
a. degenerescenţa microkistică localizată
b. degenerescenţă microkistică localizată în centrul retinei
c. prin ruperea microkistului se formează găuri retiniene care produc DR
d. retinoschizis degenerativ (rezultat din confluenţa microkistelor) frecvent localizat temporal inferior
e. retinoschizis degenerativ frecvent localizat nazal superior
f. retinoschizis heredodegenerativ

22. Formele clinice ale retinoschizisului heredo-degenerativ sunt:
a. juvenil legat de sex
b. Goldman-Favre cu hemeralopie
c. Goldman-Favre fără hemeralopie
d. degenerescenţa vitreană Wagener

23. Degenerescenţele în straturile externe ale retinei sunt:
a. degenerescenţa pavimentoasă
b. este localizată între ecuator şi ora
c. este localizată între maculă şi papilă
d. se datorează atrofiei EP
e. este legată de miopie
f. este legată de hipermetropie
g. se accentuează cu vârsta
h. are tendinţă de bilateralizare

24. Factori favorizanţi pentru DRR sunt:
a. vârsta – după 60 ani
b. vârsta – până la 40 ani
c. viciile de refracţie de tip miopie -3d-4d
d. viciile de refracţie de tip hipermetropie +3+4d
e. afakie
f. ereditatea

25. Decolarea de retină neregmatogenă (DRN) este:
a. tracţională
b. infecţioasă
c. exudativă

26. DRN tracţională se produce prin:
a. inflamaţia vitrosului
b. retracţia membranei vitreo-retiniene
c. este prezentă în uveită
d. este prezentă în retinopatia proliferantă
e. este prezentă în traumatisme oculare cu încarcerare de vitros şi proliferare fibroblastică

27. DRN tracţională prezintă:
a. frecvent miodezopsii şi flocoane în vitros
b. rar miodezopsii şi flocoane în vitros
c. tracţiunea vitreo-retiniană se produce lent
d. tracţiunea vitreo-retiniană se produce rapid
e. îngustarea progresivă a câmpului vizual (ani, luni)

28. DRN tracţională prezintă:
a. găuri retiniene absente
b. cantitate mică de lichid subretinian
c. cantitate mare de lichid subretinian
d. retină foarte mobilă
e. ridicarea retinei la nivelul tracţiunei vitreo-retiniene

29. DRN exudativă apare prin:
a. acumulare de aer subretinian
b. acumulare de lichid subretinian de la coroidă prin leziuni ale EP

30. Cauzele DRN exudativă sunt:
a. tumori coroidiene
b. inflamaţii (boala Harada)
c. recidiva unei DRR operată
d. complicaţiile panfotocoagulării pentru RD proliferativă

31. În DRN exudativă:
a. nu există miodezopsii
b. există miodezopsii
c. apare amputarea câmpului vizual
d. câmp vizual normal
e. nu sunt găuri retiniene
f. sunt găuri retiniene
g. retina detaşată convexă

32. Decolare de retină secundară se poate întâlni în:
a. cataractă
b. tumori
c. miopie
d. posttraumatică

33. Decolarea de retină se poate întâlni în:
a. corp străin intraocular
b. cataractă matură
c. miopie
d. stază papilară
e. tumori intraoculare

34. Într-o D.R.:
a. vederea este normală
b. câmpul vizual este normal
c. vederea este scăzută
d. câmpul vizual este amputat
e. retina este proeminentă

35. Decolarea de retină este:
a. inflamaţia retinei
b. desfacerea retinei după patul coroidian
c. însoţită de ruptură retiniană

36. D.R. poate fi prezentă în:
a. miopie
b. pe ochi afak
c. tumori
d. traumatism
e. iridociclită

37. Ruptura retinei se întâlneşte în:
a. D.R. în tumori
b. D.R, primitivă(idiopatică)
c. D.R. la miop
d. D.R. posttraumatică

38. Tratamentul D.R. este:
a. medical
b. prin fotocoagulare laser
c. prin crioterapie
d. chirurgical

39. D.R. din tumori intraoculare este:
a. fixă
b. mobilă
c. are ruptură retiană
d. nu are ruptură retiniană
e. are dublu plan vascular

40. Tratamentul DR este:
a. medical
b. chirurgical precoce
c. chirurgical tardiv

41. Gradul de urgenţă în operarea DR este legat de:
a. afectarea maculei

b. afectarea papilei
c. DR veche
d. DR recentă

42. Tratamentul DR constă în:
a. obturarea rupturilor
b. obturarea bridelor tracţionale
c. obturarea rupturilor se face prin punerea în contact a neuroepiteliului cu EP
d. obturarea rupturilor este urmată de rezorbţia lichidului subretinian

43. Contactul între neuroepiteliu şi EP se face prin:
a. indentaţia sclerei spre retină în vecinătatea rupturii
b. indentaţia sclerei spre retină în afara rupturilor
c. tamponament intern prin injecţii de ulei de silicon în vitros care produc reaplicarea retinei spre coroidă

44. Pentru ca neuroepiteliul şi EP să rămână în contact trebuie făcută retinopexie cu:
a. cicatrice solidă după o reacţie inflamatorie în vecinătatea rupturii
b. reacţie inflamatorie în macula
c. retinopexia se face prin crioaplicaţii

45. Vitrectomia se foloseşte pentru:
a. blocarea rupturii
b. secţiunea bridelor vitreoretiniene
c. disecţia membranei epiretiniene
d. tamponament intern al retinei

46. Tratamentul preventiv al DR constă în:
a. examen sistematic al periferiei retinei la pacienţii cu risc pentru DR (miop, afac, traumatism, ochi contralateral)
b. fotocoagulare laser a leziunilor degenerative periferice
c. fotocoagulare maculară

RĂSPUNSURI:

1. bc
2. ac
3. acd
4. ac
5. ac
6. ac
7. abc
8. b
9. abde
10. acde
11. ac
12. acde
13. bcdf
14. abd
15. abcdef
16. acd
17. bde
18. abe
19. abd
20. ad
21. acde
22. abc
23. abdegh
24. acef
25. ac
26. bde
27. bce
28. abe
29. b
30. abcd
31. aceg
32. bcd
33. ace
34. cde
35. bc
36. abcd
37. bcd
38. bcd
39. ade
40. b
41. ad
42. acd
43. ac
44. ac
45. bcd
46. ab

NERVUL OPTIC

Căile optice retino.cerebrale sunt:

- **Principale - retinocorticale**: nervul optic, chiasma optică cu încrucişarea fibrelor nazale, bandeletele optice, corpii geniculaţi laterali, radiaţiile optice, cortexul occipital.
- **Secundare - retino mezencefalice**: nervul optic, chiasma optică cu încrucişarea fibrelor nazale, bandeletele optice, tuberculii quadrigemeni anteriori. Aceste fibre sunt folosite pentru reflexul fotomotor pupilar (reprezintă 20% din fibrele optice).

Papila corespunde emergenţei fibrelor nervului optic la nivelul retinei. Conţine 1 milion de fibre care sunt axonii celulelor ganglionare.

ANOMALII CONGENITALE ALE PAPILEI

Drusenul capului nervului optic - reprezintă corpi hialini calcificaţi în interiorul substanţei nervului optic. Frecvent este asimptomatic, dar pot exista deficite de CV (lent progresive) (arcuate, lărgirea petei oarbe, constricţia CV), rar scăderea AV (nu se datorează numai drusenului) sau pierderi pasagere de vedere.

Pit optic - se caracterizează prin excavaţie la nivelul capului discului optic. Excavaţia este mică, localizată temporal, mai rar nazal sau central. Uni sau bilateral (15%) este asimptomatic sau prezintă scăderea AV şi metamorfopsii.

Fibre de mielină Mielinizarea se termină în mod normal la nivelul laminei criblate, dar poate apare şi la nivelul fibrelor nervoase ale retinei. Fibrele de mielină sunt asimptomatice. La nivel ocular se observă: mielina albă în distribuţia stratului fibrelor nervoase, dispusă radiar la nivelul capului nervului optic, dar poate apare numai la nivelul retinei periferice. Afecţiunea nu evoluează şi nu are tratament.

Disc optic înclinat (colobom Fuchs, conus inferior, inversia discului). Discul optic poate fi înclinat congenital la unul sau la ambii ochi, şi este produs prin inserţia oblică a nervului optic înăuntrul globului ocular.Simptome şi semne oculare: AV normală, disc mic, oval sau în forma literei D cu axul mare oblic, dar poate fi şi orizontal sau aproape vertical, reducerea diametrului discului cu depresiune inferior şi bombare superior. Nu există tratament.

Melanocitom reprezintă o anomalie congenitală de pigmentare a capului discului optic. Este asimptomatic cu leziuni pigmentare de culoare neagră la nivelul capului nervului optic uşor proeminente.

Colobom -este un defect în nervul optic care este determinat de închiderea anormală sau incompletă a terminaţiei proximale a fisurii embrionare Poate fi asimptomatic sau însoţit de scăderea AV. Modificările oculare sunt reprezentate de aspectul anormal al nervului optic cu excavaţie sub formă de bol alb strălucitor ce ocupă un disc optic mărit, uni sau bilateral. Este localizat inferonazal. Sclera este vizibilă datorită absenţei retinei , EPR, şi coroidei adiacente. Nu evoluează şi nu are tratament.

Hipoplazia şi displazia nervului optic. Hipoplazia nervului optic reprezintă o afecţiune congenitală care evoluează cu prezenţa unui nerv optic mic. Poate fi aplazie (rar), hipoplazie, displazie. Este asimptomatică sau însoţită de scăderea AV, neprogresivă, iar nivelul AV nu se leagă de aspectul discului. Poate prezenta modificări de CV.

Morning glory - reprezintă o excavaţie stafilomatoasă sub forma unei pâlnii la nivelul nervului optic şi retinei peripapilare. Discul este lărgit, roz sau portocaliu şi poate fi proeminent sau retras în interiorul stafilomului. Acuitatea vizuală este scăzută, apar defecte de CV.

AFECȚIUNI ALE PAPILEI ŞI NERVULUI OPTIC

În funcție de localizarea procesului patologic inflamator, toxic, degenerativ la nivelul nervului optic se descriu două sindroame:

– ***sindromul anterior - juxtabulbar - papilita*** când afectarea nervului optic interesează porțiunea de la papilă la punctul de intrare a vaselor centrale a retinei în papilă (10-12 mm).

– ***sindromul posterior - retrobulbar*** - nevrita optică retrobulbară, când leziunile sunt localizate în porțiunea nervului optic după pătrunderea vaselor centrale ale retinei în papilă.

Sindromul anterior juxtabulbar se manifestă prin edem papilar.

Edemul papilar poate fi inflamator în papilită şi mecanic prin obstacol de întoarcere venoasă în staza papilară.

Edemul inflamator al capului nervului optic - papilita

În papilită pacientul prezintă:

- tulburări vizuale foarte importante de la început
- modificări de câmp vizual, scotom întins, mărirea petei oarbe, strâmtorări periferice,
- scăderea marcată a vederii,
- discromatopsie.

Etiologia papilitei este multiplă: inflamații de vecinătate (ORL, stomatologice) sau de la focare de infecție din organism, etiologie microbiană, virală, parazitară, micotică, reacții alergice.

Examenul oftalmoscopic evidențiază:

- o papilă roşie congestivă, cu contur şters, cu margini edematiate,
- vene dilatate, sinuoase,
- papilă uşor proeminentă vizibilă la oftalmoscop cu o valoare de +2+4D (edemul papilar este mic, în contrast cu scăderea mare a funcției vizuale element de diagnostic diferențial cu staza papilară).
- hemoragii şi exudate peripapilar Evoluția papilitei cuprinde faza acută cu o durată de 2-3 săptămâni şi o fază de regresie de 1-2 luni, în care se poate instala "restitutio ad integrum" sau atrofie optică.

Tratamentul este cauzal, antibiotic, antiinflamator şi cortizonic.

Edemul mecanic al capului nervului optic - Staza papilară

Se produce când există un proces de hipertensiune intracraniană prin tumori cerebrale de fosă posterioară, abces, hematom subdural, hidrocefalie, tromboflebită de sinus intracranian.

În staza papilară:

- acuitatea vizuală este normală sau uşor scăzută o lungă perioadă de timp (rezistență foarte mare a fascicolului macular) şi scade brusc prin instalarea atrofiei optice poststază.
- pot exista obnubilări vizuale pasagere
- pot apare fosfene
- eclipse vizuale sprin spasme ale arterelor retiniene datorită obstrucției.
- câmpul vizual arată tulburări de tip hemianoptic cu afectarea petei oarbe.
- nu există discromatopsie
- semne de HIC: cefalee, grață, vărsături în jet

Fundul de ochi în perioada floridă (după o evoluție de 6-7 zile de edem papilar) evidențiază:

- papile cu margini estompate depăşite de edem

- edem papilar proeminent, vizibil la oftalmoscop cu o valoare mare dioptrică +6+8d în contrast cu funcţia vizuală puţin scazută ceea ce constituie elemente de diagnostic diferenţial cu papilita
- hemoragii şi exudate radiare peripapilar care dau papilei în faza florida aspect de "floare de crizantemă"
- venele sunt dilatate şi sinuoase
- raportul venă arteră este 4/2 în loc de 3/2 (normal)
- lipsesc pulsaţii venoase spontane.

Dacă nu este rezolvată cauza care produce HIC, după un timp se instalează atrofie optică poststază.

Tratamentul edemului papilar de stază se adresează condiţiilor care au generat creşterea presiunii intracraniene, pacientului i se va face un şunt sau se va extirpa chirurgical tumora.

Pseudoedemul papilar

Sunt anomalii bilaterale de dezvoltare sau anomalii degenerative care pot fi confundate cu edemul papilar. Pseudoedemul papilar este prezent în:

- anomalii refractive
- discuri papilare mici încărcate cu tortuozităţi vasculare
- anomalii de formă, anomalii gliale ale discului optic
- drusenul discului optic (cauza cea mai comună)

Leziunile sunt frecvent bilaterale, dar pot fi unilaterale. Leziunile de pseudoedem papilar sunt în general benigne, dar drusenul nervului optic poate fi asociat cu defecte de câmp vizual şi hemoragii subretiniene şi intraretiniene.

Nevrita optică retrobulbară (NRB)

NRB indică afectarea inflamatorie, demielinizantă, toxică a nervului optic din spatele laminei cribrosa şi odata instalate efectele sale nu sunt vizibile la oftalmoscop, fundul de ochi fiind nemodificat. În evolutie pot fi implicate învelişurile nervului optic sau meningele, tulburare descrisă ca perineurita.

Pacientul cu NRB prezintă:

- modificări importante ale funcţiei vizuale cu scăderea unilaterală (rar bilaterală) a acuităţii vizuale, fără durere oculară. (tulburările vizuale sunt variabile, de la modificări medii până la pierderea completă a vederii)
- afectarea constantă a vederii culorilor pe axa roşu-verde
- poate apare durere oculară la mişcarea globului ocular ce poate preceda sau urma imediat instalării pierderilor vizuale.
- recuperarea de vedere începe să se producă de la câteva zile, la câteva luni după debutul afecţiunii, dar în NRB toxică (intoxicaţie cu alcool metilic) vederea rămâne pierdută prin instalarea atrofiei optice.
- modificările câmpului vizual sunt caracterizate de prezenţa scotomului central la culoare roşu verde. Defectele câmpului vizual sunt scotoame negative, în contrast cu cele pozitive din tulburările corioretiniene. Defectele de câmp vizual şi tulburările vizuale se înrăutăţesc în prezenta exerciţiilor fizice, sau creşterea temperaturii corpului (baie fierbinte) la un pacient cu NRB asociată sclerozei multiple.
- Tulburări de vedere colorată cel mai frecvent indicator al afectării nervului optic în NRB. Modificările pot fi subtile cu o diferenţă foarte mică de saturaţie a culorii roşii dintre cei doi ochi, dar pot exista şi pierderi totale ale vederii colorate (la tabele pseudoizocromatice sau testul Farnsworth 100 Hue).

- la testarea reflexului fotomotor, ochiul afectat va avea un deficit pupilar relativ aferent constituind semnul Marcus - Gunn.
- **fundul de ochi examinat la oftalmoscop este normal.**

Etiologia NRB:

– cauze inflamatorii asociate cu inflamația oculară, orbitară și periorbitară prin: coroidite, retinite, inflamații orbitare, sinuzite, meningite;

– boli demielinizante ca scleroza multiplă. La subiectul tânăr de 20-40 de ani cauza cea mai frecventă a NRB este scleroza în plăci.

– nevrita optică secundară bolilor vasculare, migrena, herpes zooster, boli ocluzive carotidiene, microembolisme, hemarogii masive, ATS și neuropatiei optice ischemice din arterita temporală sau arterita cu celule gigante

– neuropatii optice metabolice în: diabet, deficiențe metabolice, neuropatii asociate cu graviditatea;

– nevrite toxice exogene: intoxicația acută cu alcool metilic și intoxicația cronică alcoolo-tabagică;

– invazii ale nervului optic prin procese maligne.

Tratamentul NRB trebuie să se adreseze cauzei care generează boala. În formele inflamatorii se vor folosi antibiotice și antiinflamatorii general și local. Tratamentul corticoid sistemic este obligator în NRB din scleroza multiplă unde steroizii cresc rata de recuperare a vederii, dar nu afectează rezultatul vizual final.

Neuropatia optică ischemică

Neuropatia optică ischemică (NOI) se caracterizează prin:

- scăderea acuității vizuale monocular care se instalează acut, fără durere și frecvent este permanentă.
- sunt prezente modificări de câmp vizual arcuate sau altitudinale.

- Dacă scăderea de vedere se asociază cu ***edematierea papilei***, neuropatia ischemică este anterioară - ***NOIA.***
- Dacă ***nu este edem papilar***, ischemia a afectat sectorul retrobulbar și neuropatia ischemică este posterioară - ***NOIP.***

NOIA este:

- ***idiopatică – nonarteritică (cel mai frecvent)***
- ***arteritică - în arterita cu celule gigantice***
- Alte condiții asociate includ: LES, sifilisul, HTA malign, hipotensiunea, extracția de cristalin, drusenul discului optic, migrena.

NOIA idiopatică nu are o etiologie pe deplin definită. AFG evidențiază o arie de hipoperfuzie la nivelul nervului optic, iar nervii cu cupa mică par a fi expusi la un risc crescut.

Pacientul prezintă:

- scăderea bruscă a acuitatii vizuale monocular, fără durere (vârsta este mai mare de 45 de ani și bolnavul are o vasculopatie sistemică de bază).

La FO se constată:

- edematierea papilei
- strâmtorarea arterelor
- hemoragii peripapilare.

Diagnosticul diferențial între NOIA arteritică/nonarteritică este:

NOIA idiopatică nonarteritică

- pacienți între 45-65 de ani
- care nu au simptome sistemice de ACG
- cupa optică fiziologică este micșorată
- VSH normal.

NOIA arteritică:
- pacienţi peste 60 de ani
- simptome sistemice de tipul: cefalee, mialgii, artralgii,
- largire fiziologică a cupei optice
- semne de ischemie retiniană de tipul "exudate moi"
- VSH crescut.

Nu există tratament pentru NOIA idiopatică. Aproximativ 40% din pacienţi prezintă îmbunătăţirea vederii după 6 luni, cu o acuitate vizuală stabilă 20/60 sau mai bună. Riscul recurenţei este 2-4%, iar afectarea ochiului congener este posibilă în 20-30%.

Pacienţii cu NOIA idiopatică prezintă riscul dezvoltării unor boli cardiovasculare, de aceea este necesar controlul periodic al acestor bolnavi.

NOIP idiopatică este extrem de rară.

NOI arteritică cu celule gigante (ACG)

ACG este o vasculită necrotică ce afectează primar arterele craniene cu originea în arcul aortic. Pacientul are peste 55 de ani şi prezintă riscul scăderii permanente a acuităţii vizuale.

Se manifestă prin:
- scăderea acuităţii vizuale unilateral, fără durere se poate bilateraliza în decurs de câteva ore până la două zile. Pacienţii pot prezenta tulburări pasagere a vederii (amauroza fugace) sau diplopie înainte de scăderea vederii.
- manifestările sistemice: cefalee, claudicaţii la nivelul maxilarului, sensibilitate la atingerea scalpului, mialgii, artralgii, anorexie, febră.
- VSH este crescut şi se va face biopsia arterei temporale.
- scăderea vederii colorate
- deficite vizuale altitudinale
- edematierea papilei cu hemoragii peripapilare
- "exudate moi"
- examenul ochiului congener include observarea raportului c/d deoarece o cupă lărgită este sugestivă pentru NOI arteritică.
- scăderea mişcarilor de abducţie poate fi prezentă ca urmare a unei paralizii de nerv.
- se constată prezenţa unei artere temporale palpabilă nepulsatilă şi dureroasă la palpare.

Diagnosticul diferenţial al pierderii acute de acuitate vizuală se face cu:
- NOI nonarteritică
- OACR
- OVCR
- nevrita optică.

Dacă VSH este crescut se începe administrarea de steroizi (prednison 60-100 mg/zi oral). Pacienţii cu VSH crescut, cu simptome sistemice, scăderea recentă a acuităţii vizuale vor fi spitalizati pentru biopsia de arteră temporală şi o cură i.v. cu steroizi (metil-prednison 1g/zi - 3 zile) urmată de administrarea de steroizi oral.

Atrofia optică

Atrofia optică este o degenerescenţă ireversibilă a fasciculelor pregeniculate ale nervului optic (cilindracşii celulelor ganglionare ale retinei). Atrofia optică se manifestă prin scăderea parţială sau totală a funcţiei vizuale cu o papilă alb palidă.

Atrofia optică poate fi primară sau secundară, totală sau parţială.

Cauzele atrofiei optice secundare sunt multiple:

- maladii endooculare - glaucomul în care există atrofie optică cu excavație glaucomatoasă
- afecțiuni retiniene: R.P., OACR, coroidoza miopică
- edemul papilei prin HIC sau inflamator
- afecțiuni demielinizante ale SNC
- cauză tumorală
- cauză traumatică
- ischemie
- intoxicație cu chinină, alcoolo-tabagică, alcool metilic, arsenic, etambutol
- malnutriție în anemie pernicioasă
- după iradiere
- ereditară - atrofia optică Leber.

Tratamentul este ineficace. Pentru a încetini evoluția procesului degenerativ în afara tratamentului etiologic (care nu dă rezultate) se pot folosi vasodilatatoare, vitamine din grupul B, corticoterapie.

Sindromul Foster - Kennedy (SFK)

În SFK o papilă este palidă, papila celui de-al doilea ochi este edematială. Se poate întâlni în tumori expansive care produc HIC (meningiom frontal) sau în NOI din maladia Horton

TESTE:

1. Anomaliile congenitale ale papilei fără asociaţii neurologice sunt:
a. drusenul capului NO
b. pit optic
c. colobom
d. fibre de mielină
e. disc optic înclinat

2. Anomalii congenitale ale papilei cu asociaţii neurologice sunt:
a. drusenul capului NO
b. pit optic
c. colobom
d. hipoplazia şi dispalzia NO
e. morning glory

3. În papilită este:
a. scăderea importantă a vederii
b. vedere normală
c. edem papilar puțin proeminent
d. edem papilar foarte proeminent
e. hemoragii pe marginea zonei de edem

4. Diagnosticul diferențial al unei papilite se face cu:
a. HTA
b. diabet
c. stază papilară
d. atrofie optică

5. Staza papilară este:
a. edem inflamator al papilei
b. edem mecanic al papilei
c. este unilaterală
d. este bilaterală

6. În staza papilară este:
a. scăderea mică a vederii la debut
b. scăderea mare a vederii la debut
c. semne de hipertensiune intracraniană

7. În staza papilară poate fi:
a. scotom central
b. lărgirea petei Mariotte
c. hemianopsie
d. hipertensiune oculară
e. cefalee, vărsături

8. Staza papilară este însoțită de:
a. edem papilar foarte proeminent
b. edem papilar puțin proeminent
c. vedere normală la debut
d. scădere totală a vederii tardiv

9. În staza papilară este:
a. scădere mare a vederii tardiv
b. aspect de "floare de crisantemă" al edemului papilar
c. evoluează către atrofie optică

10. În papilită pacientul prezintă:
a. scădere marcată a vederii
b. scădere mică a vederii
c. modificări de câmp vizual periferic
d. scotom central, mărirea petei oarbe
e. discromatopsii

11. În papilită:
a. papila este roşie, congestivă cu contur şters şi margini edematoase
b. vene dilatate, sinuoase
c. papila uşor proeminentă
d. papila foarte proeminentă
e. hemoragii şi exudate peripapilar

12. Staza papilară se produce în:
a. hipertensiune intracraniană prin tumori cerebrale de fosă posterioară
b. inflamații de vecinătate
c. infecții microbiene, virale, parazitare

13. În staza papilară:
a. AV este normală
b. AV este mult scăzută
c. pot fi obnubilări vizuale, fosfene, eclipse vizuale
d. hemianopsie

14. În staza papilară:
a. papila are margini estompate
b. edemul papilar este foarte proeminent
c. hemoragii, exudate peripapilar
d. aspect al papilei de "floare de crizantemă"
e. vene dilatate

15. În staza papilară:
a. edemul papilar este mare
b. venele sunt îngustate
c. venele sunt dilatate, sinuoase
d. raportul venă/arteră 4/2

16. Tratamentul stazei papilare este:
a. antibiotic
b. antiinflamator
c. tratamentul cauzelor HIC cu extirparea tumorii

17. Nevrita retrobulbară este:
a. proces infecțios inflamator al nervului optic
b. proces toxic al nervului optic
c. proces degenerativ al nervului optic
d. proces vascular al nervului optic

18. N.R.B. acută este datorată:
a. intoxicației alcoolo-tabacice
b. intoxicației cu alcool metilic
c. afecțiunilor demielinizate ale S.N.C.

19. Nevrita optică retrobulbară prezintă:
a. edem papilar
b. congestie pericheratică
c. scotom central
d. vedere scăzută

20. Nevrita optică retrobulbară prezintă:
a. hemianopsie
b. vedere normală
c. vedere scăzută
d. scotom central
e. modificări de fund de ochi

21. În nevrita optică retrobulbară:
a. vederea este scăzută
b. F.O. este normal
c. câmpul vizual este normal
d. câmpul vizual are scotom central

22. Tratamentul nevritei optice retrobulbare se face cu:
a. atropină
b. vasodilatatoare
c. vitamine din grupul B
d. vitamine din grupul D
e. prednison

23. Nevrita optică juxtabulbară (papilita) NU prezintă:
a. pupila albă
b. congestie perikeratică
c. modificări de FO
d. modificări de motilitate

24. Papilita poate prezenta:
a. hemianopsie
b. vedere normală
c. scotom central
d. edem papilar
e. scădere mare a vederii

25. Nevrita retrobulbară este afectarea NO:
a. inflamatorie
b. demielinizantă
c. toxică
d. în fața laminei criblata
e. în spatele lamina criblata

26. În NRB pacientul prezintă:
a. scădere importantă a AV
b. AV normală
c. discromatopsie
d. nu sunt modificări de simț cromatic
e. scotom central la culoarea roşu şi verde
f. semn Marcus-gunn

27. În NRB este:
a. edem papilar
b. edem macular
c. FO normal

28. Tramentul NRB:
a. antibiotice şi antiinflamatorii general şi local
b. corticoizi sistemic în scleroza multiplă

29. Neuropatia optică ischemică se caracterizează prin:
a. vedere normală
b. scăderea AV acut, permanent
c. poate fi anterioară când scăderea vederii se însoțește de edem papilar
d. poate fi posterioară (rară) când scăderea de vedere nu se însoțește de edem papilar

30. Neuropatia optică ischemică anterioară poate fi:
a. idiopatică nearteritică
b. arteritică
c. reumatismală

31. NOIA nonarteritică prezintă:
a. pacienți 45-65 ani
b. pacienți după 60 ani
c. scăderea bruscă a AV
d. edem papilar
e. papila normală artere strâmtorate
f. hemoragii peripapilar

32. NOIA arteritică
a. pacient 45-65 ani
b. pacient după 60 ani
c. simptome sistemice: cefalee, mialgii, artralgii
d. nu are simptome sistemice
e. noduli cotonoşi
f. VSH crescut

33. NOIA arteritică prezintă:
a. scăderea AV
b. vedere normală
c. VSH crescut
d. VSH normal
e. edem papilar, hemoragii
f. semne sistemice
g. lărgirea cupei
h. paralizii de nerv
i. artera temporală palpabilă, dureroasă

34. Atrofia optică este secundară în:
a. iridociclită
b. keratită
c. traumatisme
d. tumori
e. dezlipire de retină
f. glaucom

35. Atrofia optică prezintă:
a. scăderea mare a vederii
b. papila este normală
c. vedere normală
d. papila este alb, palidă

36. În atrofia optică:
a. papila este decolorată
b. câmpul vizual absent
c. vederea mult scăzută

37. Atrofia optică este:
a. inflamația fascicolelor NO
b. degenerescența ireversibilă a fasciculelor pregeniculate ale NO

38. Atrofia optică este:
a. primară
b. secundară
c. totală
d. parțială

39. Atrofia optică secundară este produsă prin:
a. iridociclită
b. glaucom
c. afecțiuni infecțios inflamatorii corioretiniene
d. tumori
e. cauze toxice
f. afecțiuni demielinizante ale SNC

RĂSPUNSURI:

1. abde
2. cde
3. ace
4. c
5. bd
6. ac
7. ce
8. acd
9. abc
10. acde
11. abce
12. a
13. acd
14. abde
15. acd
16. c
17. abc
18. b
19. cd
20. cd
21. abd
22. bce
23. abd
24. de
25. abce
26. acef
27. c
28. ab
29. bcd
30. ab
31. acdfg
32. bcef
33. acefghi
34. cdef
35. ad
36. abc
37. b
38. abcd
39. bcdef

TRAUMATISME OCULARE

Traumatismele oculare reprezintă una din cele mai frecvente cauze de pierdere a funcţiei vizuale.

Globul ocular şi anexele sale sunt expuse la traumatisme de diferite cauze directe sau indirecte. Traumatismele oculare se pot produce în diferite circumstanţe: la locul de muncă, accidente de circulaţie, jocuri de copii, accidente multiple variate şi variabile. Consecinţele funcţionale ale unui traumatism ocular sunt multiple în funcţie de gravitatea traumatismului, ducând la o expresivitate extrem de mare a manifestărilor oculare posttraumatice.

Traumatismele oculare pot fi:

- PLĂGI
- CONTUZII
- CORPI STRĂINI
- ARSURI

PLĂGI – în toate plăgile oculoorbitare trebuie făcută profilaxia tetanosului prin administrare ATPA.

Plăgi palpebrale – orice agent vulnerant care agresează ochiul întâlneşte în calea sa întâi pleoapa şi eventual conjunctiva. Simpla plagă a pielii pleoapelor necesită spălare abundentă, îndepărtarea resturilor de corpi străini (dacă există), urmată de sutura plăgii cu conservarea fragmentelor de piele pentru a evita cicatrici vicioase. Dacă plaga palpebrală este paralelă cu bordul ciliar, sutura ei va fi simplă.; dacă plaga este verticală, sutura se face în trei planuri: tarsal, muscular, cutanat cu fire separate.

Dacă plaga interesează căile lacrimale se va face protezare canaliculară.

Plăgile pleoapelor pot fi însoţite de interesarea pereţilor orbitari, de paralizii oculomotorii sau de cointeresarea globului ocular.

Traumatisme orbitare – survin în contextul unor accidente severe care pot ameninţa chiar viaţa şi sunt frecvent asociate cu traumatisme maxilofaciale.

Traumatismele orbitare se pot însoţi de fracturi ale pereţilor orbitari.

Tomografia orbitară precizează diagnosticul în cazurile incerte.

Traumatismele orbitare pot fi însoţite de:

- scăderea AV
- diplopie
- exoftalmie
- ptoză palpebrală
- emfizem subcutanat (indică fractura pereţilor cu interesarea sinusurilor)
- hipoestezie infraorbitară (indică fractura planşeului orbitar cu interesarea ramurei infraorbitare a trigemenului)

Plăgile conjunctivale pot fi asociate cu o plagă palpebrală penetrantă sau apar izolate. Ele nu sunt o problemă, sutura fiind simplă, de multe ori nu este necesară. O plagă conjunctivală poate ascunde însă o plagă scleralâ penetrantă, fapt ce impune explorarea cu atenţie a unei plăgi conjunctivale înainte de a trece la sutură.

Plăgi corneene – unică sau multiplă, liniară sau anfractuoasă, plaga corneeană poate fi nepenetrantă sau perforantă.

Plaga corneeană nepenetrantă este benignă, ea interesează corneea până la descemet. Acest tip de plagă nu trebuie suturată, vindecarea făcându-se spontan.

Plăgile corneene nepenetrante trebuie deosebite de plăgile corneene perforante coaptate spontan prin testul Seidel la biomicroscop – se va instila o picătură din soluţia de fluoresceină şi dacă plaga este penetrantă va apare diluţia colorantului (cu decolorare progresivă a fluoresceinei) prin UA care iese din CA prin plagă – test Seidel pozitiv.

Plăgile nepenetrante ale corneei – Seidel negativ.

Tratamentul plăgilor nepenetrante este medical şi necesită:

- tratament de combatere a edemului
- epitelizante
- cicloplegice
- antiinflamatorii
- pansament steril
- la nevoie aplicarea unei lentile de contact

Vindecarea se va face prin cicatrice liniară fără afectarea vederii.

Plăgile corneene perforante interesează toată grosimea corneei (cu perforarea descemetului) şi pot fi însoţite de scurgerea UA după evacuarea CA. Dacă agresiunea este mai violentă, iar plaga este largă structurile profunde – iris, corp ciliar, cristalin, vitros, pot fi afectate sau pot hernia şi inclava în buzele plăgii.

Uneori plaga perforantă se poate suprainfecta în contextul traumatismului ocular.

Imediat după traumatismul perforant, pacientul are o durere vie oculară, senzaţie de lichid călduţ pe obraz în momentul scurgerii UA, lăcrimare abundentă, fotofobie, scăderea vederii.

Obiectiv se evidenţiază plaga corneeană cu camera anterioară micşorată sau absentă, hipotonie oculară, hernierea sau inclavarea irisului, mase cristaliniene, vitros. Irisul inclavat are o culoare închisă, pupila este deformată, camera anterioară poate conţine sânge (hifemă) sau pot fi diverse leziuni ale cristalinului.

Un astfel de bolnav este o urgenţă oftalmologică majoră.

La locul accidentului se va efectua primul ajutor constând în instilarea de soluţii dezinfectante, pansament steril, profilaxia tetanosului.

Bolnavul va fi îndrumat către un serviciu oftalmologic chirurgical unde se va efectua tratamentul chirurgical al plăgii.

Dacă este necesar se va efectua radiografie de orbită pentru evidenţierea şi localizarea unor eventuali corpi străini.

Tratamentul medical al plăgii corneene perforante constă în:

- spălarea abundentă a sacului conjunctival cu ser fiziologic, BSS pentru îndepărtarea unor eventuali corpi străini
- dezinfecţie oculară atentă
- la nevoie antibioterapie local şi general

Tratamentul chirurgical este esenţial pentru rezolvarea plăgii perforante corneene şi trebuie efectuat numai sub microscop operator, cât mai repede după accident.

Intervenţia chirurgicală în plaga corneeană perforantă constă în:

- sutura plăgii corneene cu fire separate 10/ 0 monofilament sau sutură tip surjet, margine la margine folosind limbul ca reper de aliniere. Sutura se va efectua cu CA formată de vâscoelastic.
- repunerea irisului (cu ajutorul vâscoelasticului) sau rezecţia irisului herniat în funcţie de calitatea anatomică a irisului şi vechimea plăgii. Dacă plaga este mai veche de 12 ore sau irisul pare neviabil sau contaminat acesta se va rezeca.
- excizia şi îndepărtarea vitrosului herniat, dacă hialoida anterioară a fost ruptă, până la curăţirea totală a CA
- refacerea CA pentru a evita contactul între endoteliu şi vitros. Refacerea CA se face prin paracenteză la distanţă de locul plăgii prin injectare de vâscoelastic
- dacă există endoftalmie se va efectua vitrectomie şi administrarea sistemică de antibiotice
- se vor extrage de urgenţă corpii străini, dacă există

Plăgile sclerale se produc mai frecvent în porţiunea scleralã anterioară acoperită de conjunctivă.

Plăgile sclerale penetrante pot fi:

- superficiale în care se evidenţiază culoarea neagră a uveii – acest tip de plăgi rămân necomplicate
- profunde în care pot hernia coroida, retina, vitros

Plăgile sclerale se pot complica cu hemoragie vitreană şi infecţie cu abces vitrean.

Tratamentul chirurgical al plăgilor sclerale se face prin sutură cu fire separate în U, aplicându-se în vecinătatea suturii puncte de criocoagulare pentru profilaxia decolării de retină.

Plăgile corneosclerale pot fi uneori foarte grave pentru că pot fi întinse afectând structuri multiple ale globului ocular: iris, corp ciliar, unghi iridocorneean, coroidă, retină. Plaga din regiunea corpului ciliar se poate complica cu oftalmie simpatică.

Plăgile biperforante sunt suspectate în condiţiile unei hipotonii importante oculare. După sutura chirurgicală corectă a plăgii corneene, sau după evidenţierea pe radiografie a unui corp străin care a perforat polul anterior al ochiului, dar care este localizat posterior de peretele scleral, se va evidenţia cea de-a doua plagă, plaga scleralã şi se va face sutura chirurgicală.

Prognosticul plăgilor perforante oculare este rezervat prin complicaţiile şi sechelele care pot apare.

Complicaţiile plăgilor oculare pot fi:

- infecţia oculară produsă prin germeni vehiculaţi de agentul traumatizant sau suprainfecţia soluţiei de continuitate, putându-se produce diferite grade de uveite localizate sau totale, aseptice sau septice (panoftalmie).
- leucomul corneean de întindere variabilă care poate afecta vederea şi care poate fi simplu, vascularizat, aderent
- cataracta traumatică prin ruptura capsulei cristaliniene cu evacuarea parţială sau totală a conţinutului cristalinian în buzele plăgii sau în vecinătatea plăgii
- glaucom secundar produs prin mecanisme multiple în funcţie de întinderea plăgii, vechimea ei, structurile anatomice lezate
- hemoragia vitreană produsă prin lezarea corpului ciliar, coroidă, retină
- decolarea de retină prin lezarea directă a reetinei prin corpul contondent care produce plaga, dar şi indirect tardiv prin dezordini anatomice produse de plaga scleralã. Se va face profilaxia DR prin aplicare de criocoagulare
- oftalmia simpatică care constă în apariţia unei uveite trenante la ochiul sănătos, produsă prin reacţie autoimună faţă de pigmentul uveal al ochiului traumatizat (în regiunea corpului ciliar)
- atrofia de glob ocular care se produce atunci când are loc o pierdere importantă de vitros sau există o zonă extinsă de distrucţie a corpului vitros

CORPI STRĂINI

Corpi străini conjunctivali şi corneeni reprezintă o urgenţă oftalmologică frecventă. Această localizare corneoconjunctivală a corpului străin este benignă, dar simptomatologia subiectivă este agresivă manifestată prin: senzaţie de corp străin, lăcrimare, fotofobie. Factorii ce pot influenţa gravitatea corpilor străini corneoconjunctivali sunt: profunzimea localizării lor în grosimea corneei, natura, vechimea, numărul lor şi infecţia pe care o pot determina.

Unii corpi străini vegetali pot contamina cu fungi.

Corpi străini metalici pot produce un infiltrat stromal prin oxidare locală sau infecţioasă, în cazurile grave putând apare chiar uveită anterioară cu hipopion.

După evidenţierea corpilor străini corneoconjunctivali se va face extracţia lor la biomicroscop după anestezie topică cu îndepărtarea inelului de rugină (dacă există). Grosimea

corneei în centru fiind mai mică decât în periferie, extracţia corpilor străini din centrul corneei are un risc mai ridicat de perforaţie corneeană, ceea ce necesită manevre blânde, dar sigure.

După extracţia corpilor străini se instilează dezinfectante, epitelizante, midriatice şi pansament ocular. La nevoie se pot administra antiinflamatorii local şi general.

Corpi străini intraoculari

Orice plagă oculară prezintă suspiciunea de CSIO.

În caz de suspiciune de corp străin în ochi este necesară radiografia pentru evidenţierea prezenţei corpului străin şi localizarea acestuia.

Localizarea corpului străin în interiorul globului ocular este în funcţie de forţa cu care acesta a fost proiectat, corpul străin putându-se localiza în orice porţiune a globului ocular.

Unici sau multipli, colrpii străini pot fi metalici (fier, aluminiu, cupru, plumb), nemetalici (organici, lemn), anorganici (piatră, sticlă).

Corpii străini intraoculari pot rămâne inerţi sau pot antrena reacţii iritative.

Efectele corpilor străini intraoculari sunt legate: compoziţia, viteza de pătrundere, localizare, durata cât rămân intraocular, număr, dimensiuni, traiect de penetrare.

Evidenţierea corpului străin şi localizarea sa se face prin examene radiologice pentru corpi străini radioopaci: radiografie simplă, faţă, profil, Comberg şi ecografie.

Complicaţiile precoce ale unui corp străin intraocular sunt:

- iridociclită, uveită posttraumatică
- cataractă traumatică
- glaucom secundar
- hifemă
- hemoragie intravitreană
- infecţia oculară după CSIO este complicaţia cea mai frecventă.; depinde de septicitatea corpului străin şi necesită antibioterapie de urgenţă.

Infecţia oculară se manifestă prin:

- Tyndal pozitiv
- hipopion
- abces în vitros

Panoftalmia – infecţia purulentă a ochiului este o complicaţie extrem de gravă care uneori nu poate fi controlată de antibioterapie masivă generală şi locală şi necesită evisceraţia globului ocular.

Complicaţiile tardive ale CSIO sunt legate de sideroză şi calcoză.

- sideroza este produsă prin oxidarea corpilor străini de fier, corpi străini intraoculari vechi, neglijaţi sau necunoscuţi. Se complică cu impregnarea ţesuturilor cu compuşi de oxidare ai fierului, cataractă, hipertonie intraoculară, DR. Alteraţiile oculare precoce pot fi reversibile prin extracţia corpului străin.
- calcoza este un produs de oxidaţie al corpilor străini de cupru, bronz, alamă, vechi sau necunoscuţi. Se caracterizează prin culoarea verzuie a irisului, inel verde la periferia corneei – Kayser – Fleisher, cataractă verzuie în floare de turnesol.

Gravitatea siderozei şi calcozei, impune cercetarea sistematică a prezenţei de corp străin în ochi în toate traumatismele oculare cu suspiciune de CSIO şi extragerea de urgenţă a acestuia.

Orice CSIO este o urgenţă medico-chirurgicală oftalmologică.

Tratamentul medical necesită antibioterapie locală şi generală cu spectru larg sau asocieri de antibiotice.

Pentru corpii străini metalici – fier, cupru – descoperite tardiv sau inextirpabili se vor administra substanţe chelatoare – EDTA, penicilamină – pentru a preveni metaloza.

Tratamentul chirurgical necesită extracţia corpilor străini obligatoriu, rapid pentru corpul străin oxidabil (corpul străin de sticlă poate fi lăsat pe loc).

Corpi străini intraorbitari – pot ajunge în orbită traversând transfixiant globul ocular prin plagă biperforantă sau mergând razant cu globul ocular prin plagă palpebrală.

Corpii străini orbitari pot migra prin țesutul celulo-grăsos și pot da episoade de celulită orbitară sau abcese septice orbitare care pot fistuliza. Tratamentul localizării orbitare a corpului străin este chirurgical, dar uneori poate fi dificil.

CONTUZII OCULARE

Modificările patologice oculare în cadrul contuziilor se produc prin comprimarea și decomprimarea rapidă a conținutului globului ocular și mișcarea acestora anteoposterior cu revenirea lor la poziție normală sub acțiunea agentului contuziv. În impact unele din structuri își păstrează situația normală.

Contuzia de pol anterior – sindromul Frenkel

- la nivelul pleoapelor și conjunctivei pot apare: sufuziune sanguină subcutanată subconjunctivală, hematom palpebral, emfizm subcutanat, hemoragii subconjunctivale
- corneea poate prezenta leziuni multiple cu: keratopatie edematoasă anterioară și/sau posterioară (când se instalează edem cronic corneean cu imposibilitatea de recuperare a funcției vizuale)
- camera anterioară poate prezenta modificări de conținut și de profunzime.
  - conținutul camerei anterioare se poate modifica cu tulburări de transparență a umorului apos cu efect Tyndal pozitiv sau prezența de sânge – hifemă în rupturi ale vaselor iriene sau de corp ciliar
  - modificările de profunzime ale camerei anterioare sunt: CA inegală sau mai profundă – sunt produse de modificarea de poziție a cristalinului cu luxația sau subluxația sa
- hifema este prezența sângelui în CA produsă prin rupturi ale vaselor iriene și de corp ciliar cu mare risc de recidivă. Asocierea hifemei cu hipertonie oculară sau hifemei prelungită poate duce la impregnarea corneei cu produși de degradare ai hemoglobinei cu hematocornee. Dacă este necesar se face paracenteza CA (puncție) cu îndepărtarea chirurgicală a sângelui din CA când apar primele semne de hematocornee sau în hifemă totală persistentă de 5 zile. Valorile crescute ale TIO se tratează cu betablocante, inhibitori de anhidrază carbonică (Ederen), soluții hiperosmotice – Manitol 20%.
- irisul poate prezenta
  - rupturi stromale
  - ruptură a sfincterului irian însoțită de midriază fixă prin paralizia sfincterului pupilar
  - rupturi radiare ale irisului care determină apariția unor coloboame iriene
  - iridodializa care este dezinserția rădăcinei irisului de corpul ciliar care pot determina diplopii monoculare, hifemă
- cristalinul poate prezenta tulburări de transparență cu dezvoltarea unei cataracte postcontuzive subcapsulară posterioară cu opacifiere cristaliniană staționară sau progresivă la cataractă totală. Tratamentul cataractei este extracția ei și implant de pseudofac
- se pot produce uneori rupturi ale zonulei Zinn cu luxație, subluxație de cristalin cu sau fără glaucom secundar
- modificări ale presiunei oculare – cu **alternanța dintre hipo și hipertonie oculară postcontuzie reprezintă caracteristica majoră a sindromului Frenkel.** Imediat după traumatism tensiunea oculară scade brusc, după care urmează o

hipertonie oculară prin hipersecreție reflexă de umor apos produsă prin leziuni iriene, corp ciliar, ale unghiului care pot conduce la glaucom secundar
- recesia unghiului este o ruptură între fascicolul circular și longitudinal al mușchiului ciliar care se poate complica cu endotelizarea trabeculară tardivă și glaucom secundar
- ciclodializa reprezintă o decolare a corpului ciliar între banda ciliară și pintenul scleral. Prin deschiderea spațiului supracoroidian apare o creștere a eliminării a UA și o scădere a producerii acesteia care generează hipotonie oculară. Ciclodializa poate evolua spre închidere spontană sau este necesară fotocoagulare laser argon

Contuzii de pol posterior – pot produce dezordini anatomice și funcționale grave descoperite uneori tardiv.

Vitrosul poate prezenta:
- hemoragie de origine retiniană, coroidiană sau ciliară ce se poate rezorbi spontan sau necesită tratament medicamentos sau vitrectomie. În funcție de sediul hemoragiei la nivelul vitrosului hemoragia vitreană este:
  - în vitrosul anterior – prezentă în plăgile corpului ciliar
  - în vitrosul posterior cele mai frecvente și pot fi: mici, medii, abundente
  - retrovitreene însoțite de decolare posterioară de vitros
  - forme combinate vitreană / retrovitreană
  - evoluția hemoragiei vitreene este variabilă în funcție de dimensiunea și abundența ei.
  - hemoragiile mici și mijlocii se pot rezorbi spontan sau fără tratament medical în câteva săptămâni. În hemoragiile cu evoluție nefavorabilă este necesar tratamentul chirurgical – crioaplicații, vitrectomie
- decolare posterioară de vitros care poate antrena suferința retinei subiacente

Retina poate fi sediul unor modificări variate:
- edemul retinei difuz sau localizat apare la câteva ore după traumatism și se poate rezorbi în câteva zile sau săptămâni lăsând o zonă cicatricială corioretiniană care poate genera DR
- dezinserții sau dialize posttraumatice la ora serata mai frecvent în cadranele superonazal și inferotemporal care necesită tratament chirurgical
- hemoragii retiniene situate pe traiectul vaselor sau peripapilar
- angiopatia posttraumatică a retinei – sindromul Purtscher – poate apare după o contuzie oculară forte, după un traumatism craniocerebral sau după un accident însoțit de compresie toracică. Se manifestă prin retinopatie hemoragică exudativă cu edem macular și papilar și stază în circulația venoasă
- obstrucții ale vaselor retiniene
- decolare de retină

Maculopatiile au diverse aspecte anatomoclinice:
- edemul macular Berlin este un edem macular alb cenușiu ușor proeminent cu striuri radiare cu foveola cu aspect de „cireașă maculară". Necesită tratament cu inhibitori de prostaglandină (aspirină, indocid), vasculotrofice, vasodilatatoare
- gaura maculară apare ca o zonă circulară bine circumscrisă, roșie, cu margini abrupte care necesită fotocoagulare laser argon

Coroida poate fi sediul unor hemoragii coroidiene, a unor accidente ischemice coroidiene care generează leziuni degenerative cu sau fără neovascularizație.

Rupturile coroidiene pot apare în polul posterior și înconjură concentric discul optic.

TESTE:

1. Plaga palpebrală simplă necesită:
   a. spălare abundentă
   b. îndepărtarea resturilor solide
   c. sutura plăgii
   d. conservarea fragmentelor de piele

2. Plaga palpebrală paralelă cu marginea ciliară necesită:
   a. sutura simplă
   b. sutură în trei planuri

3. Plaga palpebrală perpendiculară pe marginea ciliară necesită:
   a. sutură în trei planuri
   b. sutură simplă

4. Plăgile palpebrale pot fi însoțite de:
   a. interesarea pereților orbitari
   b. iridociclită
   c. cheratită
   d. paralizii oculomotorii
   e. afectarea globului ocular

5. Traumatismele orbitare:
   a. pot fi severe
   b. necesită abordare interdisciplinară
   c. pot produce diplopie

6. Traumatismele orbitei pot produce:
   a. exoftalmie
   b. ptoză palpebrală
   c. glaucom primitiv
   d. emfizem subcutanat

7. Plăgile conjunctivale pot fi:
   a. izolate
   b. asociate cu plagă palpebrală
   c. asociate cu plagă sclerală

8. Orice plagă conjunctivală trebuie:
   a. operată imediat
   b. explorată chirurgical cu atenție pentru a evidenția o eventuală plagă sclerală

9. Plaga corneeană nepenetrantă este:
   a. în toată grosimea corneei
   b. descemetul este secționat
   c. descemetul este neafectat

10. Plaga corneeană nepenetrantă:
    a. se vindecă spontan
    b. trebuie suturată
    c. nu trebuie suturată

11. Testul Seidel este negativ în:
    a. plaga corneeană nepenetrantă
    b. plaga scleralâ
    c. plaga corneeană perforantă

12. Testul Seidel este pozitiv în:
    a. plaga scleralâ
    b. plaga corneeană nepenetrantă
    c. plaga corneeană perforantă

13. Plăgile corneene nepenetrante necesită:
    a. combaterea edemului corneean
    b. epitelizante
    c. sutură chirurgicală
    d. cicloplegie
    e. lentilă de contact

14. Plaga corneeană perforantă poate avea:
    a. descemet integru
    b. descemet perforat
    c. CA mică, absentă
    d. hernie de iris, cristalin, vitros

15. În plaga corneeană perforantă pacientul prezintă:
    a. durere vie oculară
    b. senzație de lichid călduț pe obraz în momentul perforării corneei
    c. scăderea vederii

16. În plaga corneeană perforantă:
    a. camera anterioară poate fi micşorată sau absentă
    b. poate fi hipotonie oculară
    c. poate exista hernie de iris, corp ciliar, vitros, cristalin
    d. poate fi prezentă hifemă

17. În plaga corneeană perforantă se va face tratament:
    a. medical
    b. laser
    c. chirurgical
    d. corecție optică (ochelari)

18. În plaga corneeană perforantă se face:
    a. radiografie pentru evidenţierea de corpi străini
    b. corecţie optică
    c. dirijarea pacientului în serviciul oftalmologic chirurgical

19. Tratamentul medical al plăgii corneene perforante este:
    a. vasodilatatoare
    b. spălare abundentă
    c. dezinfecţie oculară
    d. profilaxia tetanosului
    e. la nevoie antibiotice local, general

20. Tratamentul chirurgical al plăgii corneene perforante este:
    a. nu se suturează
    b. sutura cu fire 10/ 0
    c. repunerea irisului în funcţie de calitatea anatomică
    d. re zecţia irisului dacă irisul este neviabil sau contaminat

21. Tratamentul chirurgical în plaga corneeană perforantă necesită:
    a. excizia şi îndepărtarea totală a vitrosului din CA
    b. refacerea CA
    c. vitrectomie în endoftalmită

22. Plăgile sclerale pot fi:
    a. superficiale – simple
    b. profunde cu hernie de coroidă, retină, vitros

23. Plăgile sclerale se pot complica cu:
    a. hemoragie vitreană
    b. DR
    c. buftalmie
    d. infecţie

24. Plaga corneoscleralǎ:
    a. poate afecta multiple structuri ocular
    b. localizată la nivelul corpului ciliar poate declanşa oftalmia simpatică

25. Plaga biperforantă se suspectează când există:
    a. hipertonie oculară
    b. hipotonie oculară
    c. corp străin retroscleral cu pol anterior perforat

26. Complicaţiile plăgilor oculare pot fi:
    a. infecţia
    b. vicii de refracţie
    c. NRB
    d. uveite

27. Complicaţiile plăgilor oculare pot fi:
    a. papilita
    b. cataracta traumatică
    c. DR
    d. glaucom secundar

28. Oftalmia simpatică este:
    a. uveita gravă pe al doilea ochi
    b. uveită gravă pe ochiul trumatizat
    c. este o reacţie autoimună faţă de pigmentul uveal

29. Corpii străini corneoconjunctivali:
    a. sunt benigni
    b. dau o simptomatologie subiectivă agresivă
    c. sunt asimptomatici
    d. prezintă senzaţie de corp străin intensă
    e. prezintă lăcrimare, fotofobie

30. Corpii străini corneoconjunctivali metalici vechi:
    a. pot produce infiltrat stromal
    b. sunt areactivi
    c. trebuie extraşi cu îndepărtarea inelului de rugină

31. Extracţía corpilor străini corneoconjunctivali se face:
    a. după anestezie cu xilină
    b. cu atenţie în centrul corneei pentru că aici grosimea corneei este mai mică
    c. cu îndepărtarea inelului de rugină
    d. nu se extrag

32. După îndepărtarea corpului străin corneoconjunctival se aplică:
    a. dezinfecție oculară
    b. timolol
    c. epitelizante
    d. nu se pansează
    e. pansament ocular

33. Corpul străin intraocular metalic vechi poate da:
    a. sideroză prin oxidarea corpului străin de fier
    b. calcoza prin oxidarea corpului străin de cupru

34. Evidențierea corpului străin intraocular se face prin:
    a. radiografie
    b. Comberg
    c. ecografie

35. Complicațiile precoce ale unui corp străin intraocular pot fi:
    a. cataracta traumatică
    b. neuropatie optică
    c. glaucom secundar
    d. hemoragie intravitreană
    e. infecție

36. În infecția intraoculară după CSIO poate exista:
    a. Tyndal pozitiv
    b. subluxație de cristalin
    c. hipopion
    d. discromatopsie
    e. abces în vitros

37. În sideroză poate fi:
    a. cataractă
    b. hipertonie oculară
    c. DR
    d. alterațiile oculare precoce pot fi reversibile prin extracția CSIO

38. În calcoză poate fi:
    a. iris de culoare verzuie
    b. inel Kayser – Fleisher
    c. cataractă verzuie în floare de turnesol

39. CSIO metalici depistați tardiv sau inextirpabili necesită:
    a. abandonare
    b. substanțe chelatoare, EDTA, penicilamină
    c. calciu

40. CS intraorbitari ajung în orbită prin:
    a. plagă biperforantă
    b. merg razant cu globul ocular

41. Sindromul Frenkel este:
    a. contuzie de pol anterior
    b. plagă corneeană perforantă
    c. contuzie de pol posterior

42. În sindromul Frenkel pot fi:
    a. sufuziuni sanguine la nivelul pleoapelor și si subcutanat
    b. hematom palpebral
    c. emfizem subcutanat
    d. diplopie
    e. hemoragie subconjunctivală

43. În sindromul Frenkel pot fi:
    a. keratopatie edematoasă anterioară
    b. DR
    c. keratopatie edematoasă posterioară

44. În sindromul Frenkel poate fi:
    a. camera anterioară inegală în subluxație de cristalin
    b. prezența de sânge în CA
    c. hifema produsă prin rupturi ale vaselor iriene sau de corp ciliar

45. În hifema din sindromul Frenkel:
    a. există risc de recidivă
    b. hifema poate fia asociată cu hipertonie oculară
    c. hifema prelungită poate duce la impregnarea hematică a corneei

46. În sindromul Frenkel pot fi:
    a. diverse modificări de transparență ale cristalinului
    b. ciclodializa
    c. blefarita
    d. recesia unghiului

47. Caracteristica majoră a sindromului Frenkel este:
    a. hipotonia oculară
    b. alternanța hipo / hipertonie oculară
    c. hipertonie oculară

48. În contuzia de pol posterior sunt modificări ale:
    a. vitrosului
    b. corneei
    c. retinei
    d. maculei
    e. coroidei

49. Modificările vitrosului în contuzia de pol posterior constau în:
    a. hemoragie de origine retiniană, coroidiană, ciliară
    b. cute descemetice
    c. sinechii iriene posterioare
    d. decolare posterioară de vitros

50. În contuzia de pol posterior la nivelul retinei poate fi:
    a. edem retinian difuz sau localizat
    b. dezinserții sau dialize posttraumatice
    c. hemoragii retiniene
    d. decolare de retină

51. În contuzia de pol posterior macula prezintă următoarele modificări:
    a. edem macular Berlin
    b. gaura maculară

52. În contuzia de pol posterior, la nivelul coroidei pot exista:
    a. hemoragii coroidiene
    b. rupturi coroidiene
    c. mioză

RĂSPUNSURI:

1. abcd
2. a
3. a
4. ade
5. abc
6. abd
7. abc
8. b
9. c
10. ac
11. ab
12. c
13. abde
14. bcd
15. abc
16. abcd
17. ac
18. ac
19. bcde
20. bcd
21. abc
22. ab
23. abd
24. ab
25. bc
26. ad
27. bcd
28. ac
29. abde
30. ac
31. abc
32. ace
33. ab
34. abc
35. acde
36. ace
37. abcd
38. abc
39. b
40. ab
41. a
42. abce
43. ac
44. abc
45. abc
46. abd
47. b
48. acde
49. ad
50. abcd
51. ab
52. ab

ARSURILE OCULARE

Arsurile oculare sunt produse de agenţi fizici: arsuri termice, electrice, actinice, agenţi chimici: baze, acizi, prin radiaţii ionizante, laser, frig.

Arsurile oculare generează fenomene fiziopatologice complexe, secvenţiale, iar în cele chimice (baze) pot fi reacţii în cascadă, care pot fi active la 6 luni după impactul chimic.

Arsurile oculare pot interesa pleoapele, conjunctiva, corneea şi secundar structurile oculare.

După gravitatea lor arsurile oculare sunt:

- **Arsuri de gradul I** – uşoare – care pot produce leziuni minime ale pleoapelor, conjunctivei şi corneei, leziuni care se vindecă rapid, cu minim de tratament.

Subiectiv pacientul prezintă:

- dureri oculare reduse
- lăcrimare
- fotofobie

Obiectiv:

- tegumentele pleoapelor sunt congestionate
- conjunctivă hiperemiată
- corneea dezepitelizată
- nu apare opacifiere corneană sau ischemie a limbului.

Prognosticul este excelent cu vindecare completă.

- **Arsuri de gradul II**, sunt mai profunde, mai întinse, mai grave

Subiectiv:

- dureri oculare mai intense
- lăcrimare
- fotofobie
- scăderea acuităţii vizuale

Obiectiv:

- congestie palpebrală
- edem palpebral
- chemozis conjunctival cu zone de necroză
- dezepitelizare corneană
- edem cornean cu pliuri descemetice
- detaliile irisului pot fi vizibile
- ischemia limbului cuprinde mai puţin de 1/3

Prognosticul ocular este bun, producându-se reepitelizare precoce şi recuperare lentă a clarităţii stromei.

- **Arsuri de gradul III,** sunt însoţite de:

Subiectiv:

- durere oculară intensă
- lăcrimare
- fotofobie
- scădere importantă a vederii

Obiectiv:

- zone întinse de necroză palpebrală şi conjunctivală
- edem şi ulceraţii corneene

– opacifiere corneană importantă care nu permite evidenţierea detaliilor iriene
– reacţie inflamatorie a irisului şi corpului ciliar
– ischemie limbică 1/3-1/2.

Prognosticul este rezervat.

- **Arsuri de gradul IV** în care:

Obiectiv :
– corneea este opacă
– irisul şi pupila nu se disting
– ischemia afectează mai mult de jumătate din suprafaţa limbului fiind însoţită de necroză a sclerei şi conjunctivei proximale cu afectarea segmentului anterior şi a întregii suprafeţe oculare

Arsurile de gradul III, IV sunt caracterizate de lipsa sau minimă reepitelizare.

Vindecarea în arsuri se poate face diferenţiat în funcţie de gravitatea arsurii:

- **vindecare epitelială** – care corespunde gradului I are drept rezultat reepitelizare completă
- **reepitelizare diferenţiată** în arsuri de gradul II cu refacere completă a epiteliului în unele sectoare şi defecte de epitelizare cu sau fără panus în alte sectoare.
- **vindecare cu panus fibrovascular** corespunzătoare arsurilor de gradul III.
- **vindecare cu ulceraţie corneană aseptică** corespunzătoare arsurilor de gradul IV cu lipsă de epiteliu la nivelul corneei şi conjunctivei proximale paralel cu ischemie şi necroză conjunctivală şi limbică. Datorită afectării segmentului anterior se poate produce necroză corneană, membrane retrocorneene, sinechii periferice, cataractă, glaucom, hipotonii oculare.

Arsurile cu substanţe alcaline (BAZE)

Arsurile cu baze – sodă caustică, hidroxid de sodiu - dau o arsură extrem de gravă pentru că exercită acţiune în profunzimea ţesuturilor deci procesul patologic se extinde spre camera anterioară, iris, cristalin. Această acţiune este mai puţin brutală decât a acizilor dar este mai lentă, mai durabilă, mai periculoasă - produce necroză prin lichefiere.

Alcalii distrug epiteliul şi pătrund în stromă, având o penetranţă intraoculară mai mare decât acizii.

Hidroxidul (OH) alcalilor formează săruri cu acizii graşi, componenţi ai membranelor celulare, producând distrugere şi moarte celulară, în timp ce cationul este responsabil de pătrunderea progresivă în structurile profunde oculare. În funcţie de gradul de penetrare se pot produce distrugeri la nivelul conjunctivei şi a celor cinci straturi ale corneei, epiteliul cristalinian, episcleră, iris, corp ciliar (amoniacul pătrunde imediat în CA, hidroxidul de sodiu în 3-5 minute).

Arsurile cu acizi

Arsurile cu acizi - acid sulfuric, azotic, clorhidric - produc coagularea proteinelor la suprafaţa ţesutului lezat din care rezultă o penetrabilitate redusă a substanţei caustice.

Arsurile cu acizi provoacă o penetrare mai scăzută a acidului în ochi, anionul provocând denaturarea şi precipitarea proteinelor din epiteliul cornean şi stroma superficială, precipitare care funcţionează ca o barieră împotriva avansării leziunilor în structurile din profunzime şi limitează distrugerile oculare ulterioare.

Precipitarea proteinelor oferă aspectul caracteristic de „sticlă mată" al epiteliului în arsurile cu acizi.

Se produc **necroze ale ţesutului conjunctival care generează şi întreţin inflamaţia oculară care întârzie regenerarea tisulară**.

Sechelele distrugerilor severe ale cnjunctivei includ tulburări de film lacrimal prin afectarea celulelor mucoase, cicatrizări conjunctivale cu simblefaron şi entropion.

TRATAMENTUL unei arsuri trebuie să realizeze:

- neutralizarea agentului caustic
- calmarea durerilor şi sedarea bolnavului
- prevenirea infecţiilor oculare
- restabilirea transparenţei corneene şi a integrităţii fundurilor de sac conjunctivale şi a pleoapelor.

Prognosticul arsurilor chimice este în funcţie de:

- proprietăţile fizico-chimice ale agentului nociv
- intensitatea şi durata contactului dintre agentul nociv şi ochi
- rapiditatea institutirii tratamentului

În faza iniţială terapia imediată are drept obiectiv îndepărtarea agentului chimic de pe suprafaţa ochiului prin **spălare abundentă** manuală a ochiului şi a fundurilor de sac conjunctivale timp de 15-30 de minute cu: ser fiziologic, bicarbonat, soluţie Ringer, soluţie salină normală.

În arsurile cu baze, pleoapele trebuie ridicate pentru a căuta şi **a îndepărta** cu o pensă fragmentele de material chimic restante la nivelul fundurilor de sac.

Debridarea este îndepărtarea epiteliului cornean necrotic şi este necesară pentru a permite reepitelizarea normală, indiferent de gradul afectării chimice.

În arsurile grave cu necroză conjunctivală, debridarea este absolut necesară pentru îndepărtarea unui posibil focar de inflamaţie continuă, generat de materialul caustic restant.

Paracenteza are un beneficiu incert.

Tratamentul arsurilor chimice este:

În stadiul de urgenţă:

- spălare imediată la locul accidentului abundentă cu apă, ser fiziologic
- transport de urgenţă al bolnavului într-un serviciu de specialitate
- înlăturarea resturilor de substanţă chimică solidă de la nivelul corneei, conjunctivei, fundurilor de sac
- administrarea antidotului specific (bicarbonat de sodiu 2% pentru acizi, acid acetic 1-2% pentru baze, ser fiziologic pentru nitrat de argint)
- administrarea de midriatice şi cicloplegice
- administrare local şi general de antibiotice

În perioada de stare:

- controlul procesului inflamator se face prin:
  - **medicaţia corticosteroidă** reduce infiltrarea celulelor inflamatorii şi stabilizează membranele lizozomale şi cele citoplasmatice ale leucocitelor PMN. Corticoizii intervin în refacerea stromală acţionând asupra migrării keratocitelor în aria afectată şi asupra sintezei de colagen. Acestea permit refacerea tisulară şi împiedică apariţia ulceraţiei corneene. **Succesul în folosirea medicaţiei corticosteroide este reprezentat de optimizarea efectelor antiinflamatorii în primele 7-10 zile. Ulterior tratamentul cortizonic trebuie urmat paralel cu urmărirea semnelor de subţiere corneană şi la nevoie înlocuirea corticoizilor prin medicaţie anabolizantă.**
  - **medicaţia anabolizantă** – steroizii progestativi au potenţial antiinflamator mai redus faţă de corticoizi. După 10-14 zile, MEDROXIPROGESTERONUL administrat sistemic, local,

subconjunctival, are capacitatea de a inhiba neovascularizatia fiind util în reabilitarea vederii în stadiile tardive.

– **antiinflamatorii non-steroidiene (AINS)** – Indometacin topic, Diclofenac sunt inhibitori ai leucocitelor PMN, reduc eficient inflamația. AINS sunt un substituent eficace sau un adjuvant al medicației corticosteroide în prima săptămână posttraumă, dar au şi efect anabolizant după prima săptămână. AINS au efecte aditive medicației corticoide alături de care asigură tratamentul de bază în arsurile oculare.

- controlul HIO prin acetazolamidă
- prevenirea infecției
- instilarea de midriatice,cicloplegice
- vasodilatatoare local
- anticoagulante – heparină
- debridarea fundurilor de sac şi aplicarea de bureți de colagen pentru a reduce inflamația şi pentru a preveni aparația simblefaronului
- foarte rar intervenție chirurgicală „la cald" prin plastii de mucoasă bucală, keratoplastii
- lacrimi artificiale când arsura survine pe un sindrom preexistent de keratoconjunctivită
- lentile de contact terapeutice ajută regenerarea şi adeziunea epiteliu / stromă
- factorul de creştere epidermală (EGF) şi fibronectina ar favoriza procesul de recpitelizare.
- administrarea de stimulatori ai proceselor reparatorii corneene: acid ascorbic, riboflavină, inhibitor de colagenază (L-cisteină, penicilamină), EDTA, tetraciclina ar fi eficientă în reducerea activității colagenazelor şi a incidenței ulcerației corneene în arsurile cu alcali cu facilitarea reepitelizării

tratamentul complicațiilor şi al sechelelor se va face la 6 luni – 1 an de la accident, efectuându-se plastii palpebrale şi conjunctivale, keratoplastie, keratofacoproteză.

TESTE:

1. Arsurile oculare sunt produse de:
   a. agenţi fizici (arsuri termice, electrice, actinice)
   b. agenţi chimici (baze, acizi)
   c. radiaţii ionizante
   d. laser

2. În arsuri de gradul I sunt:
   a. leziuni minime ale pleoapelor conjunctivei, corneei
   b. leziuni care se vindecă greu
   c. leziuni care se vindecă uşor
   d. tratamentul necesar este minim

3. În arsurile de gradul I:
   a. conjunctiva este hiperemică
   b. corneea dezepitelizată
   c. se produce opacifierea corneei
   d. nu este opacifiere corneană
   e. prognosticul este foarte bun

4. Arsurile de gradul II:
   a. semnele subiective sunt: lăcrimare, fotofobie, dureri oculare, AV normală
   b. semnele subiective sunt lăcrimare, fotofobie, dureri oculare, AV scăzută
   c. obiectiv este chemozis conjunctival, dezepitelizare corneană, ischemia limbului
   d. prognosticul ocular este rezervat
   e. prognosticul ocular este bun cu reepitelizare corneană

5. Arsurile de gradul III se însoţesc de:
   a. semne subiective mai accentuate (durere, scăderea vederii)
   b. semne subiective mai reduse
   c. zone întinse de necroză palpebrală şi conjuntivală
   d. dezepitelizarea cu opacifiere corneană importantă
   e. reacţie inflamatorie a irisului şi corpului ciliar
   f. ischemie limbică 1/3- ½
   g. prognostic bun
   h. prognostic rezervat

6. Arsuri de gradul IV
   a. cornea este transparentă
   b. cornea este opacă
   c. ischemie limbică întinsă cu necroză scleralã
   d. afectarea segmentului anterior al globului

7. Vindecarea în arsuri este:
   a. epitelială cu reepitelizare completă în arsuri de gradul I
   b. reepetilizare diferenţiată în arsuri de grad II cu refaceri de epiteliu şi zone cu defecte de epitelizare
   c. asociată cu panus în arsuri de grad I
   d. asociată cu panus în arsuri de grad III, IV
   e. asociată cu ulceraţie corneană aseptică în arsuri de grad IV

8. Arsurile cu baze (sodă caustică)
   a. dau arsuri foarte grave
   b. dau arsuri superficiale.
   c. substanţa caustică acţionează în profunzimea ţesuturilor
   d. dau necroză de lichefiere
   e. dau necroză de coagulare
   f. au evoluţie lentă, durabilă, periculoasă
   g. au evoluţie rapidă

9. Arsurile cu acizi (acid sulfuric, azotic, clorhidric)
   a. produc cuagularea proteinelor
   b. produc lichefierea proteinelor
   c. au penetrabilitate redusă
   d. au penetrabilitate mare
   e. produc necroze ale ţesutului conjunctival care generează şi întreţin inflamaţia oculară

10 Tratamentul unei arsuri oculare are drept scop:
   a. neutralizarea agentului chimic
   b. calmarea durerilor şi sedarea bolnavului
   c. prevenirea infecţiei oculare
   d. restabilirea transparenţei corneene şi a integrităţii fundurilor de sac conjunctivale

11. Prognosticul arsurilor chimice este legat de:
   a. tipul agentului nociv
   b. intensitatea şi durata de acţiune a agentului nociv la ochi
   c. rapiditatea instituirii tratamentului

12. În arsurile chimice imediat se va face:
   a. spălare abundentă a ochiului cu apă
   b. îndepartarea resturilor de susbstanţă solidă
   c. dirijarea pacientului la urgenţă în secţii de specialitate
   d. administrarea de antidot (bicarbonat de sodiu pentru arsuri cu acizi, acid acetic pentru arsuri cu baze.
   e. midriatice şi cicloplegice
   f. miotice
   g. local şi general antibiotice

13 Controlul inflamaţiei în arsurile oculare se poate face prin:
   a. cortiocosteroizi
   b. antibiotice
   c. medicaţii anabolizante
   d. antiinflamatorii nesteroidene

14. Medicaţia cortizonică (în cazul arsurilor):
   a. intervine în refacerea stromală
   b. permite refacerea tisulară
   c. împiedică dezvoltarea ulceraţiei corneene
   d. este utilă în primele 7-10 zile.
   e. este utilă tardiv
   f. tratamentul cortizonic este urmat paralel cu subţierea corneană

15. Medicaţia anabolizantă:
   a. are potenţial antiinflamator mai redus decât corticosteroizii.
   b. este utilă în primele 7-10 zile după arsură
   c. este utilă după 10-14 zile pentru controlul inflamaţiei
   d. este MEDROXIPROGESTERON sistemic, local subconjunctival şi are rol de a inhiba neovascularizaţia

16. AINS, indometacin, diclofenac:
   a. reduc inflamaţia
   b. pot fi adjuvante ale corticoizilor în prima săptămână
   c. au efect anabolizant în prima săptămână
   d. au efect anabolizant după prima săptămână.

17. În arsurile oculare se face:
   a. prevenirea infecţiei
   b. administrarea de midriatice şi cicloplegice
   c. administrare de miotice
   d. acetazolamidă pentru combaterea HIO
   e. vasodilatatoare local
   f. anticoagulant – heparină

18. În arsuri oculare se face:
   a. debridarea fundurilor de sac
   b. aplicarea de bureţi de colagen

19. În arsuri este necesar susţinerea reepitelizării şi diminuarea riscului de ulceraţie corneană prin
   a. acid ascorbic
   b. tetraciclină
   c. adrenalină
   d. inhibitori de colagenază: cistein, EDTA, penicilamină

20. În arsurile oculare se folosesc:
   a. lacrimi artificiale
   b. ulei de silicon
   c. lentile de contact terapeutice

21. Tratamentul complicaţiilor şi al secheleleor în arsurile oculare se face:
   a. la 6 luni-1 an de la accident
   b. se pot face plastii palpebrale, conjunctivale
   c. tratamentul DR
   d. keratoplastia
   e. keratofacoproteza

Nervul optic _____

RĂSPUNSURI:

1. a b c d
2. a c d
3. a b d e
4. a b c e
5. a c d e f h
6. a b c d
7. a b d e
8. a c d f
9. a c e
10. a b c d
11. a b c
12. a b c d e g
13. a c d
14. a b c d f
15. a c d
16. a b d
17. a b d e f
18. a b
19. a b d
20. a c
21. a b d e

URGENŢE OCULARE

Sunt condiţii care lăsate netratate pot duce la scăderea severă, permanentă a vederii iar dacă sunt tratate la timp şi adecvat vederea se poate păstra.

Urgenţele oculare apar spontan la pacienţi ce prezintă simptome sau semne specific urgenţei (scăderea bruscă sau totală a acuităţii vizuale, ochi roşu, dureri oculare, traumatism ocular penetrant, etc.). Foarte rar pacientul se prezintă la un examen de rutină cu simptome oculare mai puţin dramatice dar care implică boli oculare cu semnificaţii de urgenţă sau boli sistemice.

Urgenţele oculare sunt legate de:

- OCHI ROŞU
- SCĂDEREA AV

OCHIUL ROŞU

Trebuie considerată urgenţă oculară un pacient cu ochi roşu cu sau fără simptome. Aceştia se subîmpart în pacienţi cu ochi roşu dureros (fără istoric de traumatism) şi cei cu ochi roşu nedureros.

Roşeaţa oculară poate fi izolată sau asociată cu alte semne oculare şi este datorată unor boli oculare diferite, de la conjunctivita benignă până la afecţiuni severe care pot afecta acuitatea vizuală.

Diagnosticul pozitiv al ochiului roşu necesită un examen atent al ochiului şi al regiunii palpebrale, efectuându-se totdeauna bilateral şi comparativ, constatându-se şi alte semne funcţionale: blefarospasm, durere, fotofobie. Interogatoriul pacientului poate evidenţia:

- antecedente oculare şi generale – vechimea şi modul de evoluţie al roşeţii, circumstanţele de apariţie (traumatism, epidemie);
- existenţa semnelor funcţionale – lăcrimare reflexă sau cronică, hipersecreţie lacrimală de abundenţă variabilă, prurit ocular, senzaţie de arsură în ochi, fotofobie cu blefarospasm;
- semne de gravitate – dureri oculare cu iradiere în regiunea periorbitară.

Examenul ocular

Semne funcţionale

- acuitatea vizuală poate fi respectată sau scăzută în mod variabil, element important în diagnostic şi prognostic;
- durerea oculară poate fi mai mult sau mai puţin importantă, însoţită de senzaţia de corp străin, fotofobie şi lăcrimare. Ea poate fi spontană sau indusă prin mişcările globului sau însoţită de simptome digestive (greaţă, vărsături).

Inspecţia ochilor precizează uni sau bilateralitatea roşeţii, prezenţa secreţiilor, aspectul, abundenţa (de la mici secreţii la unghiul intern până la acumularea de secreţii abundente), existenţa unui edem palpebral sau conjunctival (chemozis).

Examenul biomicroscopic:

- *Conjunctiva.* Topografia roşeţii conjunctivale are o valoare orientativă pentru diagnostic astfel:
  - hiperemia conjunctivală difuză (roşu-deschis), omogenă a conjunctivei bulbare şi palpebrale evocă o conjunctivită;

- vasodilatația conjunctivei bulbare cu cerc perikeratic (roşu-violaceu) orientează spre o keratită, glaucom acut prin închiderea unghiului, iridociclită;
- roşeață conjunctivală uniformă, localizată în sectorul conjunctivei bulbare de la simple pete roşii la hematom subconjunctival difuz, evocă o hemoragie subconjunctivală;
- o zonă de vasodilatație a vaselor episclerale, centrată pe un punct galben şi înconjurată printr-o roşeață a conjunctivei bulbare, evocă o episclerită.

– *Corneea* poate prezenta :

- corp străin sau plăgă;
- pierderea de transparență localizată sau difuză;
- ulcerații corneene, keratită punctată superficială, ulcerații dendridice herpetice.

– *Pupila* poate avea dimensiuni variabile: o pupilă în miază orientează spre o reacție inflamatorie, o pupilă în midriază areflexivă suspicionează un glaucom acut.

– *Tensiunea oculară* este foarte crescută în glaucomul acut.

Ochiul roşu poate fi:

- ochi roşu cu durere importantă şi scădere mare de acuitate vizuală – glaucom acut, keratite grave, iridociclite.
- ochi roşu, dureros, cu acuitate vizuală puțin diminuată – keratoconjunctivită;
- ochi roşu , nedureros, cu acuitate vizuală conservată – hemoragie subconjunctivală, conjunctivită

Ochi roşu dureros în traumatismele oculare este evident clinic şi anamnestic. Este necesară evaluarea corectă a leziunilor oculare produse şi tratamentul acestora.

Ochi roşu dureros fără traumă

Conjunctivita

Pacienții prezintă injecție conjunctivală a unuia sau ambilor ochi cu debut relativ brusc. Frecvent se asociază secreție mucoasă sau seromucoasă şi mărirea ganglionilor limfatici preauriculari. Se pot asocia: prurit, senzație de corp străin. ***Nu există scăderea acuității vizuale.*** Din istoric rezultă că pacientul a avut contacte cu "ochi roşu" sau prezintă înroşirea sezonieră sau cronică a ochilor.

Examinarea atentă la lumina zilei sau la biomicroscop arată: edem palpebral, prezența secrețiilor pe marginea pleoapelor şi în sacul conjuctival, hiperemie conjunctivală şi chemozis, modificări foliculare şi papilare ale regiunii tarsale superioare, inferioare sau a fornixului inferior. Corneea este în general clară, deşi ocazional granulații punctate ale epiteliului cornean se pot observa în unele conjunctivite virale sau induse medicamentos.

Toți pacienții suspectați de conjunctivită se tratează ca având mare potențial contagios, iar echipamentul folosit pentru examinarea lor trebuie curățat cu grijă. Majoritatea conjunctivitelor virale (frecvent foliculare) trebuie luate sub observație, conjunctivitele bacteriene necesită examen de laborator al secreției conjunctivale, cultură şi antibioterapie locală adecvată. Prognosticul este favorabil în majoritatea cazurilor.

Keratite

În toate formele de keratită acută, ochiul este roşu, cu hiperemie pericheratică asociată cu durere oculară intensă şi scăderea acuității vizuale

Ulcerele corneene

Pacientul se prezintă cu roşeață oculară unilaterală cu scăderea acuității vizuale moderată sau severă (depinde de localizarea ulcerului). Pot exista traumatisme sau injurii în

antecedente şi frecvent portul lentilelor de contact moi. Simptomatologia se poate dezvolta brusc sau insidios pe o perioadă de 1-2 săptămâni. Hiperemia conjunctivală este de natură ciliară şi trebuie diferențiată de injecția conjunctivală superficială ce apare în conjunctivite.

Modificările corneene sunt evidente la coloraţia cu fluoresceină. La biomicroscop ulceraţia corneană se acompaniază de semne ale inflamaţiei segmentului anterior (tulburare UA, hipopion şi precipitate keratice).

Tratamentul constă în administrarea de antibiotice specifice topice, subconjunctivale sau chiar sistemic pentru ulcerele corneene de natură bacteriană şi agenți antifungici pentru infecțiile micotice.

Keratite virale

❖ ***Herpetică*** –are un aspect tipic.

Boala oculară este unilaterală, subiectiv pacientul acuză: durere oculară, lăcrimare, fotofobie, scăderea în grade variabile a vederii, hipoestezie corneeană.

Obiectiv, forma cea mai frecventă este de ulceraţie cu aspect dendritic, mai rar aspect de hartă geografică sau keratită endotelială cu prinderea în totalitate a parenchimului corneean. Necesită tratament cu antivirotice – Aciclovir.

❖ ***Keratita din zona zoster*** oftalmică prezintă o leziune corneeană sub formă punctată, cu ochi dureros, congestiv, asociat sau nu cu iridociclită. Este necesar tratament antiviral – aciclovir.

Keratita filamentoasă prin hiposecreție lacrimală în contextul unei afecțiuni generale reumatismale (poliartrită reumatoidă, LES). Datorită hiposecreției lacrimale epiteliul corneean se exfoliază, luând un aspect filamentos. Testul Schirmer este sub 10mm. Necesită tratament cu lacrimi artificiale, geluri de protecție şi tratamentul bolii de fond.

Keratita micotică apare în general prin suprainfecția micotică a leziunii corneene preexistente – ulceraţie corneeană tratată local şi general cu antibiotice.

Complicații ale lentilelor de contact

Orice pacient care prezintă uni sau bilateral roşeaţă oculară şi a purtat lentile de contact poate prezenta o leziune corneană indusă de lentila de contact.

Pacienții prezintă injecție ciliară şi un uşor edem cornean dacă au purtat lentile de contact dure sau o lentilă de contact strânsă. Se pot asocia semne de inflamaţie intraoculară uşoară.

Pacienții care prezintă semne evidente de conjunctivită acută sau cronică pot manifesta reacție toxică la materialul lentilei de contact sau la metodele de sterilizare.

Tratamentul ambelor grupe de pacienți constă în: îndepărtarea lentilelor de contact şi apoi modificarea timpului de purtare, găsirea lentilelor de contact potrivite ca măsură şi modificarea metodelor de sterilizare.

Glaucomul acut

Pacienții se prezintă cu roşeaţă oculară unilaterală, durere oculară importantă, acompaniată de vărsături şi scăderea acuităţii vizuale. Pacientul poate să fi prezentat în antecedente episoade similare.

Semnele clinice sunt: hiperemie conjunctivală ciliară, edem corneean moderat sau sever, CA îngustată, pupilă semimidriatică fără RFM.

La unii pacienți se pot găsi semne asociate: cataractă intumescentă sau un cristalin subluxat.

Examenul ochiului congener dezvăluie o CA îngustată, iar la gonioscopie îngustarea unghiului iridocorneean.

PIO este extrem de mare, peste 50-60 mmHg, CV şi FO pot fi normale. Reprezintă o mare urgenţă datorită posibilităţii de pierdere a vederii prin atrofie optică fără excavaţie

datorită PIO foarte mari. Pacienţii necesită terapie medicamentoasă intensivă cu acetazolamidă oral sau sistemic, agenţi hiperosmotici Manitol intravenos, Glicerol oral şi local prostaglandine, betablocante. Tratamentul ulterior poate include iridotomii laser sau tratament chirurgical.
Glaucomul malign poate apare la pacienţii care au suferit o intervenţie chirurgicală (cataractă).

Glaucom absolut dureros
Este ultimul stadiu de evoluţie al unui glaucom. Vederea este pierdută de un timp variabil, cu pierederea percepţiei luminoase şi cu durere oculară foarte intensă.
Obiectiv se constată congestia oculară intensă cu aspect de „cap de meduză", edem corneean total, bulos, pupila areflexivă. Cristalinul are reflex brun-verzui datorită cataractei asociate. Dacă FO se poate examina, papila are excavaţie totală cu atrofie optică.

Forme de glaucom apărute în evoluţia cataractei
Glaucom facolitic este produs de o cataractă în stadiul de hipermaturitate când capsula cristalinului se fisurează şi permite trecerea proteinelor cristaliniene în umorul apos, determinând o reacţie inflamatorie cu congestie oculară şi creşterea tensiunii intraoculare.

Subiectiv durerea oculară este foarte intensă asociată cu AV redusă cu scăderea progresivă a vederii.

Obiectiv este congestie perikeratică cu edem epitelial şi precipitate corneene, camera anterioară normală, opacităţi cristaliniene totale cu aspect brun.

Este necesară extragerea chirurgicală a cristalinului după hipotonizare oculară.

Glaucom prin cristalin intumescent are o simptomatologie asemănătoare glaucomului cu unghi închis, dar scăderea vederii nu este brutală, ci veche şi instalată progresiv paralel cu evoluţia cataractei. Închiderea unghiului camerular se produce prin cristalinul intumescent, care împinge anterior irisul.

Globul ocular este hiperton, camera anterioară mică, pupila în midriază areflexivă, cristalinul cataractat alb sidefiu. Tratamentul urgent este de extracţie a cristalinului după hipotonizare oculară.

Uveita anterioară

Pacienţii se prezintă cu injecţie ciliară unilaterală instalată relativ brusc, fotofobie şi scăderea acuităţii vizuale. În boli sistemice uveita poate fi bilaterală şi recidivantă.

La examenul clinic se observă inflamaţie intensă la nivelul CA cu: Tyndall pozitiv, celularitate semnificativă, precipitate keratice, pupilă neregulată cu sinekii iriene posterioare. PIO poate fi crescută. Un semn mai puţin de recunoscut este cel al fotosenzitibilităţii ce constă în apariţia senzaţiei de durere când ochiul neimplicat este supus unui fascicul luminos. Pacienţii cu traumatism chirurgical ocular în intervenţii pentru cataractă sau glaucom la instalarea unui răspuns inflamator brutal pot prezenta o *endoftalmită microbiană*. Ei acuză durere oculară intensă, scăderea acuităţii vizuale. Necesită imediat obţinerea culturilor din umor apos şi vitros şi instituirea terapiei antibiotice sistemic, intracameral, intravitrean. Prognosticul este dependent de virulenţa germenilor, durata procesului şi tratamentul adecvat.

Sclerita

Pacienţii prezintă arii localizate sau generalizate de roşeaţă oculară însoţite de durere oculară accentuată la atingerea globului. Pot avea boli sistemice semnificative: artrită reumatoidă. Vederea este afectată dacă coexistă modificări corneene sau ale segmentului anterior.

Prognosticul rămâne incert şi este dependent de controlul bolii sistemice şi de răspunsul la corticosteroizi local şi sistemic sau la alți agenți imunosupresori.

Hidropsul cornean

Apare la pacienții cu keratoconus ce prezintă brusc scăderea acuității vizuale la nivelul unui ochi cu durere şi hiperemie. La examinare celălalt ochi prezintă semnele clasice ale keratoconusului, iar ochiul afectat prezintă edem cornean localizat central, cu rupturi, fisuri la nivelul membranei Descemet.

Prognosticul pentru vindecarea spontană a fisurilor membranei Descemet şi rezoluția edemului este favorabil, deşi acuitatea vizuală poate fi scăzută prin cicatrizarea ulterioară a stromei. Faza de rezoluție poate dura săptămâni sau luni.

<u>Ochiul roşu fără durere sau iritații (sau cu durere sau iritație minimală)</u>

Hemoragia subconjunctivală

Pacienții prezintă în plină stare de sănătate apariția bruscă a unei zone roşietice localizate la nivelul unei regiuni sclerale (se poate asocia cu frecarea excesivă a ochilor). Nu prezintă durere, tulburări de vedere sau alte simptome oculare.

Prognosticul este excelent cu rezoluție spontană în 2-3 săptămâni. În rare ocazii se poate asocia hemoragiei subconjunctivale o boală sistemică de tipul HTA severă sau discrazii sanguine.

Pinguecula – arată ca o mică arie de țesut galben la nivelul conjunctivei lângă limb nazal sau temporal cu hiperemie conjunctivală uşoară în jur.

Pterigion – odată cu dezvoltarea pterigionului se poate asocia injecția conjunctivală localizată la nivelul vaselor din regiunea nazală, la unul sau la ambii ochi. Pterigioanele gigante se asociază cu modificări ale funcției vizuale date de astigmatismul pe care îl induc sau datorită invaziei axului vizual.

Examenul obiectiv relevă prezența unui țesut cuneiform, fibrovascular, de obicei nazal, care infiltrează corneea dinspre limb.

Multe dintre pterigioane sunt temporizate dar cele care cresc activ sau prezintă iritație constantă necesită excizie şi alte tratamente de tipul beta iradierii pentru prevenirea recurențelor.

Fistula carotido – cavernoasă – dilatații localizate ale vaselor conjunctivale şi episclerale fără senzație de durere, în care se evidențiază senzații de pulsatilitate la nivelul ochiului, senzații auditive (zgomote deranjante) sau exolftalmie uni/bilaterală. Diagnosticul este confirmat de angiografie, iar tratamentul depinde de gradul fistulizării.

Implicații oculare în boala tiroidiană

Poate apare: înroşirea ochilor şi chemozis, exoftalmie, probleme de motilitate oculară, retracție palpebrală şi alte simptome generale. Evaluarea clinică relevă exoftalmia, retracția palpebrală şi încetinirea mişcărilor pleoapelor cu proeminența vaselor episclerale şi moderat chemozis.

Tratamentul este dependent de severitatea manifestărilor oculare, în mod particular de prezența compresiei nervului optic.

Episclerite – hiperemia localizată la nivelul țesutului episcleral şi conjunctival supraiacent, asociată cu durere, poate apare brusc sau poate fi recurentă. Examenul la biomicroscop

observă o arie localizată de hiperemie conjunctivală şi a sclerei subiacente, fără sensibilitate marcantă la atingere, fără alte manifestări oculare. Se pot rezolva spontan, prezintă frecvent un răspuns rapid la corticosteroizi topici.

Ochiul alb şi dureros

Apariţia unei dureri oculare este un simptom frecvent, care recunoaşte mai multe cauze de gravitate deosebită.

Interogatoriul va preciza: antecedente oculare, circumstanţele de apariţie a durerii (traumatism, tratamente), existenţa altor semne funcţionale asociate (greaţă, vărsături). Trebuie evidenţiată o durere oculară reală de o durere secundară.

Examenul ocular necesită studiul refracţiei, al acuităţii vizuale, al tonusului ocular, examenul biomicroscopic, examenul fundului de ochi.

Ochiul alb şi dureros necesită un diagnostic diferenţial între:

- ***durerea perioculară de origine dentară, sinusală*** (sinuzită frontală);
- ***arterita temporală Horton*** care se traduce prin cefalee temporală cu recrudescenţă nocturnă – la un subiect cu stare generală alterată. Induraţia inflamatorie a arterei temporale superficiale, viteza de sedimentare crescută şi biopsia de arteră temporală sunt principalele argumente pentru diagnosticul acestei boli;
- ***nevralgiile faciale*** sau ***dureri paroxistice de tip secuse electrice cu sediul în teritoriul trigemenului***
    - nevralgia de ganglion sfeno-palatin cu dureri la rădăcina nasului şi orbitei iradiind în dinţi, rinoree seroasă, lăcrimare homolaterală, hiperemie a conjunctivei şi a mucoasei nazale
    - nevralgia de nerv nasociliar cu dureri periorbitare, rinoree seroasă, lăcrimare homolaterală şi edem de pleoapă
- ***migrena oftalmică***, care în forma sa tipică survine la femei tinere cu antecedente migrenoase, derulându-se în două faze: o faza prodromică, cu scotom scânteietor, fosfene şi deficit vizual hemianoptic, şi o alta cefalalgică, cu hemicranie pulsatilă asociată cu senzaţie de rău, greaţă, vărsături. Criza regresează fără sechele;
- ***anomaliile de refracţie*** care pot fi responsabile de jenă oculară, cefalee majoră la efortul de citit prelungit, simptome care se ameliorează după corecţie optică;
- ***tulburările de acomodaţie şi convergenţă***, manifestate prin jenă vizuală, care se accentuează la lectură prelungită spre sfârşitul zilei (necesită examen ortoptic);
- ***uscăciune lacrimală*** responsabilă de senzaţia de arsură oculară – predominant dimineaţa;

În faţa unei dureri oculare, trebuie eliminată posibilitatea debutului unei afecţiuni oculare: puseu de hipertonie oculară, neuropatie optică, glaucom cronic cu unghi deschis, tumoră oculară, corioretinită posterioară.

SCĂDEREA ACUITĂŢII VIZUALE

Pierderea vizuală pasageră, brusc instalată

Amauroza fugace – pacienţii prezintă întunecări vizuale pasagere la unul/ambii ochi care se instalează brusc. Cauza cea mai frecventă este reprezentată de embolizarea vaselor arteriale retiniene centrale prin plăci de colesterol, agregate plachetare sau vegetaţii ale valvelor cardiace.

Evoluează fără durere, fără prodroame, iar la unii pacienţi există manifestări neurologice asociate şi istoric de atacuri ischemice tranzitorii. Scăderea acuităţii vizuale poate fi minoră sau totală.

Aceşti pacienţi au risc crescut de embolizare pe alte vase intracraniene şi sunt trimişi ca urgenţă la neurologie sau neurochirurgie pentru rezolvarea leziunilor remediabile.

Funcţia vizuală depinde de mărimea şi localizarea embolusului şi de mişcarea lui spontană, dar de obicei îşi revine la normal.

Migrena – în crizele migrenoase clasice există obstrucţie minoră a vederii centrale prin scotom central, fotopsii. Pot dura 5-20 minute înaintea cefaleei migrenoase şi se pot instala în ambele câmpuri vizuale. În migrena bazilară, poate exista orbire totală în zona temporală care durează câteva minute.

Diagnosticul este susţinut de apariţia cefaleei şi a altor semne de migrenă la pacienţii cu istoric migrenos. Vederea este recuperată complet, deşi rar unii pacienţi pot rămâne cu defecte de câmp vizual.

Pierderea vizuală permanentă, brusc instalată - implică un accident vascular retinian.

Obstrucţia de arteră centrală a retinei – Pacienţii prezintă scăderea bruscă a acuităţii vizuale, uneori absolută. La examenul obiectiv se observă midriază, edem retinian întins cu macula roşie şi constricţie arteriolară.

Tratamentul antispastic şi vasodilatator trebuie instituit cât mai repede.

Prognosticul este nefavorabil şi mulţi dintre pacienţi vor avea acuitatea vizuală foarte scăzută.

Obstrucţia de venă centrală a retinei – pacienţii prezintă scăderea moderată a acuităţii vizuale. Examenul FO arată hemoragii "în flacără", venodilataţii şi ocazional edem papilar.

Doar unii dintre pacienţi pot prezenta semne de boală sistemică de tipul HTA, diabetul zaharat sau policitemia vera.

Prognosticul vizual este nefavorabil, deşi unii pacienţi pot avea acuitatea vizuală rezonabilă. Aproximativ 30% vor dezvolta glaucom secundar neovascular şi DR tracţională.

Obstrucţia venoasă pe un ram produce un tablou similar dar mai redus.

Hemoragia vitreană – gradul de scădere a acuităţii vizuale este dependent de cantitatea şi poziţionarea sângelui în cavitatea vitreană. Pot fi pacienţi diabetici sau cu accidente vasculare retiniene, cu DR sau cu rupturi retiniene.

La examenul obiectiv se constată: reacţie pupilară normală, dar examenul fundului de ochi este imposibil datorită hemoragiei.

Prognosticul depinde de boala de fond, iar hemoragia vitreană se poate rezolva spontan dacă examenul ecografic nu arată o patologie retiniană care poate necesita vitrectomie imediată.

D.R.(decolarea de retină) – gradul de scădere a acuităţii vizuale este dependent de detaşările care implică zona maculară.

Examenul fundului de ochi prin oftalmoscopie indirectă arată detaşarea retinei localizată sau generalizată, iar examenul biomicroscopic descoperă tulburări vitreene la nivelul vitrosului.

Pacienţii sunt trataţi chirurgical. Pronosticul depinde de: cauza D.R., extensia, vechimea D.R. şi reataşarea anatomică pe cale chirurgicală.

Afecţiuni ale nervului optic

Nevrita optică juxtabulbară se caracterizează prin scăderea bruscă a vederii la un ochi (rar la ambii ochi). Examenul FO arată papila edematiată cu margini şterse cu hemoragii fine striate

şi exudate pe marginea papilei.

Trebuie diagnosticată cauza, tratamentul fiind antiinflamator steroidian, nesteroidian, antibiotic, vasodilatator cât mai rapid pentru a preveni atrofia optică.

Staza papilară este edemul mecanic al papilei optice şi este prezentă în tumori de fosă cerebrală posterioară care produc hipertensiune intracraniană. Este necesar diagnosticul diferenţial al edemului papilar între papilită şi stază papilară. În stază edemul papilar este bilateral (rar unilateral), iar vederea este nemodificată în fazele de început. Sunt prezente semnele de HIC: cefalee intensă, vărsături în jet,.

Edemul papilar bilateral este intens cu hemoragii şi exudate numeroase cu aspect de „floare de crizantemă" în faza floridă.

Este o urgenţă neurochirurgicală pentru că dacă nu se intervine în timp util, se instalează atrofia optică.

Nevrita optică retrobulbară în care nu apar modificări oftalmoscopice ale papilei optice pentru că leziunea inflamatorie interesează nervul optic la aproximativ 12mm în spatele globului ocular.

Pacientul acuză scăderea mare de vedere cu aspect oftalmoscopic normal, dar cu scotom central mare şi la culoare roşu,verde la examinarea campimetrică cu discromatopsie pe axa roşu-verde.

Formele cele mai grave sunt în afecţiunile demielinizante.

Tratamentul este etiologic şi necesită corticoterapie.

Neuropatia optică ischemică anterioară apare la persoane după 60ani cu afecţiuni cardiovasculare, cu scăderea acuităţii vizuale şi edem alb ischemic la nivelul papilei optice cu hemoragii striate perivasculare şi exudate. Examenul câmpului vizual arată deficite de tip fascicular sau altitudinal în raport cu vasele interesate.

Accidente vasculare la nivelul lobului occipital – pacienţii prezintă instalarea bruscă a hemianopsiei homonimie uni/bilateral, dar pot avea vedere centrală bună. Frecvent au semne neurologice de acompaniament iar reacţia pupilară este normală. Prognosticul vizual este relativ nefavorabil.

Pierderea vizuală instalată insidios - în câteva zile, luni, ani. Scăderea acuităţii vizuale nu se asociază cu durere.

Aceşti pacienţi nu sunt o urgenţă absolută, dar examenul lor clinic trebuie efectuat periodic şi cu atenţie.

Cataracta – apare la pacienţii în vârstă cu acuitate vizuală scăzută. Bolnavii pot prezenta înaintea instalării acuităţii vizuale scăzute o perioadă de îmbunătăţire a vederii de aproape.

Examenul obiectiv prezintă: funcţie vizuală variabilă, care ocazional se poate îmbunătăţi cu corecţie miopică, neexistând modificări ale reflexului pupilar sau defecte ale simţului cromatic. Examenul biomicroscopic descoperă opacităţi cristaliniene.

Tratamentul este chirurgical, prognosticul este favorabil depinzând de funcţia nervului optic şi a retinei.

Degenerescenţa maculară senilă – apare la pacienţii cu vârste de peste 55-60 ani şi este reprezentată de scăderea acuităţii vizuale, cu scotom central la unul sau ambii ochi. Uneori scăderea acuităţii vizuale bruscă se poate suprapune ca rezultat al unei hemoragii la nivelul ariei de degenerare maculară care se extinde către cavitatea vitrosului. La aceşti pacienţi pot exista metamorfopsii.

Pacienţii prezintă reflex pupilar normal, vedere colorată normală şi scăderea acuităţii vizuale variabilă. Ochiul poate fi normal cu excepţia modificărilor maculare de tip drusen, reţele neo-vasculare subretiniene sau "fibroză retiniană".

Tratamentul este destinat să prevină dezvoltarea reţelelor neovasculare prin examinări frecvente ale fundului de ochi şi dacă sunt distanţate suficient de fovee pot fi fotocoagulate cu laser.

Glaucomul – în cazul glaucomului cu unghi deschis, scăderea acuităţii vizuale nu prezintă un simptom comun în primele faze. Se constată scăderea acuităţii vizuale după distrucţia semnificativă a nervului optic şi după ce apar modificări ale câmpului vizual cu câmp vizual rezidual redus la 5° - 10°. În acest stadiu pacienţii prezintă scăderea acuităţii vizuale rapid datorită extensiei scotomului în zona vizuală centrală. Există o creştere a PIO severă, pierderi ale fibrelor nervului optic şi apariţia excavaţiei glaucomatoase. Tratamentul se face pentru a scădea pe cât posibil PIO utilizând medicaţia sau tratamentul laser şi chirurgical, iar prognosticul este variabil.

Retinita pigmentară poate prezenta scăderea acuităţii vizuale nocturne şi defecte ale câmpului vizual.

Pacienţii **simulanţi** sau **isterici** pot prezenta scăderea acuităţii vizuale brusc instalată, dar mai frecvent acuză pierdere vizuală progresivă. Diagnosticul diferenţial depinde foarte mult de înţelegerea motivelor principale ale pacientului şi a bolii sale psihice. Este important să se excludă patologia organică.

Prin testări adecvate simulaţiei pot fi demascaţi. Pe de altă parte pacienţii isterici sunt dificil de tratat şi necesită asistenţa psihiatrului.

Diplopia – pacienţii ce prezintă instalarea bruscă sau insidioasă a diplopiei trebuie examinaţi ca urgenţă oftalmologic şi neurologic pentru a stabili existenţa unei paralizii de nerv III, IV sau VI.

Fotopsii – pacienţii ce acuză instalarea rapidă a unor episoade cu flaşuri luminoase în câmpul vizual trebuie trataţi ca urgenţă şi se verifică posibilitatea existenţei rupturilor retiniene sau hemoragiilor vitreene datorate patologiei dezlipirii de retină.

TESTE:

1. Hiperemia conjunctivală periferică roşu deschis este prezentă în:
   a. iridociclită
   b. glaucom acut
   c. conjunctivită

2. Hiperemia conjunctivală perikeratică este prezentă în:
   a. glaucom acut
   b. iridociclită
   c. conjunctivită

3. Vasodilatație a vaselor episclerale centrată pe un punct galben şi înconjurată de roşeță a conjunctivei bulbare este prezentă în:
   a. conjunctivită
   b. episclerită
   c. iridociclită

4. Pupila în miază orientează diagnosticul spre:
   a. glaucom acut
   b. iridociclită
   c. conjunctivită

5. Ochiul roşu, nedureros cu acuitate vizuală normală apare în.
   a. iridociclită
   b. hemoragie subconjunctivală
   c. conjunctivită

6. Ochiul roşu, dureros, cu acuitate vizuală scăzută are:
   a. iridociclită
   b. glaucom acut
   c. hemoragie subconjunctivală

7. Ochi roşu, dureros, cu scădere mare de vedere are:
   a. conjunctivită acută
   b. glaucom acut
   c. iridociclită

8. În conjunctivită pacientul prezintă:
   a. senzație de corp străin
   b. scăderea vederii
   c. secreție mucoasă, seromucoasă
   d. hiperemie conjunctivală periferică

9. Pacienții cu conjunctivită pot prezenta:
   a. potențial contagios
   b. sinechii iriene
   c. formele virale se pot însoți de foliculi
   d. prognosticul este favorabil în general

10. În ulcerul cornean este:
   a. scăderea acuității vizaule
   b. hiperemie conjunctivală perikeratică
   c. hiperemie conjunctivală periferică
   d. ulcerații corneene evidențiate cu fluoresceină

11. În ulcerul corneean este:
   a. hiperemie perikeratică
   b. hipopion
   c. edem cornean
   d. precipitate corneene

12. Glaucomul acut se însoțeşte de:
   a. scăderea acuității vizuale
   b. acuitate vizuală normală
   c. dureri oculare intense cu greață, vărsături
   d. nu sunt dureri oculare

13. Semnele clinice în glaucomul acut sunt:
   a. edem cornean
   b. edem scleral
   c. hiperemie perikeratică
   d. hiperemie periferică

14. Semnele clinice în glaucomul acut sunt:
   a. camera anterioară normală
   b. camera anterioară micşorată
   c. pupila în semimidriază fără RFM
   d. pupila în mioză

15. Glaucomul acut este:
   a. mare urgență
   b. nu este urgență
   c. se poate însoți de pierderea totală a vederii
   d. vederea este normală

16. Tratamentul în glaucomul acut se face intensiv cu:
    a. agenți hiperosmotici – manitol
    b. acetazolamidă
    c. prostaglandine
    d. betablocante

17. În glaucomul acut:
    a. vederea este mult scăzută
    b. ochiul este roşu şi dureros
    c. ochiul este alb, nedureros
    d. PIO este intens crescută

18. Pacienții cu uveită prezintă:
    a. hiperemie conjunctivală perikeratică
    b. fotofobie
    c. scăderea acuității vizuale
    d. acuitate vizuală normală

19. Examenul clinic în iridociclită evidențiază:
    a. Tyndal pozitiv
    b. hemoragii retiniene
    c. precipitate corneene
    d. pupila neregulată
    e. sinechii iriene posterioare

20. Ochiul roşu, fără durere are:
    a. pterigion
    b. hemoragie vitreană
    c. hemoragie subconjunctivală
    d. pinguecula
    e. fistulă carotido-cavernoasă

21. Ochiul alb şi dureros este prezent în:
    a. arterita temporală Horton
    b. artroză
    c. durere perioculară de origine dentară, sinusală
    d. migrenă oftalmică

22. Amauroza fugace se întâlneşte în:
    a. obstrucții arteriale retiniene pasagere
    b. obstrucția arterială retiniană totală permanentă
    c. se poate însoți de scăderea de vedere tranzitorie

23. Pierderea vizuală permanentă brusc instalată se întâlneşte în:
    a. obstrucția de arteră centrală a retinei
    b. cataractă
    c. nevrită optică
    d. iridociclită

24. În obstrucția de arteră centrală a retinei pacienții prezintă:
    a. scăderea bruscă a vederii
    b. scăderea lentă a vederii
    c. midriază
    d. mioză

25. În obstrucția de arteră centrală a retinei pacienții prezintă:
    a. FO normal
    b. FO cu edem retinian întins
    c. macula normală
    d. macula roşie „cireaşă”

26. Nevrita optică se însoțeşte de:
    a. scăderea acuității vizuale
    b. acuitate vizuală normală
    c. tulburări ale CV la culoare
    d. FO normal
    e. FO cu edem

27. Pierderea de vedere instalată insidios se întâlneşte în:
    a. obstrucție de arteră centrală a retinei
    b. cataractă
    c. degenerescență maculară senilă
    d. glaucom cu unghi deschis

28. Scăderea de acuitate vizuală mai mult de 24 de ore, însoțită de durere se întâlneşte în:
    a. glaucom cu unghi deschis
    b. glaucom cu unghi închis
    c. keratite distrofice
    d. uveită

29. Vederea deformată este prezentă în:
    a. erori de refracție
    b. boli maculare
    c. dezlipire de retină

30. Vederea dublă este prezentă în:
    a. paralizia de nerv III
    b. paralizia de nerv IV
    c. paralizia de nerv V
    d. paralizia de nerv VI

31. Senzații luminoase sau flash sunt prezente la un bolnav cu:
    a. dezlipire de retină
    b. iridociclită
    c. decolare posterioară de vitros

32. Senzație de corp străin este prezentă în:
    a. conjunctivită
    b. decolare de retină
    c. eroziuni corneene
    d. ochi uscat

33. Halouri colorate la lumină sunt prezente în:
    a. glaucom cu unghi deschis
    b. glaucom cu unghi închis
    c. tratament cu digitală
    d. keratită

34. Scăderea vederii noaptea este prezentă în:
    a. retinita pigmentară
    b. glaucom avansat
    c. miopie necorectată

35. Ochiul este roşu în:
    a. hipermetropie
    b. uveite
    c. conjunctivite
    d. glaucom acut

36. Pupila albă este prezentă în:
    a. uveită
    b. cataractă totală
    c. retinopatie de prematuritate
    d. retinoblastom

37. Ptoza palpebrală este prezentă în:
    a. paralizie de nerv III
    b. după chirurgie intraoculară
    c. decolare de retină
    d. pterigion

38. Edemul cornean se întâlneşte în:
    a. status postoperator ocular
    b. keratopatie buloasă la afak
    c. glaucom decompensat
    d. cataractă intumescentă

39. Atrofia optică este prezentă în:
    a. postocluzie arteră sau venă retiniană
    b. nevrită optică
    c. iridoclită
    d. glaucom avansat

40. Hipertonie oculară se întâlneşte în:
    a. glaucom cu unghi închis
    b. conjunctivită
    c. ectropion
    d. cataractă intumescentă

RĂSPUNSURI:

1. c
2. ab
3. b
4. b
5. bc
6. ab
7. bc
8. acd
9. acd
10. abd
11. abcd
12. ac
13. ac
14. bc
15. ac
16. abcd
17. abd
18. abc
19. acde
20. acde
21. acd
22. ac
23. ac
24. ac
25. bd
26. acd
27. bcd
28. bd
29. abc
30. abd
31. ac
32. acd
33. bc
34. abc
35. bcd
36. bcd
37. ab
38. abcd
39. abd
40. ad

MEDICAMENTE FOLOSITE ÎN OFTALMOLOGIE

- **PARASIMPATOLITICELE**

Substanţele parasimpatolitice acţionează ocular pe musculatura iriană cu producerea de midriază şi pe muşchii ciliari cu producerea cicloplegiei.

Ele blochează sfincterul irian, cu eliberarea dilatatorului prin care se produce midriază pasivă. Cicloplegia produsă prin paralizia acomodaţiei generează scăderea vederii de aproape.

Midriaticele cicloplegice cu acţiune prelungită şi întinsă sunt: atropina şi scopolamina (folosita în caz de alergie la atropină).

Atropina este un alcaloid derivat al beladonei şi se foloseşte în soluţie apoasă sub formă de sulfat de concentraţie variabilă 0,3%, 0,5%, 1%. Instilaţia sa provoacă midriază în 20-25 de minute şi cicloplegie (mai târziu), dar acţiunea ei durează câteva zile.

Atropina poate produce efecte secundare:

- hiperemie conjunctivală şi edem palpebral;
- la subiecţii predispuşi poate declanşa o criză de glaucom acut prin închiderea unghiului;
- pe plan general, poate produce uscăciunea bucală, constipaţie, retenţie acută de urină;
- intoxicaţia cu atropină se manifestă prin hiperemie, tahicardie, sindrom confuzional. (Atropina trebuie folosită cu atenţie la copii şi în concentraţie de 0,5%); o picătură de colir 1% conţine 0,5 g atropină, doza mortală fiind de 100 mg.

Midriaticele cicloplegice cu acţiune moderată şi scurtă sunt Midrium şi Ciclopentolat.

Midrium – este un parasimpatolitic de sinteză, care antrenează midriaza în 20 de minute cu efect până la două ore şi cu o acţiune cicloplegică incompletă.

Ciclopentolat – poate produce rapid midriaza (20 minute) şi are efect cicloplegic mai bun ca *Midrium-ul*. Este contraindicat la copii sub un an şi la epileptici..

- **SIMPATOMIMETICELE**

Neurotransmiţători ai sistemului simpatic, sunt reprezentaţi de **Adrenalină şi derivaţii săi.** Se găsesc în terminaţiile nervoase simpatice de tip alfa la nivelul dilatatorului irian şi în pereţii vaselor şi de tip beta 2 la nivelul sfincterului irian, pereţii vaselor, procesele ciliare, trabeculum.

Agenţii adrenergici alfa-beta stimulanţi: *Adrenalina* sau *Epinefrina*.

Sunt folosiţi în coliruri sub formă de bitartrat sau clorhidrat de concentraţie 1‰. Ei au o acţiune directă pe situsurile receptoare alfa şi beta.

Acţionează pe:

- iris, unde produce midriază prin contracţia dilatatorului (efect alfa). Efectul apare la 15 minute şi dispare la 15 ore;
- vase unde produc vasoconstricţie (efect alfa);
- muşchii ciliari;
- presiunea oculară, unde scad secreţia de umor apos.

Scăderea presiunii oculare în prima oră se atinge la maximum 6 ore, astfel că instilaţia de două ori pe zi este suficientă.

Efecte secundare (multiple):

- midriază de scurtă durată;
- hiperemie conjunctivală;
- pigmentarea conjunctivei (predomină la conjunctiva palpebrală superioară);
- maculopatie edematoasă la afak;

– scăderea vascularizației nervului optic;
– diminuarea, în administrarea prelungită, a numărului celulelor epiteliului cornean.

Efecte generale:
– adrenalina poate provoca tulburări cardiovasculare de tip extrasistole, tahicardie, aritmie, creşterea TA, accidente vasculare cerebrale.

- **COLIRURI ALFA STIMULANTE**

Noradrenalina este instabilă în soluție, ***Neosinefrin (fenilefrin)*** se prezintă sub formă de colir 5%, 10%, care instilat în ochi poate provoca:
– midriază maximă în 30 de minute, efect ce dispare după 3-6 ore, fără cicloplegie;
– edem cornean, dacă există o eroziune a epiteliului cornean.

- **COLIRURILE CARE REDUC TONUSUL OCULAR**

Tonusul ocular este considerat statistic normal între 9-21 mmHg şi este sub dependența volumului umorului apos prin raportul dintre secreția şi evacuarea sa. Secreția de umor apos, prin procesele ciliare, este legată de betareceptorii sistemului adrenergic, de anhidraza carbonică şi de debitul sanguin. Evacuarea umorului apos prin unghiul iridocornean este legată de gradul de deschidere a unghiului şi de permeabilitatea trabeculului (veritabil filtru poros interpus între camera anterioară şi canalul Schlemm). Diametrul pupilei este rezultat din acțiunea simultană a muşchilor antagonici ai irisului: sfincterul şi dilatatorul irisului. Contracția sfincterului irian reduce dimensiunile pupilei (mioza). El este inervat de fibre parasimpatice din nervul oculomotor comun (III), este stimulat de *acetilcolină* şi inhibat de *colinesterază*. Dilatatorul irian contractat produce midriază (creşterea diametrului pupilar). El este inervat prin fibre din lanțul simpatic cervical.

❖ ***SUBSTANȚE CARE REDUC SECREȚIA DE UMOR APOS.*** Producerea de umor apos este sub dependența *anhidrazei carbonice*. Inhibitorii de anhidrază carbonică de tip **EDEREN** produc hipotonizare oculară prin blocare completă a acesteia la nivelul epiteliului ciliar, reducând secreția de umor apos cu 40-50%.

- INHIBITORI DE ANHIDRAZĂ CARBONICĂ

- ***Ederen, Diamox*** – comprimate, soluție injectabilă iv.
- ***Trusopt (dorzolamid hidroclorid)*** este un inhibitor al anhidrazei carbonice administrat topic ocular. Soluția oftalmică de Trusopt este indicată în tratamentul tensiunii oculare crescute, la pacienți cu:

– hipertensiune oculară;
– glaucom cu unghi deschis;
– glaucom pseudoexfolativ şi alte glaucoame secundare cu unghi deschis.

- AGENŢI ADRENERGICI ANTAGONIŞTI sunt medicamentele ***BETABLOCANTE*** neselective – ***Timolol, Metilpropranolol*** şi selective – ***Betaxolol.***

Acționează blocând receptorii betaadrenergici simpatici. Acțiunea lor este la nivelul proceselor ciliare şi într-un grad mai mic la nivelul bronhiilor şi la nivel vascular. Provoacă o reducere cu 40-60% a producției de umor apos la persoane în stare de veghe (sunt inactive în timpul somnului) durata de acțiune este de 12 ore.

Timololul este indicat în glaucomul cronic cu unghi deschis, dar poate fi prescris în toate cazurile de hipertonie oculară.

Efecte secundare: colirurile beta-blocante au o pătrundere sistemică relativ scăzută, dar pot produce bradicardie sinusală, criză de astm. Efectele secundare oculare sunt minime: uscăciune oculară, senzație de arsură.

Sunt contraindicate în: astm, bloc atrio-vascular, insuficiență cardiacă, sindrom Raynaud, arteriopatie obliterantă.

Acţiune	Medicament	Efecte secundare
Diminuarea formării umorii apoase	Betablocant	Uscăciune oculară, bradicardie, dificultăţi de respiraţie
	Adrenalina	Vasoconstricţie, pigmentarea conjunctivei
	Inhibitor de anhidrază carbonică (Ederen)	Litiază renală, hipopotasemie
Creşterea rezorbţiei	Miotice (Pilocarpină 2%)	Vedere sumbră prin mioză, miopie prin spasm ciliar
	Miotice forte Inhibitor de colinesterază	Rău tolerat, cataractogen

- AGENŢI ADRENERGICI – AGONIŞTI ALFA ŞI BETA

Agenţii alfa adrenergici – Apraclonidina, Brimonidina scad TIO prin reducerea secreţiei de umor apos cu 30-40%, crescând eliminarea acesteia şi reducând presiunea episcleralã.

APRACLONIDINA reprezintă primul reprezentant al acestei clase în ordine cronologică. Structura sa chimică derivă de la molecula clonidinei şi faţă de aceasta are o permeabilitate mult mai scăzută faţă de bariera hemato-oculară, având şi efecte sistemice mai reduse.

În concentraţii de 1% se foloseşte atunci când dorim o scădere a TIO pe termen scurt: iridotomii laser, capsulotomii Yag.

Nu se foloseşte în administrări cronice datorită efectelor sale adverse: reacţii sistemice, uscăciunea mucoasei bucale, hipotensiune arterială.

BRIMONIDINA sol. 0,5% este un derivat imidazolic, cu selectivitate alfa-2 mai mare decât a apraclonidinei, rezistenţă mai mare la oxidare şi reacţii alergice mai mici. În prezent se utilizează soluţii având concentraţia de 0,15% fără conservant, având o toleranţă mai bună.

Se poate administra cronic, sub supraveghere atentă cardiologică, în aplicaţii topice de 2-3 ori pe zi.

Agenţi beta adrenergici – Epinefrin, Dipivefrin – cu administrare cronică cresc facilitatea la scurgere şi pe cale uveoscleralã prin stimularea eliberării de prostaglandine.

- COLIRURI SIMPATOMIMETICE. Adrenalina are un rol adjuvant în terapia antiglaucomatoasă. Induce o scădere de aproximativ 40% a secreţiei ciliare, dar instilarea provoacă midriază (care poate fi susceptibilă la pacienţii predispuşi să declanşeze o criză de glaucom acut).

❖ ***COLIRURILE CARE FAVORIZEAZĂ EVACUAREA UMORULUI APOS LA NIVELUL UNGHIULUI IRIDOCORNEAN PE CALE UVEOSCLERALĂ***

- MIOTICELE.

Stimularea musculaturii iriene şi ciliare provoacă o lărgire a spaţiilor trabeculului, reducând rezistenţa la scurgere a umorului apos.

- ***Mioticele parasimpaticometice:*** - ele produc creşterea facilităţii la scurgere
  - ***mioticele colinergice***
  - ***miotice anticolinesterazice***

Acţiunea lor miotică se face:

- direct, acţionând asupra receptorilor muscarinici, pe care îi stimulează, stimulând producţia de acetilcolină la nivelul sinapselor şi determinând contracţia muşchiului ciliar

- indirect, opunându-se distrucției de acetil-colină prin colinesterază.

Principalele dezavantaje sunt mioza excesivă (care determină scăderea vederii nocturne) şi spasmul acomodativ.

Miotice colinergice

Pilocarpina – este un colir folosit sub formă de clorhidrat sau nitrat, în soluție apoasă de concentrație de 0,5% până la 4%. Durata de acțiune este scurtă maxim 6-8 ore, deci trebuie instilată de 3-4 ori/zi, doza medie folosită fiind de 2%.

Efecte secundare:

- mioza apare la 10 minute şi dispare în 5-6 ore;
- pseudomiopie prin spasm acomodativ;
- contracția muşchiului ciliar este responsabilă de diminuarea profunzimii camerei anterioare (de urmărit glaucomul cu unghi închis);
- tracțiunea retinei periferice poate genera rupturi retiniene;
- vasodilatație conjunctivo-palpebrală; deschiderea barierei hemato-oculare;
- mai rar: alergie, chisturi pupilare, sinechii iridocristaliniene.

Indicațiile pilocarpinei:

- glaucomul cronic cu unghi deschis în asociere cu coliruri betablocante sau ca primă folosire în caz de contraindicație de betablocant;
- glaucomul acut cu unghi închis în pregătirea preoperatorie.

Aceclidinul (glaucostatul) este un miotic de sinteză sub formă de clorhidrat 2%, cu eficacitate asemănătoare pilocarpinei, dar efecte secundare mai mici.

Miotice anticolinesterazice – miotice forte – au acțiune mai intensă şi mai prelungită. Nu sunt folosite niciodată la începerea tratamentului, ci numai dacă celelalte medicamente nu mai sunt eficace. Ritmul de administrare: de două ori pe zi.

Principalele medicamente sunt:

Fosfolin iodide – colir 0,03%, 0,06%, 0,125%.

Izopto-carbacol – 1,5%-3% cu acțiune colinergică şi anticolinesterazică.

Efecte secundare oculare sunt numeroase:

- iritație conjunctivală;
- contracția marcată a muşchiului ciliar şi a sfincterului irian, sunt responsabile de spasmul acomodativ;
- pseudomiopie;
- cefalee;
- tracțiunea retinei periferice;
- efect cataractogen.

Pe plan general pot produce: paloare, bradicardie, sincopă, diaree, vărsături, risc de apnee în cursul anesteziei generale.

Sunt contraindicate în: miopia forte, glaucom acut (pot provoca blocaj pupilar), risc de rupturi retiniene.

- ***Mioticele simpatoplegice*** acționează indirect, inhibă acțiunea simpatică. Sunt reprezentate de ***guanetidină – ismeline*** - colir 5%, care trebuie asociat cu alte coliruri antiglaucomatoase.

- DERIVAŢII PROSTAGLANDINICI reprezintă o categorie relativ recentă de medicamente antiglaucomatoase, având o structură chimică derivată din acidul arahidonic.

Acțiunea lor antiglaucomatoasă se realizează prin creşterea eliminării umoarei apoase, dar nu pe cale trabeculară, ci pe calea uveo-sclerală.

Până la descoperirea efectelor hipotonizante oculare ale derivaților prostaglandinici, calea uveoscleralã era subestimată la om, considerându-se că doar în jur de 4% din UA se elimină din CA pe această cale.

Prostaglandinele intervin în metabolismul matricei extracelulare a fasciculelor muşchiului ciliar, având ca rezultat creşterea eliminării de UA pe cale uveoscleralã printre fascicolele muşchiului ciliar.
Calea uveoscleralã nu drenează în venele episclerale, de aceea accesarea poate cel puţin teoretic duce la valori ale TIO mai mici decât presiunea din venele episclerale (9-11mmHg), ceea ce recomandă această categorie de medicamente în cazul unor tensiuni oculare ţintă mici, cum ar fi glaucoamele cu tensiune normală. Umoarea apoasă are rol nutritiv pentru structurile pe care le irigă, de aceea faţă de medicaţiile hipotonizante oculare care scad producţia acesteia, cele care cresc eliminarea au un mod de acţiune mai fiziologic.
Au efect hipotonizant semnificativ, scăzând TIO cu aproximativ 25-35% din valoarea iniţială, nu dau tahifilaxie şi nu au efecte sistemice ceea ce le-a impus ca medicaţie de primă alegere în tratamentul GPUD.
Efecte adverse:

- hiperemie conjunctivală
- senzaţie de arsură conjunctivală
- hiperpigmentări perioculare
- hiperpigmentări iriene ce apar în primii doi ani de tratament

Riscul hiperpigmentărilor iriene creşte cu pigmentarea iniţială a irisului. La pacienţii cu ochi albaştri riscul hiperpigmentării este de aprox. 4% după un an de tratament, la cei cu ochii verzi este mai mare, iar la cei cu ochii căprui poate ajunge până la 20%. Hiperpigmentările apărute nu mai dispar după întreruperea tratamentului. Ele sunt rezultatul creşterii sintezei de melanină în melanozomii din melanocitele iriene şi nu al proliferării melanocitelor.
Latanoprostul şi Travoprostul sunt precursori ai substanţei active ce va rezulta în urma hidrolizei acestora de către esterazele corneene, iar Brimatoprostul şi Unprostonul sunt active direct. Au o durată mare de acţiune (aprox. 24 ore) şi un efect maxim la 12-14 ore de la administrare, de aceea se administrează o dată pe zi (Unprostonul de 2 ori) în jurul orei 18, pentru ca simptomele pacientului legate de v asodilataţie să fie minime.
Latanoprostul (Xalatan) sol 0,005% 1pic/zi seara, cu efect hipotensor ocular.
Tavoprostul (Travatan) sol. 0,004% 1pic./zi seara, efecte asemănătoare latanoprostului cu hiperemie mai frecventă.
Brimatoprost (Lumigan) sol. 0,03% 1pic/zi seara, efecte asemănătoare latanoprostului.

- **MEDICAŢIA ANTIINFLAMATORIE NESTEROIDIANĂ**

- reduce sinteza de mediatori ai procesului inflamator (prostaglandine) inhibând calea ciclooxigenazei.

- antiinflamatorii cu acţiune imediată

- ***acid acetil salicilic – aspirina***
- ***derivaţi de pirazol – fenilbutazon***
- ***derivaţi de indol – indometacin***
- ***derivaţi ai acizilor arilalifatici – ibuprofen, ketoprofen, diclofenac*** – utile în prevenirea şi reducerea inflamaţiei postoperatorii, forme uşoare şi medii de inflamaţie ale polului anterior.

- antiinflamatorii cu acţiune prelungită

- ***antimalarice de sinteză – clorochin, hidroxiclorochin***
- ***săruri de aur – tauredon***
- ***imunosupresoare***

Sunt indicate în poliartrita reumatoidă, LES, în inflamaţiile oculare severe (uveite grave).

- **ANTIINFLAMATORII STEROIDIENE**

Sunt hormoni corticosteroizi care au efect antiinflamator marcat în patologia inflamatorie şi alergică a globului ocular, căile de administrare fiind:

- topic: colir, unguent
- local: subconjunctival laterobulbar, intracamerular, intravitreean
- sistemic: oral, im, iv

Indicaţiile corticosteroizilor sunt:

- alergii oculare: blefarite, blefaroconjunctivite, keratoconjunctivite, sclerite, episclerite
- uveite anterioare, posterioare, endoftalmite, oftalmia simpatică
- patologia nervului optic
- tratament postoperator asociat la nevoie cu antibiotic

Prescrierea prelungită necesită însă supravegherea oftalmologică deoarece corticoizii pot provoca efecte secundare grave:

– cataracta cortizonică (după o administrare mai mult de 1 an), cataracta fiind bilaterală în caz de tratament general sau unilaterală în tratamentul local cortizonic. Sediul opacităţii de cristalin este în straturile cele mai posterioare ale cortexului cristalinian, realizând o cataractă capsulară posterioară care poate evolua spre o cataractă totală;

– hipertonia oculară şi glaucomul cortizonic survin după o folosire prelungită a tratamentului cortizonic general şi local la pacienţii predispuşi. Cortizonul poate agrava un glaucom cronic cu unghi deschis şi poate produce alterări ale nervului optic cu alterări ale câmpului vizual;

– întârzierea cicatrizării; corticoizii reduc proliferarea fibroblastelor şi cicatrizarea epiteliului cornean şi pot agrava evoluţia spre perforare a unui ulcer cornean;

– agravarea infecţiilor oculare – prin activitatea diseminării infecţiilor oculare: bacteriene, micotice, virale.

Dacă este absolut necesară folosirea prelungită a unui tratament corticoterapic local şi general, va fi necesară atunci o supraveghere oftalmologică exactă cu: măsurarea acuităţii vizuale, examenul sistematic biomicroscopic al corneei şi cristalinului, controlul tensiunii intraoculare.

Principalii glucocorticoizi folosiţi în oftalmologie sunt:

- Administrare topică:
  - ***colir cu hidrocortizon, prednisolon, dexametazon, betametazon***
  - ***unguent cu hidrocortizon acetat, prednisolon, dexametazon***
- Administrare injectabilă – subconjunctival parabulbar – ***hidrocortizon, dexametazon***
- Administrare pe cale generală – în doză unică – dimineaţa – ***prednison 1-1,5mg/kg corp*** în funcţie de gravitatea inflamaţiei.

- **TRATAMENTUL ANTIMICROBIAN**

Chimioterapicele antimicrobiene – antibiotice (de provenienţă naturală) sau *chimioterapicele de sinteză* sunt unele din cele mai larg utilizate medicamente, atât în tratamentul ambulator, cât şi în condiţii de spitalizare.

Dacă este posibil, o primă etapă înainte de instituirea unui tratament antibiotic este identificarea germenului microbian după forma şi coloraţia gram.

În funcţie de structura lor chimică, antibioticele pot fi clasificate în următoarele grupe:

BETALACTAMINE

- ***DIBACTAMI***

Penami (peniciline)

– Peniciline biosintetice naturale: Penicilina G cristalină, Peniciline orale, Peniciline depozit;
– Peniciline antistafilococice: Metilcilina, Izoxazolilpenicilina;
– Aminopeniciline: Ampicilina, Amoxicilina
– Carboxipeniciline:Ticarcilina
– Ureidopeniciline: Mezlocilina, Azlocilina, Piperacilina;
– Inhibitori de betalactamaze: Sulbactam+ampicilina, Ac. Clavulanic+amoxicilină, Ac. Clavulanic + ticarcilină.

Penemi

– Ritipenem

Carbapenemi

– Imipenem – Cilastatină

Cefeme (cefalosporine)

– parentale generația I: – Cefazolina, Cefalotina.
– parentale generația II: – Cefuroxima, Cefamandola, Cefotiam, Cefoxitina, Cefotetan
– parentale generația III: – Cefotaxim, Cefozidim, Ceftriaxona, Ceftazidima, Cefoperazon, Moxolactam;
– parentale generația IV: – Cefepima, Cefpiroma;
– orale „vechi“: – Cefalexina, Cefaclor;
– orale „noi“: – Cefuroxim - axetil, Ceftibuten, Cefixima, Cefotiam - hexetil, Cefatamet - piroxil, Cefpodoxim - proxetil.

Carbacefeme

– Loracarbef

- ***MONOBACTAMI*: Astreonam**
- ***TRIBACTAMI*: Sanfetrinem**

AMINOGLICOZIDE

– generatia I: - Streptomicina, Kanamicina, Neomicinele
– generatia II: - Gentamicina, Tobramicina
– generatia III: - Amikacina, Netilmicina

POLIPEPTIDELE CICLICE

– Polimixina E – colistina

MACROLIDE

– „vechi“: Eritromicina, Oleandomicina, Spiramicina
– „noi“: Roxitromicina, Diritromicina, Claritromicina, Fluritromicina, Azitromicina

LINCOSAMIDE: Lincomicina, Clindamicina

GLICOPEPTIDE: Vancomicina, Teicoplanina, Daptomicina

ANTISTAFILOCOCICE "DE REZERVĂ": Fosfomicina, Acidul fusidic
RIFAMPICINA

CICLINE: Tetraciclina, Doxiciclina, Minocilina

CLORAMFENICOLI

NITROFURANI

CHINOLONE

- „vechi": Ac. Nalidixic
- „noi":fluorchinolonele: Norflorxacina, Enoxacina, Ofloxacina, Pefloxacina, Ciprofloxacina, Fleroxacina, Sparfloxacina, Temafloxacina

SULFAMIDE SI COTRIMOXAZOL

IMIDAZOLI : Metronidazol, Ornidazol, Secnidazol, Tinidazol

MEDICAŢIE ANTI TBC:

- Izoniazida,
- Etambutol,
- Pirazinamida

Antibioticele au efect bactericid (distrugerea bacteriilor) şi efect bacteriostatic (oprirea multiplicării bacteriene), obţinerea unui efect sau al altuia, la bolnav, depinde de următorii 3 factori:

- modul de acţiune al antibioticelor asupra mecanismului bacterian;
- stadiul de dezvoltare al bacteriei;
- concentraţia efectivă a antibioticelor (în sânge, în alte umori, în focarele de infecţie, etc.).

Acţiunea antibacteriană a antibioticelor

Acţiune asupra peretelui celular:

- Betalactamide efect BACTERICID
- Vancomicina

Inhibare a sintezei proteinelor la nivel ribozomal:

- Aminoglicozide efect BACTERICID
- Tetracicline
- Cloramfenicol efect BACTERIOSTATIC
- Macrolide
- Lincosamide

Acţiune asupra aparatului nuclear:

- Rifampicina
- Metronidazol efect BACTERICID
- Ac. Nalidixic şi Fluorchinolone
- Cotrimoxazol

Fiecare antibiotic are un anumit "domeniu de acţiune", denumit spectru antimicrobian, care cuprinde un număr mai mare sau mai mic de germeni patogeni, asupra cărora antibioticul este sigur activ. În practică, trebuie cunoscut nu numai spectrul antimicrobian iniţial al fiecărui antibiotic, ci şi modificările ulterioare survenite în urma apariţiei germenilor rezistenţi

Antibiotice folosite contra infecţiilor microbiene:

- **gentamicină, tobramicină – împotriva stafilococ, streptococ**
- **tobramicină în infecţiile cu pseudomonas**
- **cefalosporine – utile în infecţii cu gram pozitivi nesecretori de penicilinază, gram negativi: E.colli, Klebsiela, Proteus**
- **vancomicina este antistafilococic**
- **bacitracin şi polimixin inhibă C difterie, Clostridium, Actinomices**
- **sulfonamidele sunt eficiente în Haemophilus**

Principalele microorganisme patogene:

- **BACTERII**

– Bacili G + aerobi şi anaerobi (difterie, cărbunos, listerii, clostridii) - sensibile la peniciline G şi alte antibiotice cu spectru "gen peniciline G".
– Bacili G – aerobi (coli, proteus, enterobacter, piocianic, klebsiella, salmonele) - sensibili la aminoglicozide, betalactamine "noi" şi fluorchinolone.
– Bacili G – anaerobi (B. fragilis):
- **sensibili la Metronidazol**
- **rezistenţi la Peniciline G, aminopeniciline, peniciline antistafilococice.**

- Coci G + aerobi şi anaerobi (stafilococ, streptococ, pneumococi)
- **sensibili la peniciline, peniciline antistafilococice, aminopeniciline, aminoglicozide şi antibiotice cu spectru larg (tetracicline, cloramfenicol).**

– Coci G – (neisserii) - sensibili la aceleaşi medicamente ca cei G + .
– Germeni "de spital" cu mutante rezistente (stafilococ meticilino-sensibil, meticilino-rezistent, enterococ, enterobacter, piocianic, moraxela, pneumococ, H.influenzae) - sensibili la antibiotice de "rezervă" şi de "exceptie" indicate de antibiogramă (betalactamine "noi", cefalosporine, fluorchinolone, glicopeptide).
– Spirochete, leptospire, vibrioni - sensibile la Peniciline G, aminopeniciline, cicline.
– Mycobacterii - sensibile la antituberculoase.

COLIRURI CU ANTIBIOTICE **–** sunt folosite dacă este confirmată etiologia bacteriană, clinic şi examen bacteriologic al prelevatelor oculare.
Pentru conjunctivite, blefaroconjunctivite se folosesc coliruri, mai rar unguente cu antibiotic.
În ulcere corneene, plăgi, uveite este necesară şi administrarea antibioticelor subconjunctival, parabulbar, în camera anterioară, vitros, asociate cu tratament general antibiotic (de preferință injectabil)
Antibiotice folosite în tratament ocular***: penicilină, ampicilină, oxacilină, cloramfenicol, cefalosporine (cefalexin, cefazolin, ceftriaxon), gentamicină, neomicină, tobramicină, fluorochinolone (ciprofloxacin, norfloxacin)***

- **VIRUSURI**
- rezistente la antibiotice antibacteriene
- unele sensibile la chimioterapie virale

MEDICAMENTE ANTIVIRALE:
- ***generaţia I – 5iododezoxiuridin IDU, cu preparatele Dendrid, Kericid – colir 0,1%, unguent 0,5%***
- ***generaţia II – acicloguanizina cu preparatele Aciclovir, Zovirax, Virolex – unguent 3% şi comprimate 250, 500mg***
- ***generaţia III – dihidroxipropoximetilguanidină DMPG cu preparatul ganciclovir cu efect de 40 de ori mai puternic decât aciclovir, dar cu efecte toxice sistemice. Este folosit în tratamentul bolnavilor cu SIDA.***

Principalele chimioterapice folosite în terapia virală:
- ***antiherpesvirusuri: Idoxuridina - IDU, Foscarnet, Vidarabina - Vira A, Acyclovir, Ganciclovir -DHPG***
- ***antiretrovirusuri (HIV): Azydotimidina (AZT), Dideoxiinozina (DDI), Dideoxicitidina (DDC)***

- ***antimyxovirusuri: Amantadina, Rimantadina***
- ***antivirale cu spectru larg: Ribavirina, interferoni***

- **CHLAMYDIA** - sensibile la antibiotice bacteriostatice cu spectru larg: cicline, fenoli
- **RICKETTSIA** - macrolide
- **MYCOPLASMA** - rezistente la antibiotice bactericide, betalactamine, aminoglicozide
- **FUNGI PATOGENI** - rezistenţi la antibiotice antibacteriene, sensibili la antifungice

PRINCIPALELE ANTIFUNGICE

– Uz local si intestinal:

- ***Nistatina***
- ***Amfotericina B***
- ***Flucitozina***
- ***Clotrimazol***
- ***Econazol***
- ***Fluconazol***
- ***Itraconazol***
- ***Ketaconazol***
- ***Miconazol***
- ***Tolnaftat***
- ***Ciclopiroxolaminat***
- ***Amorolfina***

– Uz sistemic:

Amfotericina B, Flucitozina, Fluconazol, Intraconazol, Ketoconazol, Miconazol, Griseofulvina.

- **METAZOARE** - rezistente la antibiotice antibacteriene, sensibile la "vermifuge"
- **PROTOZOARE** - rezistente la antibiotice antibacteriene (malaria, amibioza, toxoplasmoza), sensibile la antiprotozoare
- **PARAZITOZELE** cu localizare oculară sunt: toxoplasmoza (cel mai frecvennt), toxocarioza, filarioza, leishmanioza.

Tratamentul se face cu:

- ***sulfamide – sulfadiazină – 0,5-4g/zi oral 10 zile, repetat după 6 săptămâni***
- ***pirimetamina (antimalaric) – 50mg/zi 3 săptămâni asociat cu sulfadiazină***
- ***spiramicină – 1g/zi 3 săptămâni***
- ***clindamicină oral şi periocular***

- **ANTICATARACTOGENE**

Pot fi indicate în evoluţía unei cataracte, deşi unicul tratament al cataractei este chirurgical.

- substanţe pe bază de iod, cu efct antisclerotic: ***Colvitiod, Rubjovit***
- medicamente ce conţin elemente necesare metabolismului cristalinian: cisteină, glutation, ATP – ***Vitaiodurol***

- medicamente care ameliorează nivelul energetic al cristalinului: ATP, citocrom C, adenozin – ***Vitafacol, Catacol, Catarstat***

Eficienţa lor nu a fost dovedită.

- **SUBSTANŢE STIMULANTE, LUBRIFIANŢI AI SECREŢIEI LACRIMALE**

- Substituenţii lacrimilor au la bază unele substanţe:

- metilceluloza şi hidroximetilceluloza ***– Lacrisifi, Celuvâsc, Isoptotears***
- produse ce conţin polimeri cu proprietăţi adsorbante***: Tears Naturale, Hypotears***
- produse ce conţin un electrolit ***Biontear, Tear cel***

Se instilează de 1-6 ori pe zi, seara la culcare se aplică unguente – Lacrivisc, Refresh
Sunt indicate în: sindrom de ochi uscat, lagoftalmie, keratită neurotrofică
- Stimulatori ai secreţiei lacrimale – *Bromhexin* –topic, sistemic
- Lubrifianţi ai secreţiei lacrimale sunt unguente care se aplică seara la culcare **– *Lacricube, Duacube***

- **SUBSTANŢE VASODILATATOARE –** sunt folosite în: OACR, TVCR, DMLV

- neurotrope – alfa blocante adrenergice

- ***tolazolin***
- ***nicergolina – sermion*** – drajee 10mg

- musculotrope

- ***xantinol nicotinat***
- ***tanakan***

- **MEDICAŢIE CAPILAROTROFICĂ –** creşte rezistenţa peretelui vascular şi reduce permeabilitatea capilară. Sunt indicate în afecţiuni vasculare retiniene, afecţiuni degenerative corioretiniene, retinopatia diabetică

- **flavonoizi – *tarosin***
- **antocianozide – *difrarel, difebion***

- **MEDICAMENTE ANTICOAGULANTE ŞI HEMOSTATICE**

ANTICOAGULANTE

- anticoagulante care blochează activitatea unor factori ai coagulării:

- cu acţiune directă ***– heparina*** – fiole 5000ui 1 fiolă la 6 ore iv timp de 7 zile sub supravegherea timpului Howell care trebuie să fie 1,5 – 3
- cu acţiune indirectă – inhibitori ai vitaminei K – ***derivaţi acenocumarinici*** – 2-4 mg/zi (1cp=2mg) din a 6 zi a tratamentului cu heparină sub controlul timpului Quick care scade la 30%; dozele se reduc apoi progresiv

- anticoagulantele care inhibă agregarea plachetară – *aspirina* 1cp de 80mg /zi

- anticoagulante cu acţiune fibrinolitică

- **streptokinaza – *streptaza* – iv 100000ui, 250000ui/flacon**
- **urokinaza – *ablakinaza* – iv 4400ui/kg/oră timp de 12 ore**
- **plasmina**
- **activator de plasminogen**

Tratamentele se fac sub supravegherea timpului de protrombină (de 2-4 ori mai mare decât timpul iniţial).

Anticoagulantele sunt indicate în:
- obstrucţii venoase retiniene
- obstrucţii arteriale retiniene
- retinopatia diabetică

HEMOSTATICE – sunt medicamente care opresc sângerarea sau previn recidivele.
- **acid epsilonaminocaproic – fiole 10 ml iv.**
- **hemostatice locale oculare: *fibrina, gelaspon***
- **hemostatice oculare sistemice: *etamsilat de calciu, vitamina K, vitamina C***

TRATAMENTUL INFECŢIILOR OCULARE

Antibioticele şi chimioterapicele folosite în oftalmologie pot fi administrate oral sau pe cale generală. În infecţiile bacteriene acute ale conjunctivei se fac aplicaţii topice frecvente (la fiecare două ore în timpul zilei) în primele 3-4 zile. În infecţiile corneene, antibioticele se administrează local, uneori sistemic; la nevoie se pot injecta subconjunctival pentru a realiza concentraţii superioare. În cazul infecţiilor intraoculare este necesară administrarea pe cale generală, folosind doze mari, deoarece pătrunderea prin bariera hemato-oculară este limitată.

CONJUNCTIVITE

- **Conjunctivita cu Clamdia.** Trahomul se tratează cu *rifampicină* (0,6 g/zi la adult; 15 mg/kg/zi la copil) sau cu *tetraciclină* (2-3 g/zi la adult, 50 mg/kg/zi la copilul mare; la copilul sub 10 ani este contraindicată). La sugar şi copilul până la 2 ani, se preferă *cotrimoxazolul*. Durata tratamentului este de 5-7 zile.
- **Conjunctivita cu incluzii** (etiologie posibilă: Chlamydia) se tratează cu *tetraciclină* sau *doxiciclină* (100 mg/zi) 5 zile.
- **Conjunctivite produse de coci piogeni** (stafilo, strepto, pneumococ) - se tratează local cu colir sau pomadă cu antibiotic; general se poate administra, selectiv, o betalactamină.
- **Conjunctivita cu bacilul Koch-Weeks** - se face tratament local şi terapie sistemică cu *rifampicină* sau *ampicilină* sau o *cefalosporină* orală.
- **Conjunctivita gonococică a nou născuţilor -** Profilaxia cea mai eficientă se face prin instilarea în sacul conjunctival a unei soluţii de nitrat de argint 1%.
- **Infecţii cu piocianic** - Se face tratament local (*colir cu gentamicină*, injecţii parabulbare cu *amikacină sau ceftazidimă*) şi sistemic prin tripla asociere parenterală (în doze mari) de *piperaciclină* (sau *ciprofloxacină*) + *amikacină* + *ceftazidimă*.
- **Conjunctivite cu fungi** - Candidoza răspunde rapid la *fluconazo*l 100 mg/zi 3-5 zile la adult şi 5 mg/kg/zi 5 zile la copil.

KERATITE

Tratamentul topic local se face cu colir sau pomadă cu antibiotic:
- bacitracină, rifampicină, acid fusidic, pentru stafilococ şi alţi coci G+
- oxitetraciclină pentru chlamydia
- neomicină, gentamicină, tobramicină, norfloxacină, cloramfenicol pentru bacili G- aerobi
- colir cu polimixina B + aminoglicozid pentru piocianic
- colir sau pomadă cu acyclovir pentru herpesvirus.

Se pot asocia injecţii locale subconjunctivale cu antibiotice. În keratitele grave, se adaugă terapie sistemică cu antibiotice pe cale parenterală în funcţie de etiologie.

INFECȚII ALE POLULUI POSTERIOR

- Endoftalmite şi panoftalmite septice

Etiologic intervin stafilococul auriu sau epidermis, streptococi, bacili gram negativi.

Terapia sistemică cu antibiotice, cu asocieri bactericide puternice, pe cale intra venoasă, este obligatorie. În terapia "de primă intenţie" vor fi alese în asociere:

-oxacilina (sau vancomicina când infecţia este nosocomială) pentru stafilococul auriu sau epidermidis

-amikacina (sau metilmicina sau gentamicina) pentru bacili gram negativi

-ceftazidima (sau ciprofloxacina, piperacilina, imipenem, aztreonam) pentru piocianic.

Administrarea în vitros a antibioticelor este necesară deoarece concentraţiile obținute intraocular după administrare sistemică (chiar doze mari i.v.) sunt insuficiente în cazul unor bacterii rezistente (ex. piocianic). Deseori, vitrectomia este necesară.

- Toxoplasmoza oculară - tratamentul se face cu *pirimetamină* (10 mg/zi oral) + *sulfadiazină* (4-6 g/zi) 4-5 săptămâni.
- Retinită cu CMV - tratamentul este general cu *ganciclovir* sau *foscarnet*.

INFECȚII ALE PLEOAPELOR, APARATULUI LACRIMAL, ORBITEI

- Blefarita – tratament topic adaptat (pomezi cu antibiotice şi antimicotice) în funcție de agentul etiologic;
- Orjelet – tratament local antistafilococic
- Dacriocistita acută – terapie antistafilococică sistemică (oxacilină, macrolide) şi locală (pomadă cu antistafilococice şi corticoizi). Concomitent se face drenajul chirurgical al abcesului.
- Dacrioadenita – tratament local şi general cu antibiotice şi corticoizi
- Celulita orbitară secundară unei sinuzite (stafilo, strepto, pneumococ, floră aerobă sau anaerobă), celulita preseptală bacteriană (stafilococ, mai rar floră piogenă), tromboflebita de sinus cavernos consecutivă unei stafilococii maligne a feței (stafilococ auriu de obicei meticilino sensibil) - tratamentul cu asocieri de antibiotice bactericide în doze mari pe cale generală i.v. (energic). Se asociază o betalactamină antistafilococică cu un aminoglicozid (*oxacilină* + *gentamicină* sau *cefazolină* + *gentamicină*).

Alternative în caz de sensibilizare la peniciline: macrolide "noi", *rifampicină, imipenem, glicopeptide, pefloxacină.*

Local se prescriu pomezi sau colir cu *bacitracină* (sau cu *gentamicină*) + *dezametazonă.*

PATOLOGIE OCULARĂ DE ORIGINE MEDICAMENTOASĂ

Antipaludice de sinteză – clorochina este folosită pentru tratamentul malariei în doze relativ mici 100mg pe zi şi nu antrenează fenomene toxice oculare.

Clorochina se foloseşte în doze mari în tratamentul artritei reumatoide şi a lupusului eritematos şi produce retinopatie clorochinică. Doza folosită depăşeşte 250 mg până la doza totală de 200 g care se atinge în 2-3 ani. Toxicitatea clorochinei este dată de marea sa afinitate pentru celulele conţinând melanină (iris, coroidă, epiteliul pigmentar). Atingerile oculare pot interesa retina şi corneea.

Pe cornee apar mici depozite cenuşii în straturile superficiale ale corneei spre regiunea limbică. Aceste depozite (mustăţi de pisică) antrenează o uşoară diminuare a vederii şi vedere cu halouri colorate. Atingerea este benignă în măsura în care este reversibilă, ea putând dispare în câteva luni după oprirea tratamentului.

Retinian se observă foveea mai întunecată cu un inel depigmentar clar, înconjurat de un inel pigmentar. Acest aspect "ochi de bou" se vede oftalmoscopic dar mai ales AFG.

Subiectiv pacientul prezintă scăderea vederii la cei doi ochi, scotom inelar, desaturarea culorilor cu discromatopsie roşu/verde şi ERG diminuată prin atingerea fotoreceptorilor. În timp se produce agravarea simptomatologiei prin acumularea clorochinei la nivelul epiteliului pigmentar. Este obligator la pacienţii sub tratament cronic cu clorochină să se efectueze la 4 luni un control oftalmoscopic complet pentru a depista semnele atingerii oculare, la nevoie se recomandă întreruperea tratamentului cu clorochină.

Fenotiazine

Clorpromazina – Largactil – provoacă mici depozite alb cenuşii sub capsula anterioară a cristalinului, dacă doza depăşeşte 2 mg/zi.

Tioridazina – Melerin – este mai toxic ocular provocând leziuni oculare dacă doza depăşeşte 800 mg/zi. Fundul ochiului evidenţiază remaniere pigmentară, cu confluenţa acestor aglomerări pigmentare în plăci largi care pot simula o retinopatie pigmentară. Ocular pacientul prezintă: diminuarea acuităţii vizuale, dificultatea de vedere în semiîntuneric, dicromatopsie, coloraţie brună a imaginilor, alterarea ERG, EOG, remaniere pigmentară a fundului de ochi.

Etambutol

Poate antrena o diminuare a vederii prin nevrită optică, cu strâmtorarea concentrică a câmpului vizual la 1-6 luni de la debutul tratamentului. Cel mai frecvent se produce un scotom central bilateral, chiar de la debutul tratamentului, până la 2 ani de tratament, 2% din pacienţii trataţi cu etambutol putând face complicaţii oculare. Dacă tratamentul este oprit la primele semne, recuperarea oculară este totală, dar dacă tratamentul se continuă câteva luni după apariţia semnelor oculare, deteriorarea oculară este ireversibilă.

Amiodarone (cordarone)

Antrenează formarea depozitelor corneene superficiale de coloraţie brună dispusă în linii turbionate. Aceste depozite care par a fi lipofuscină, tulbură moderat vederea şi sunt reversibile dacă tratamentul este redus sau întrerupt.

Corticoizii – produc determinări oculare multiple:

- ridicarea presiunii intraoculare - este mai rară după administrarea corticoizilor pe cale generală decât locală (coliruri, pomezi) şi se produce la îndivizii genetic predispuşi (8%). Creşterea tonusului ocular se observă la 2-3 săptămâni după debutul tratamentului. Ea este reversibilă la debut, cu oprirea tratamentului cortizonic.
- cataracta se manifestă prin opacifieri ale straturilor subcapsulare posterioare ale cristalinului. Aceste straturi prezintă palete multicolore separate prin vacuole mai mult sau mai puţin mari, în miez de pâine. Cataracta devenind un handicap la vederea de aproape (lectură). Această cataractă progresează, interesând toate straturile cristalinului (tratamentul cu cortizon de 10-20 mg/zi timp de un an dezvoltă opacităţi cristaliniene). Această cataractă se întâlneşte la pacienţii cu astm, artrită, grefă renală, cardiacă.
- creşterea riscului de keratoconjunctivită bacteriană, virală, micotică;
- edem papilar bilateral cu hipertensiune intracraniană (pseudotumoră cerebrală).

Aceste complicaţii iatrogene pot fi evitate parţial prin supravegherea oftalmologică şi detectarea primelor semne de intoxicaţie.

Patologia iatrogenă cea mai frecventă este aceea din tratamentul cortizonic.

SEMNE OCULARE ÎN AFECŢIUNI SISTEMICE

DIABET ZAHARAT - boală metabolică frecventă caracterizată prin hiperglicemie susţinută secundară lipsei sau eficacităţii diminuate a insulinei endogene
Manifestările oculare sunt frecvente şi serioase.

Sistemic:
- se poate prezenta la orice vârstă cu: scădere în greutate, poliurie, polidipsie şi nicturie
- debut insidios cu infecţii la nivelul pielii
- poate fi asimptomatic şi diagnosticat cu ocazia analizelor de laborator

Complicaţii cronice:
- nefropatie
- ateroscleroză accelerată coronară şi la nivelul arterelor membrului inferior
- polineuropatie senzorială
- ulcere perforante neuropatice la nivelul punctelor de presiune de la picioare
- ulceraţii ischemice, dureroase, gangrenă, localizate la nivelul extremităţilor
- modificări neuropatice degenerative articulare
- necrobioză lipoidică
- mamele diabetice nasc copii cu greutate mare

Ocular:
- retinopatie:
  - background
  - preproliferativă
  - proliferativă
- pareze la nivelul nervilor motori oculari
- accelerarea cataractei senile
- cataractă cu debut precoce acut
- modificări la nivelul refracţiei
- incidenţă crescută a GPUD
- papilopatie
- disociaţie lumină-aproape a reacţiilor pupilare
- iridopatie cu creşterea transiluminării iriene
- hialoză asteroidă
- mucormicoză rinoorbitală

B.C.U. "M. EMINESCU" IAŞI

HTA - este esenţială sau secundară unei tulburări renale sau metabolice
presiunea arterială este peste 140/90mmHg

Sistemic:
- hipertrofie ventriculară stângă şi insuficienţă ventriculară stângă
- afectare renală
- creşte riscul de ATS cu afectare coronară şi AVC

Ocular:
- retinopatie:
- constricţia arteriolelor
- arteriolosclerozăă
- hemoragii, exudate moi, stea maculară
- edem al discului optic (HTA malignă)
- ocluzie venoasă retiniană
- NOIA nonarteritică
- pareze de nervi motori oculari
- ocluzie retiniană arterială
- decolare retiniană exudativă în eclampsie

SPONDILITA ANKILOZANTĂ - artropatie inflamatorie, idiopatică, frecventă, care afectează primar articulaţiile sacro-iliace şi scheletul axial; afectează tipic bărbaţii purtători de HLA-B27
- manifestările oculare sunt frecvente şi potenţial serioase

- apare în jurul vârstei de 40 de ani cu debut insidios cu durere şi rigiditate la nivelul sacrului sau în regiunea fesieră

Sistemic:

- limitare progresivă a mişcărilor spinale
- poliartrită periferică asimetrică

Ocular

- uveită anterioară acută recurentă
- conjunctivită

ARTRITA REUMATOIDĂ – maladie sistemică, cronică, autoimună, caracterizată prin artropatie inflamatorie; afectează mai frecvent femeile.

Sistemic:

- Articulaţii
  - artrită simetrică, distală la nivelul articulaţiilor mici ale mâinii, gleznei, genunchilor şi coloanei cervicale
  - deviaţie ulnară
- Piele
  - fenomen Raynaud
  - vasculite
  - noduli
- Complicaţii
  - fibroză pulmonară
  - neuropatie multifocală
  - afectare cardiacă
  - amiloidoză secundară

Ocular:

- keratoconjunctivita sicca
- sclerită anterioară difuză nonnecrozantă
- sclerită necrozantă
- scleromalacie perforantă
- keratită ulceroasă periferică
- sindrom al tendonului muşchiului oblic superior
- subţierea corneei

ARTRITA CRONICĂ JUVENILĂ se disting 3 grupe:

– forme cu pusee de febră, splenomegalie, anemie, artrită;
– forme poliarticulare cu HLA B 27 şi uveite anterioare acute;
– forme pauciarticulare (mai puţin de 4 articulaţii însoţite de atingeri oculare grave). Leziunile oculare evoluează insidios, nu se însoţesc de roşeaţă oculară.

Ocular:

- uveită anterioară cronică, bilaterală cu sinekii posterioare;
- cataractă;
- keratopatie în bandeletă

LES - afecţiune a ţesutului conjunctiv, autoimună, caracterizată prin vasculite extinse, mai frecvent la femei

Sistemic:

- Mucocutanat:
  - eritem facial în fluture
  - rash discoid
  - vasculite
  - telangiectazii
  - alopecie şi madaroză
  - fotosensibilitate
  - ulceraţii orale şi nazofaringiene
  - fenomen Raynaud
- Musculoscheletic:
  - artrită
  - miozită
  - tenonită
- Renal: glomerulonefrită
  - pericardită, endocardită, miocardită
  - ocluziia arteriale şi venoase
- Pulmonar:
  - pleurezie
  - atelectazii pulmonare
- Hematopoetic:
  - anemie
  - trombocitopenie, limfopenie, leucopenie
  - splenomegalie, limfadenopatie

- Neurologic:
  - polinevrite
  - pareze de nervi cranieni
  - epilepsie
  - AVC
  - Psihoze

Ocular:
- keratoconjunctivita sicca
- keratită ulcerativă marginală
- madaroză
- exudate retiniene moi asociate cu hemoragii
- periarterită retiniană
- neuropatie optică ischemică

POLIARTERITA NODOASĂ - boală de colagen idiopatică, rară, ce afectează arterele de calibru mediu cu formare frecventă de anevrisme

Sistemic:
- tahicardie, artralgii, mialgii, febră
- purpură
- vasculite cutanate
- infarcte dermice şi gangrene
- livedo reticularis
- slăbiciune musculară
- arterită coronariană cu infarct miocardic
- afectare renală
- AVC

Ocular:
- keratită ulcerativă periferică ce se poate extinde la scleră
- sclerită anterioară
- exoftalmie
- periarterite ocluzive retiniene

TIREOTOXICOZA - boală autoimună frecventă produsă de secreţie excesivă de hormoni tiroidieni la nivelul întregii glande tiroide, mai frecventă la femei

Sistemic:
- prezentare în decada a 3a de viaţă cu scădere în greutate cu apetit păstrat, transpiraţii, intoleranţă la căldură, nervozitate, iritabilitate, palpitaţii, oboseală
- mărirea tiroidei
- piele caldă şi transpirată cu eritem palmar
- alopecie şi vitiligo
- mixedem pretibial
- lărgirea şi îngroşarea falangelor distale ale degetelor de la mâini
- tremor fin şi accentuarea reflexelor tendinoase
- slăbiciune musculară datorată miopatiei proximale
- tahicardie sinusală, fibrilaţie atrială

Ocular:
- Ţesuturi moi
- edem palpebral, periorbitar, chemozis
- keratoconjunctivită limbică superioară
- keratoconjunctivita sicca
- vase de sânge dilatate deasupra muşchilor drepţi orizontali
- Pleoape
- retracţia pleoapelor superioare în poziţie primară – semn Dalrymple
- întârziere la coborârea pleoapelor superioare la privirea în jos – semn von Graefe
- Exoftalmie
- unilaterală, bilaterală şi asimetrică
- poate produce keratopatie de expunere şi ulceraţii corneene
- se poate asocia cu pliuri coroidiene
- Neuropatie optică compresivă
- poate apare în absenţa unei exoftalmii semnificative
- discul poate fi normal, edemaţiat sau atrofic
- Miopatie restrictivă
- defect de ridicare – cel mai frecvent

- defect de abducţie
- defect de coborâre
- cel mai rar defect de adducţie

ACROMEGALIE - afecţiune rară datorată unui adenom hipofizar acidofil secretant de hormon de creştere; apare în decada a 4-a, a5-a de viaţă cu debut insidios

Sistemic

- hiperhidroză cutanată, ten gras, acnee, la femei hirsutism
- asprirea trăsăturilor feţei cu buze subţiate, pliuri nazolabiale exagerate, mărirea maxilarului inferior cu malocluzie
- mărirea capului, mâinilor, picioarelor, macroglosie

Ocular:

- hemianopsie bitemporală datorată compresiunii tumorii asupra chiasmei
- atrofie optică
- diplopie

HIPERPARATIROIDISM - boală produsă prin hipersecreţia de hormon paratiroidian ce conduce la hipercalcemie prin adenom paratiroidian solitar, rar hiperplazie difuză

Sistemic:

- pacient de vârstă medie cu calculi renali
- osteită fibroasă chistică
- hipotonie musculară şi ligamentară
- tulburări gastrointestinale
- probleme neurologice

Oculare:

- keratopatia în bandeletă

SINDROM CUSHING - afecţiune caracterizată prin modificări clinice asociate cu creşterea prelungită a nivelului de glucocorticoizi plasmatici ce pot apare în:

- administrare sistemică de cortizon
- hipersecreţie de glucocorticoizi la nivelul glandei suprarenale
- hipersecreţia ACTH de către un adenom bazofil pituitar (boala Cushing)

Sistemic:

- obezitate la nivelul trunchiului sau generalizată
- pletoră, faţă în lună plină, hirsutism, pierderea părului scalpului
- hiperpigmentarea pielii, striuri
- slăbiciune musculară, dureri de spate, edem la nivelul încheieturilor

Ocular:

- cataractă subcapsulară posterioară-indusă steroidian
- exoftalmie
- hemianopsie bitemporală

HIPERLIPOPROTEINEMII - grup de afecţiuni în care există nivel crescut de lipoproteine circulante

- poate fi primară sau secundară unui diabet, boală tiroidiană, disfuncţie hepatică

manifestările oculare sunt frecvente

Sistemic:

- ateroscleroză şi afectarea arterelor coronare

Ocular

- xantelasmă la nivelul pleoapelor
- ocluzii venoase retiniene
- lipemia retinalis

ARTERITA CU CELULE GIGANTE - arterită granulomatoasă care afectează aorta şi ramurile sale majore, în special ramurile carotidiene extracraniene, în mod particular temporala

manifestările oculare sunt frecvente şi foarte serioase

Sistemic:
- claudicaţie la nivelul maxilarului, anorexie, cefalee, transpiraţii nocturne, scădere în greutate (semne de debut)
- poate asocia polimialgie reumatică
- artere temporale îngroşate şi sensibile la palpare
- pierederea pulsaţiilor arteriale în faţa tragusului
- mai rar necroza scalpului

Ocular:
- NOIA ce poate fi bilaterală
- ocluzia arterei cilioretiniene
- exudate moi
- amauroză fugace
- pareză de nerv III (fără afectarea pupilei), ocazional de nerv IV şi VI
- sindrom ocular ischemic

FISTULA CAROTIDO-CAVERNOASĂ - comunicare anormală între artera carotidă şi sinusul cavernos
- cauze: traumatism cranian ce produce fractură de bază de craniu sau ruptură spontană
- are 2 tipuri: direct şi indirect (şunt dural)
- manifestările oculare pot fi serioase
- se prezintă la pacienţi de vârstă medie sau bătrâni cu ochi roşu, cefalee, pulsaţii la nivelul capului sau diplopie

Ocular:
- vase de sânge conjunctivale sau episclerale angorjate
- chemozis şi edem palpebral
- exoftalmie pulsatilă asociată cu tril şi suflu
- oftalmoplegie
- tortuozităţi venoase retiniene
- sindrom ocular ischemic

ANEMII - sunt un grup de afecţiuni caracterizate fie prin scăderea numărului de hematii, fie prin scăderea cantităţii de hemoglobină la nivelul fiecărei celule, fie ambele
- cu excepţia siclemiei, manifestările oculare sunt rare şi de obicei inofensive

apare la orice vârstă cu oboseală şi slăbiciune

Sistemic
- paloarea pielii şi mucoaselor – în toate formele de anemie

- Anemia prin deficit de fier
  - koilonochie
  - glosită atrofică
  - stomatită angulară
- Anemia pernicioasă
  - vitiligo
  - albire prematură a părului
  - polineuropatie senzorială care afectează în principal părţile inferioare ale picioarelor
- Siclemia (anemia drepanocitară)
  - splenomegalie
- Anemia aplastică
  - purpură

Ocular:
- retinopatie proliferativă în siclemie
- neuropatie optică în anemia pernicioasă
- hemoragii retiniene în flacără, exudate moi, tortuozităţi venoase – în celelalte tipuri de anemie

LEUCEMII - grup de afecţiuni maligne ale leucocitelor; manifestările oculare sunt frecvente
Leucemia acută limfoblastică este mai frecventă la copil, cea acută mieloidă – mai frecvent la adult, iar leucemia cronică. – la bătrâni

Sistemic:
Forma acută
- debut subacut cu oboseală şi tendinţă crescută la sângerare
- paloarea mucoaselor
- purpură, sângerări (trombocitopenie)
- limfadenopatie
- splenomegalie

Forma cronică
- debut insidios cu oboseală, scădere în greutate, infecţii
- limfadenopatie, splenomegalie

Ocular: - poate fi afectat oricare dintre ţesuturile oculare prin infiltraţie directă sau datorită manifestărilor secundare: anemie, trombocitopenie, hipervâscozitate, infecţii oportuniste
- Orbita: - afectată la copii cu leucemie mieloidă acută
- Segment anterior
- hemoragii subconjunctivale spontane
- hifemă spontană
- pseudohipopion
- infiltrarea şi îngroşarea irisului
- FO:
- hemoragii şi pete Roth
- neovascularizaţie retiniană periferică în leucemia mieloidă cronică
- infiltraţie coroidiană
- neuropatie optică (infiltraţia capului NO)

LIMFOAME - grup de afecţiuni caracterizate prin proliferare neoplazică a celulelor sistemlui imunitar

Boala Hodgkin:
Sistemic:
- limfadenopatie asimptomatică
- febră, transpiraţii nocturne, scădere în greutate

Ocular: - asociate bolii avansate
- uveită anterioară
- corioretinită multifocală

Limfom nonHodgkinian
Sistemic:
- limfadenopatie asimptomatică

Ocular:
- exoftalmie
- limfom conjunctival
- sindrom Mikulicz
- infiltraţie uveală

MIELOM MULTIPLU - afecţiune progresivă, rară, produsă de proliferarea plasmocitelor la nivelul măduvei osoase
Sistemic:
- debut cu slăbiciune, oboseală
- lumbago
- leziuni osteolitice şi osteoporoză la nivelul craniului şi scheletului axial
- hipercalcemie
- afectare renală

Ocular:
- depozite de cristale la nivelul corneei
- ocluzie venoasă retiniană
- exoftalmie
- chisturi la nivelul pars plan

SINDROMUL ANTICORPILOR ANTIFOSFOLIPIDICI – PRIMAR - boală autoimună pretrombotică rară, dar cu potenţial vital
- apare la pacienţi care nu au LES, dar au anticorpi antifosfolipidici prezenţi
- manifestările oculare nu sunt frecvente, dar sunt serioase
- se instalează tromboze arteriale şi venoase la adulţi tineri
- avorturi spontane recurente

Sistemic:
- purpură
- trombembolism venos în locuri neobişnuite ca: sinusurile venoase cerebrale şi venele hepatice
- anomalii ale valvelor cardiace
- afectare renală
- livedo reticularis

Ocular:
- exudate moi şi dilataţii venoase la nivelul retinei
- ocluzii venoase retiniene
- ocluzii arteriale retiniene
- neuropatie optică ischemică anterioară
- pierderi pasagere ale vederii
- telangiectazie conjunctivală

PEMFIGOID CICATRICIAL - boală autoimună (hipersensibilitate tip2) cronică caracterizată de leziuni buloase subbazale recurente la nivelul mucoaselor şi pielii
- afectează mai frecvent femeile
- manifestările oculare sunt foarte frecvente şi serioase

se prezintă la pacienţi de vârstă medie cu leziuni oculare sau mucocutanate, sau ambele

Sistemic:
- bule la nivelul mucoaselor la nivelul gurii, nasului, laringelui, esofagului, anusului, genitale
- leziuni buloase cutanate cronice la nivelul regiunii inghinale şi extremităţilor se sparg şi se vindecă cu cicatrici

Ocular:
- conjunctivită cicatrizantă severă

SCLEROZA MULTIPLĂ - afecţiune idiopatică remitentă ce afectează materia albă de la nivelul SNC.

Sistemic:
- leziuni spinale: slăbiciune şi tulburări sfincteriene
- leziuni de trunchi cerebral: diplopie, dizartrie, nistagmus, disfagie
- leziuni emisferice: hemipareze, hemianopsii, disfazie

Ocular:
- Nevrită optică retrobulbară – poate fi primul semn de boală. Se manifestă prin scăderea brutală a vederii cu scotom central la culoare însoţită de dureri retrobulbare la mişcările ochiului. AV revine la normal în câteva săptămâni, luni, dar niciodată total. După remisiune amplitudinea PEV redevine normală, dar rămâne o latenţă alungită.
- oftalmoplegie internucleară prin interesarea fasciculului longitudinal posterior
- nistagmus în poziţie primară (pendular)
- pareze de nervi motori
- hemianopsii
- uveită intermediară
- periflebite retiniene

SARCOIDOZĂ - afecţiune granulomatoasă multisistemică, idiopatică

Debut acut:
- sindrom Lofgren caracterizat prin febră, eritem nodos, limfadenopatie hilară şi artralgii
- sindrom Heerfordt caracterizat prin febră, mărirea glandei parotide şi uveită
- pareză de nerv VII

Debut insidios – oboseală, dispnee, artralgii

Sistemic:
- plămâni: limfadenopatie hilară, infiltrate nodulare parenchimatoase, în final fibroză pulmonară progresivă cu formare de bronşiectazii
- piele: eritem nodos, granuloame,
- neurologic: pareze de nervi cranieni, infiltraţie meningeală, granuloame intracraniene şi intraspinale
- alte leziuni: la nivelul sistemului reticuloendotelial, ficat, rinichi, oase, inimă

Ocular:
- Segment anterior:
  - granuloame conjunctivale
  - keratoconjunctivita sicca
  - uveită anterioară acută
  - uveită anterioară cronică granulomatoasă
  - uveită intermediară
- Retina
  - periflebite
  - granuloame retiniene şi preretiniene
  - neovascularizaţie periferică
  - coroidită multifocală
  - granuloame solitare coroidiene
- Nerv optic
  - granuloame focale
  - edem papilar (HTIC)
  - neovascularizaţia discului

SINDROM SJOGREN - afecţiune frecventă caracterizată prin inflamaţia şi distrugerea glandelor salivare şi lacrimale
- poate fi primar sau secundar asociat artritei reumatoide, LES, sclerozei sistemice, polimiozitei

Sistemic:
- uscăciunea gurii şi a ochilor
- hipertrofierea glandei parotide cu scăderea secreţiei salivare şi fisurarea limbii
- canal lacrimonazal uscat
- scăderea secreţiei vaginale şi dispareunie
- artrită
- fenomen Raynaud
- vasculite cutanate

Ocular:
- keratoconjunctivită sicca
- pupilă Adie

SINDROM STEVENS-JOHNSON - boală mucocutanată gravă, acută dar autolimitantă factori precipitanţi: reacţie de hipersensibilitate la medicamente, infecţii produse de Mycoplasma pneumoniae şi virusul herpes simplex

Sistemic:
- bule şi eroziuni la nivelul mucoasei bucale, cruste hemoragice la nivelul buzelor
- senzaţie de gât uscat, febră
- afectarea mucoasei genitale
- leziuni cutanate: centru roşu încercuit de un inel periferic roşu
- băşici cutanate trecătoare sau întinse asociate cu hemoragii şi necroze

Ocular:
- conjunctivită membranoasă – iniţial
- cicatrizare conjunctivală – tardiv în unele cazuri

SINDROMUL VOGT-KOYANAGI-HARADA - tulburare multisistemică idiopatică, afectează mai frecvent pacienţi de culoare şi japonezii

Sindromul Vogt-Koyanagi
- alopecie, poliozã, vitiligo

- uveită anterioară granulomatoasă cronică

Boala Harada:

- afectare meningeală: cefalee, redoarea cefei
- encefalopatie cu convulsii, pareze de nervi cranieni
- tinitus, vertij, surditate
- limfocitoză în LCR
- coroidită multifocală
- DR exudativă

GRANULOMATOZA WEGENER

afecțiune idiopatică rară cu vasculite la nivelul vaselor mici, mai frecvent la bărbați

Sistemic:

- debut cu simptome pulmonare
- afectarea tractului respirator superior prin granuloame necrotizante cu perforarea septului nazal, deformarea nasului și fistule nazo-paranazale
- afectarea tractului respirator inferior cu leziuni nodulare, infiltrate și cavități
- glomerulonefrită necrotică
- vasculită focală ce afectează splina, inima, suprarenalele
- meningoencefalită

Ocular:

- sclerită
- keratită ulcerativă marginală
- pseudotumoră orbitală
- obstrucție nazolacrimală și dacriocistită
- periarterită retiniană

BOALA WILSON - afecțiune rară produsă de defictul plasmatic de ceruloplasmină (proteina care transportă cuprul) cu depozitarea cuprului în țesuturi, mai ales la nivel hepatic și cerebral transmitere AR

Sistemic:

- hepatită acută, ciroză sau hepatosplenomegalie
- dizartrie, tremor, sindrom akinezie-rigiditate, diskinezie
- depresie maniacală, modificări asemănătoare celor din schizofrenie, demență

Ocular:

- inel Kayser-Fleisher
- cataractă în floarea soarelui

SINDROM DOWN - anomalie cromozomială congenitală frecventă, incidența sa este relaționată cu vârsta maternă crescută

- manifestările oculare sunt frecvente, dar în principal inofensive

Sistemic

- retard mental și creștere încetinită
- față rotundă, nas mic urechi mici, limbă fisurată
- exces de piele la nivelul feței și pe spatele gâtului
- hipotonie și abdomen protuberant
- mâini și picioare scurte
- mâini și degete mici cu o singură fisură transversă palmară
- anomalii cardiace
- infecții respiratorii recurente

Ocular

- pliuri epicantice, ectropion, blefarită cronică
- opacități cristaliniene congenitale punctate albastre
- erori de refracție – miopie mai frecvent
- keratoconus cu hidrops frecvent
- anomalii la nivelul vascularizației discului
- strabism și nistagmus

SINDROM EHLER-DANLOS TIP 6 - afecţiune a ţesutului conjunctiv, ereditară, rară, având 11 subtipuri, dintre care doar tipul 6 asociază modificări oculare; transmitere autosomal recesivă

- manifestările oculare nu sunt frecvente, dar pot fi serioase

Sistemic:

- piele hiperelastică ce se răneşte uşor şi se vindecă încet
- hiperextensibilitate articulară, laxitate ligamentară
- scolioză
- afectare cardiovasculară

Ocular:

- miopie mare şi decolare de retină
- fragilitatea ţesuturilor oculare la traumatisme
- subluxaţie de cristalin
- keratoconus
- sclere albastre
- striuri angioide

HOMOCISTINURIA - tulburare la nivelul metabolismului aminoacizilor cu deficit de cistationbetasintetază ce conduce la acumulare de homocistină şi metionină; se transmite autozomal recesiv

- manifestările oculare sunt frecvente şi serioase

Sistemic:

- păr blond şi flush malar
- status marfanoid
- arahnodactilie
- retard mental şi tulburări psihice

Ocular:

- subluxaţie de cristalin orientat inferior
- miopie şi decolare de retină

SINDROM MARFAN - tulburare la nivelul ţesutului conjunctiv; transmitere autozomal dominantă cu expresivitate variabilă

Sistemic:

- Schelet
- indivizi înalţi şi slabi
- membre disproporţionat de lungi comparativ cu trunchiul, arachnodactilie
- deformarea anterioară asimetrică a sternului
- palat îngust şi arcuat (gotic)
- scolioză
- Cardiovascular
- boală de valvă mitrală
- dilatarea aortei ascendente
- alte semne
- subdezvoltarea musculaturii cu predispoziţie la hernii
- striuri cutanate, fragilitate cutanată

Ocular:

- Cristalin:
- ectopie bilaterală, simetrică, neprogresivă, orientată superior
- microsferofakie
- Cornee
- megalocornee
- keratoconus
- Iris
- hipoplazia dilatatorului pupilar
- defecte de transiluminare
- Glaucom
- asociat cu anomalii congenitale ale unghiului
- secundar subluxaţiei de cristalin
- Segment posterior
- miopie mare
- degenerescenţă lattice
- decolare de retină

SINDROM WEIL-MARCHESANI - sindrom congenital rar, transmis AR

Sistemic:
- statură mică
- brahidactilie
- retard mental

Ocular:
- microsferofakie
- ectopie cristaliniană
- glaucom

OSTEOGENESIS IMPERFECTA - grup de afecţiuni congenitale, rare, produse de un deficit al fibrelor de colagen.

Tipul 1:
- transmitere AD
- fracturi puţine
- hiperextensibilitate articulară
- prolaps de valvă mitrală şi insuficienţă aortică
- sclere albastre
- megalocornee

Tipul 2
- transmitere AD
- multiple fracturi, membre scurte
- sclere albastre

Tipul 3
- nu se cunoaşte modul de transmitere
- deformarea oaselor
- hipoplazie dentară
- facies triunghiular
- sclere albastre

Tipul 4
- transmitere AD
- deformări osoase moderate şi statură mică
- sclere normale

BOALA PAGET - tulburarea metabolismului osos caracterizată prin rezorbţie şi formare osoasă excesivă şi dezorganizată

Sistemic:
- deformarea cu mărirea craniului, pelvisului şi coloanei vertebrale
- deformarea oaselor lungi cu aplecarea anterioară a tibiilor
- artropatii, cifoscolioză
- fracturi
- surditate
- insuficienţă cardiacă

Ocular:
- arofie optică
- exoftalmie
- pareze de nervi motori
- striuri angioide

PSEUDOXANTOM ELASTIC - tulburare ereditară la nivelul elastinei, rară

Tip 1 dominant
- papule mici, gălbui, în plăci reticulate sau lineare la nivelul gâtului, fosei antecubitale, axilelor şi ariei paraombilicale
- piele delicată asociată cu purpură
- afectarea arterelor coronare şi a valvei mitrale
- striuri angioide severe (sindrom Gronblad-Stranberg)

Tip 2 dominant
- mai puţine papule
- hiperelastoză cutanată
- boltă ogivală
- striuri angioide –medii
- sclere albastre

Tip 1 recesiv
- modificări cutanate similare tip 1 dominant
- sângerări gastrointestinale
- afectare cardiacă medie
- striuri angioide medii

Tip 2 recesiv
- modificări cutanate generalizate severe
- fără complicaţii sitemice
- striuri angioide

SINDROM RIEGER - afecţiune congenitală rară cu transmitere AD

Sistemic:
- hipoplazie maxilară, telecantus, hipertelorism
- dinţi mici şi în număr mic
- piele paraombilicală redundantă
- defecte în regiunea glandei hipofize

Ocular:
- embriotoxon posterior
- hipoplazia stromei iriene
- corectopie, pseudopolicorie
- glaucom
- mamelonări iriene

SINDROM RENDU-OSLER-WEBER - telangiectazie hemoragică cu transmitere AD

Sistemic:
- telangiectazii cutanate, la nivelul mucoasei bucale şi buzelor
- malformaţii arteriovenoase la nivel gastrointestinal şi pulmonar

Ocular:
- telangiectazie conjunctivală
- hemoragii retiniene

NEUROFIBROMATOZA 1 (BOALA VON RECKLINGHAUSEN) - afecţiune rară caracterizată de multiple tumori neuronale; transmitere autozomal dominantă

Sistemic:
- Neurologic
- tumori neurale la nivelul cortexului, nervilor periferici
- neurofibroame la nivelul mediastinului, pelvisului, retroabdomenului
- epilepsie
- Schelet
- scolioză
- absenţa congenitală a aripii mari a sfenoidului
- displazia şi subţierea cortexului oaselor lungi
- hemiatrofie facială
- Piele
- pete cafea cu lapte
- neurofibroame nodulare şi pedunculate
- neurofibroame plexiforme
- poate asocia retard mental

Ocular:
- gliom de nerv optic
- tumori neurale la nivelul orbitei
- neurofibroame nodulare şi plexiforme palpebrale
- noduli Lisch
- ectropion uveal congenital
- nervi corneeni proeminenţi
- glaucom
- nevi coroidieni
- astrocitom retinian
- neurofibroame coroidiene

SINDROM STURGE-WEBER - afecţiune congenitală din grupul facomatozelor

Sistemic:

Trisistemică: afectează faţa, leptomeningele, ochii

Bisistemică: afectează faţa şi ochii sau faţa şi leptomeningele
- nev facial roşietic
- hemangiom ipsilateral leptomeningeal parietal sau occipital cu hemipareză şi hemianopsie contralaterală
- retard mental

Ocular:
- glaucom ipsilateral angiomului facial
- hemangiom episcleral ipsilateral
- hemangiom coroidian difuz ipsilateral
- hemangiom ipsilateral irian sau de corp ciliar

SCLEROZA TUBEROASĂ (BOALA BOURNEVILLE) - facomatoză rară caracterizată prin triada: epilepsie, retard mental, adenom sebaceu; transmitereAD, uneori o nouă mutaţie

Sistemic:

- Piele:
  - adenom sebaceu (papule fibroangiomatoase)
  - pete hipopigmentare pe trunchi, membre şi scalp
  - pete în piele de crocodil cu îngroşare difuză la nivelul regiunii lombare
  - plăci fibroase la nivelul frunţii
- SNC
  - hamartoame astrocitare cerebrale
  - tuberculi corticali
- Hamartoame viscerale:
  - angiomiolipoame renale
  - rabdomioame cardiace
  - hamartoame sublinguale

Ocular:

- astrocitoame retiniene la 50% din pacienţi, bilaterale în 15% din cazuri

SINDROM VON HIPPEL-LINDAU - facomatoză rară, cu potenţial vital, transmitere AD

Sistemic:

- hemangioblastom cerebelos, medular, pontin
- carcinom renal şi feocromocitom
- chisturi renale, pancreatice, hepatice, pulmonare, epididimale şi ovariene

Ocular:

- hemangioame capilare la nivelul retinei sau capului nervului optic, multipe şi bilaterale

TOXOPLASMOZA - infestare cu protozoarul intracelular Toxoplasma gondii

CONGENITALĂ

Sistemic:

- convulsii generalizate, pareze, hidrocefalie
- calcificări intracraniene
- afectare viscerală

Ocular:

- microftalmie
- cicatrici maculare bilaterale
- retinită unifocală recurentă adiacentă unei cicatrici

DOBÂNDITĂ

- la pacienţii imunocompetenţi e frecvent subclinică, ocazional febră şi limfadenopatie
- la imunodeprimaţi – leziuni ocupatoare de spaţiu intracerebrale

Ocular: retinită atipică

HISTOPLASMOZA - infecţie fungică sistemică produsă de Histoplasma capsulatum manifestările oculare nu sunt frecvente, dar sunt serioase

Sistemic:

- infecţie asimptomatică, singura evidenţă fiind testele cutanate pozitiv
- afectare pulmonară acută caracterizată prin febră, alterarea stării generale, tuse, limfadenopatie hilară
- în SIDA histoplasmoză pulmonară cronică şi diseminată

Ocular:

- coroidită multifocală asociată cu atrofie peripapilară
- neovascularizaţie coroidiană secundară şi hemoragie maculară

SIFILIS – DOBÂNDIT - afecţiune cu transmitere sexuală, produsă de Treponema pallidum

Sistemic:

- Primar:
  - şancru
  - limfadenopatie regională
- Secundar:
  - febră, limfadenopatie generalizată
  - erupţie maculopapulară pe trunchi sau palme şi plantă
  - meningită, nefrită, hepatită
- Terţiar:
  - aortită
  - tabes dorsal şi articulaţii Charcot
  - gomă în diferite organe

Ocular:

- Anterior:
  - keratită interstiţială
  - madaroză
  - şancru conjunctival primar
  - uveită anterioară
- Posterior:
  - corioretinită multifocală sau solitară
  - periarterită retiniană cu atrofie optică şi cicatrici retiniene
- Semne neurooftalmice:
  - neuroretinită
  - nevrită optică
  - pupilă Argyll Robertson
  - pareze de nervi oculomotori

SIFILIS CONGENITAL - infecţia cu Treponema este dobândită in utero

Sistemic:

- Precoce
  - rinită
  - erupţie maculopapulară
  - ragade la nivelul comisurii bucale
  - pneumonie
  - hepatosplenomegalie şi icter
  - limfadenopatie
- Tardiv
  - surditate neurosenzorială
  - bosă frontală
  - deformarea nasului
  - prognaţia bărbiei
  - boltă ogivală
  - dinţi malformaţi

Ocular:

- uveită anterioară în cazurile precoce
- keratită interstiţială în cazurile tardive
- retinopatie pigmentară în cazurile tardive

TUBERCULOZA - infecţie cronică granulomatoasă, frecventă

Sistemic:

- scădere în greutate, transpiraţii nocturne, tuse, hemoptizie, oboseală
- eritem nodos
- boală pulmonară fibrocazeoasă
- afectarea nodulilor limfatici
- infecţia hematogenă miliară

Ocular:

- uveită anterioară granulomatoasă
- coroidită multifocală
- periflebită retiniană
- granulom coroidian solitar

SIDA – afecţiune produsă de virusul imunodeficienţei umane care se transmite pe cale sexuală, prin sânge sau seringi contaminate

- manifestările oculare sunt frecvente şi serioase
- poate fi asimptomatică sau se prezintă cu febră asemănătoare afecţiunilor glandulare, urmată de limfadenopatie persistentă

Sistemic

- Infecţii oportuniste
  - protozoare: pneumonia cu Pneumocistis carinii, toxoplasmoza
  - virale: pneumonia şi colita cu CMV, leziuni invazive, persistente cu virus herpes simplex
  - fungice: criptococoza şi esofagita candidozică
  - bacteriene:
  - tuberculoză micobacteriană atipică şi extrapulmonară
- Tumori
  - sarcom Kaposi, moluscum contagiosum, limfom nonHodgkinian

Semne oculare

- Pleoape:
  - sarcom Kaposi
  - leziuni multiple de tip moluscum
  - herpes zooster oftalmic sever
- Orbita
  - celulita orbitară prin contiguitate de la infecţii sinusale
  - limfom cu celule B
- Segmentul anterior:
  - sarcom Kaposi conjunctival
  - keratoconjunctivita sicca
  - microangiopatie conjunctivală
  - keratoconjunctivita cronică cu microsporidii
  - keratita cu herpes simplex
  - uveită anterioară
- Segment posterior:
  - retinopatia din HIV caracterizată de exudate moi
  - retinita cu CMV
  - necroză retiniană externă progresivă
  - coroidita cu Pneumocistis carinii
  - retinita cu toxoplasma (atipică)
  - coroidita criptococică
  - limfom intraocular cu celule B

TESTE RECAPITULATIVE

În testele recapitulative se află:

- Întrebări cu unul sau mai multe răspunsuri
- Întrebări de tip asociație la care asociați la coloana din stânga câte unul sau mai multe noțiuni din coloana din dreapta
- Intrebări de tip cauză – efect la care răspundeți cu:
  - A. dacă prima propoziție este adevărată, a doua propoziție este adevărată şi au relație cauză – efect
  - B. dacă prima propoziție este adevărată, a doua propoziție este adevărată şi NU au relație cauză – efect
  - C. dacă prima propoziție este adevărată şi a doua falsă
  - D. dacă prima propoziție este falsă şi a doua adevărată
  - E. dacă ambele propoziții sunt false

TEST 1

1. În hemoragia vitreană este:
   a. începțare progresivă a vederii
   b. perceperea de puncte negre de către pacient
   c. scăderea importantă a vederii în hemoragiile mari

2. Keratita herpetică superficială se poate complica cu:
   a. leucom corneean
   b. iridociclita
   c. glaucom secundar
   d. cataractă complicată

3. RD proliferantă:
   a. nu are indicație de fotocoagulare
   b. are cea mai importantă indicație de fotocoagulare
   c. tratamentul indicat este fotocoagulare panretiniană cu laser argon
   d. scopul tratamentului laser este de a produce involuția neovaselor şi prevenirea hemoragiei în vitros

4. Cataracta patologică poate apare în:
   a. HTA
   b. diabet
   c. tetanie
   d. galactozemie

5. Care din următoarele manifestări pot sugera glaucomul congenital ?
   a. buftalmia
   b. hiperlacrimarea
   c. fotofobia
   d. creşterea diametrelor corneene

6. Leziunile inițiale ale FO în diabet sunt:
   a. la nivelul vaselor terminale peripapilar
   b. la nivelul vaselor terminale perimacular
   c. microanevrisme perimacular
   d. microanevrisme la încrucişări arterio-venoase

7. Într-o kerato-conjunctivită este:
   a. acuitate vizuală normală
   b. acuitate vizuală scăzută
   c. lăcrimare, fotofobie

8. Conjunctivita acută prezintă:
   a. ochi roşu
   b. modificări relief
   c. secreție mucoasă

9. Corecția optică a afakului se face cu:
   a. lentile aeriene
   b. lentile de contact

c. nu se face
d. implant de cristalin

10. Nervul oculo-motor comun inervează:
a. mușchiul ridicător al pleoapei superioare
b. mușchiul drept superior
c. mușchiul drept inferior
d. mușchiul drept intern
e. mușchiul drept extern

11. Diagnosticul diferențial al uveitei anterioare se face cu:
a. conjunctivita prin absența fotofobiei, blefarospasmului, injecție perikeratică, vedere normală
b. conjunctivită prin prezența fotofobiei, blefarospasm, injecție perikeratică.

12. Tratamentul ulcerului serpiginos este:
a. local pentru combaterea infecției
b. distrugerea și neutralizarea agentului patogen
c. folosirea vasodilatatoarelor local și general
d. folosirea antibioticelor cu spectru larg

13. Heterocromia Fuchs se caracterizează prin:
a. ciclită cu precipitate
b. atrofie iriană cu iris decolorat
c. cataractă corticală posterioară aproape totală
d. hipertonie oculară greu de tratat
e. hipertonie oculară benignă
f. semn Amsler

14. Limbul sclero-corneean este:
a. zona de tranziție între procesele ciliare și mușchiul ciliar
b. zona de tranziție între retină și coroidă
c. zona de tranziție între cornee și scleră

15. Hipertensiunea oculara reprezinta :
a. lipsa modificarilor perimetrice tipice glaucomului
b. lipsa modificarilor papilare
c. valori aleTIO peste 22 mmHg
d. posibila evolutie spre glaucom cronic.

16. Acuitatea vizuală scazută este prezentă în:
a .vicii de refracție mari
b. glaucomul primar cu unghi deschis avansat
c. leziuni ale retinei
d. afecțiuni maculare

17. În funcție de acomodație, refracția oculară este:
a. bazală
b. statică
c. dinamică

18. Ochiul emetrop este ochiul în care focarul principal al razelor care vin de la infinit se formează:
a. pe retină
b. în fața retinei
c. pe cornee
d. în spatele retinei

19 Tratamentul complicațiilor și al sechelelelor în arsurile oculare se face:
a. la 6 luni-1 an de la accident
b. se pot face plastii palpebrale, conjunctivale
c. tratamentul DR
d. keratoplastia
e. keratofacoproteza

20. Exoftalmia este
a. protruzia globului ocular
b. reținerea în orbită a globului ocular
c. trebuie diferențiată de megalocornee
d. trebuie diferențiată de glob de dimensiuni mari în miopie forte

21. Care din următoarele caracteristici definesc exact trahomul:
a. este dat de chlamydia trahomatis
b. este prima cauză de cecitate din lume
c. este o iridociclită
d. este o cherato-conjunctivită
e. are o evoluție cronică

22. Nevrita optică retrobulbară prezintă:
a. edem papilar
b. congestie pericheratică
c. scotom central
d. vedere scăzută

23. Tratamentul şalazionului se face cu:
a. antiseptice
b. midrium, atropină
c. injecții locale intralezionale cu cortizon (Triamcinolon)
d. tratament chirurgical la rece

24. Ectropionul este:
a. eversia marginei libere a pleoapei spre exterior
b. eversia marginei libere a pleoapei spre interior

25. Căile lacrimale de excreție sunt:
a. puncte lacrimale
b. glanda lacrimală
c. canalicule lacrimale
d. sacul lacrimal
e. canalul lacrimo-nazal

26. Tratamentul DR constă în:
a. obturarea rupturilor
b. obturarea bridelor tracționale
c. obturarea rupturilor se face prin punerea în contact a neuroepiteliului cu EP
d. obturarea rupturilor este urmată de rezorbția lichidului subretinian

27. În arsurile chimice imediat se va face:
a. spălare abundentă a ochiului cu apă
b. îndepartarea resturilor de susbstanță solidă
c. dirijarea pacientului la urgență în secții de specialitate
d. administrarea de antidot (bicarbonat de sodiu pentru arsuri cu acizi, acid acetic pentru arsuri cu baze).
e. midriatice şi cicloplegice
f. miotice
g. local şi general antibiotice

28.

1.macula roşie tip ''cireaşă''	a.retinopatie diabetică
2.hemoragie în flacără	b.tromboză de venă centrală a retinei
3.microanevrisme perimaculare	c.obstrucție de arteră centrală a retinei
4.edem papilar	d.Papilită

29.

1.cataractă	a.opacitate cristaliniană
2.papilită	b.microanevrisme
3.retinopatie diabetică	c.edem papilar
4.contuzie de pol anterior	d.hifemă
5.nevrită optică retrobulbară	e.fund de ochi normal

30.

1.astigmatism simplu miopic	a.lentile cilindrice divergente
2.astigmatism compus hipermetropic	b.lentile cilindrice convergente
3.astigmatism mixt	c.lentile cilindrice convergente combinate cu lentile cilindrice

	divergente
4.astigmatism simplu hipermetropic	d.lentile cilindrice convergente combinate cu lentile sferice
5.hipermetropie	e.lentile sferice convergente

RĂSPUNSURI

1. b c
2. a b c d
3. bcd
4. bcd
5. a b c d
6. b
7. bc
8. abc
9. abd
10. abcd
11. a
12. abd
13. abcdf
14. c
15. abcd
16. abcd
17. bc
18. a
19. abde
20. acd
21. abde
22. cd
23. acd
24. a
25. a
26. acd
27. abcdeg
28. 1c,2b,3a,4d
29. 1a,2c,3b,4d,5e
30. 1a,2d,3c,4b,5e

TEST 2

1. Elementele care diferențiază atacul de glaucom de o conjunctivită acută sunt :
a. scăderea vederii
b. pupila miotică
c. durerea
d. senzația de corp străin
e. semimidriaza fixă

2. Ruptura retinei se întâlneşte în:
a. D.R. în tumori
b. D.R, primitivă(idiopatică)
c. D.R. la miop
d. D.R. posttraumatică

3. În irită semnul esențial este:
a. sinekii
b. precipitate
c. exudație masivă
d. Tyndal pozitiv

4. Cataracta traumatică:
a. afectează tinerii
b. este unilaterală
c. poate apare după contuzii oculare
d. se poate produce prin plagă
e. apare după corp străin intraocular

5. Cataracta secundară:
a. apare după extracția intracapsulară a cristalinului
b. apare după trabeculectomie
c. apare după extracția extracapsulară a cristalinului

6. Tratamentul atacului de glaucom se face cu
a. manitol perfuzie
b. atropina
c. inhibitori ai anhidrazei carbonice

7. Progresia ulcerului serpiginos este în:
a. profunzime
b. către descemetocel
c. perforare
d. vindecare

8. Acuitatea vizuală scade la distanță și este normală aproape în :
a. miopie mica şi medie
b. hipermetropie
c. cataracta incipientă

9. Exoftalmia din Basedow este:
a. progresivă
b. însoțită de retracția pleoapei superioare
c. nedureroasă
d. dureroasă

10. Corneea este:
a. mediu refringent
b. transparentă
c. foarte inervată

11. Tensiunea oculară constantă de 20 mmHg poate semnifica ;
a. glaucom normotensiv când sunt şi modificări ale CV şi papilei
b. exclude glaucomul
c. hipertensiune oculară

12. Viciile de refracție sferice sunt:
a. astigmatism
b. miopie
c. hipermetropie

13. Acuitatea vizuală normală este dată de:
a. retina foveală
b. bastonaşele din regiunea maculară
c. aspectul morfologic al conurilor maculare

14. În plaga corneeană perforantă:
a. camera anterioară poate fi micşorată sau absentă
b. poate fi hipotonie oculară
c. poate exista hernie de iris, corp ciliar, vitros, cristalin
d. poate fi prezentă hifemă

15. Miopul purtător de LC:
a. are confort vizual mai bun
b. avantajul este cu atât mai mare cu cât ametropia este mai mare
c. avantajul vizual este mai mic

16. Leucomul corneean este:
a. cicatrice după leziune ulcerativă profundă
b. leucomul corneean poate fi simplu
c. leucomul corneean poate fi vascularizat
d. leucomul corneean poate fi aderent

17. Strabismul este:
a. pierderea funcției ochiului
b. pierderea paralelismului între cei doi ochi

18. Filmul lacrimal este alcătuit din următoarele straturi:
a. stratul extern, lipidic împiedică evacuarea lacrimilor
b. stratul mediu, lipidic cu rol de oxigenare
c. stratul intermediar, apos cu rol de oxigenare
d. stratul profund, mucos unit cu celulele epiteliului cornean.

19. Tratamentul obstructiei venoase retiniene se face cu:
a. atropină
b. heparină
c. trombostop
d. pilocarpină

20. Conjunctivita poate fi declanşată de:
a. microbi
b. virusuri
c. chlamydii
d. ciuperci
e. paraziți

21. Într-o conjunctivită pacientul acuză:
a. senzaţia de corp străin
b. acuitate vizuală normală
c. acuitate vizuală scăzută
d. lăcrimare
e. fotofobie

22. Hialitele infectioase se produc prin:
a. patrunderea germenilor in vitros prin plaga perforanta
b. diseminare endogena a unei infectii

23. Nervul abducens inervează:
a. muşchiul drept extern
b. muşchiul drept intern

24. Atrofia optică prezintă:
b. scăderea mare a vederii
c. papila este normală
d. vedere normală
e. papila este alb, palidă

25. Endoftalmita purulentă este:
a. inflamaţia supurativă a conţinutului intraocular
b. hipopion
c. puroi în pleoapă
d. puroi în vitros

26. Arsurile cu acizi (acid sulfuric, azotic, clorhidric)
a. produc cuagularea proteinelor
b. produc lichefierea proteinelor
c. au penetrabilitate redusă
d. au penetrabilitate mare
e. produc necroze ale ţesutului conjunctival care generează şi întreţin inflamaţia oculară

27. Ochiul roşu, nedureros cu acuitate vizuală normală apare în.
a. iridociclită
b. hemoragie subconjunctivală
c. conjunctivită

28.

1.iridociclită	a.nodul roşu violaceu scleral
2.episclerită	b.precipitate retrocorneene
3.ulcer corneean serpiginos	c.edem corneean
4.glaucom acut	d.hipopion
	e.sinechii iriene posterioare

29.

1.iridociclită	a.corticosteroizi
2.conjunctivită primăvăratică	b.tratament chirurgical
3.atac de glaucom	c.atropină
4.dezlipire de retină	d.zovirax
5.keratită herpetică	e.manitol în perfuzie i.v.

30.

1.glaucom primitiv, cu unghi deschis, compensat	a.se tratează iniţial medical
2.glaucom primitiv cu unghi închis, în atac	b.se tratează iniţial chirurgical
3.glaucom congenital	c.se tratează chirurgical profilactic şi pe al 2-lea ochi

RĂSPUNSURI

1. ace
2. bcd
3. ad
4. abcd
5. ac
6. ac
7. abcd
8. a
9. abc
10. abc
11. a
12. bc
13. ac
14. abcd
15. ab
16. abcd
17. b
18. acd
19. bc
20. abcde
21. ab
22. ab
23. a
24. ad
25. abd
26. ace
27. bc
28. 1bcde, 2a, 3bcde, 4c
29. 1ac, 2a, 3e, 4b, 5d
30. 1a, 2c, 3b

TEST 3

1. Celulita orbitară se însoţeşte de:
a. edem de corp ciliar
b. exoftalmie unilaterală
c. exoftalmie reductibilă
d. exoftlamie bilaterală

2. Vitrectomia este indicata in:
a. keratita neuroparalitica
b. decolare de retina
c. glaucom acut
d. hemoragie vitreana

3.Reflexul pupilar de aproape:
a. este reflexul de acomodaţie / convergenţă
b. constă în midriază bilaterală când ambii ochi fixează un obiect apropiat
c. constă în miază bilaterală când ambii ochi fixează un obiect apropiat

4.Cataracta congenitală:
a. este o anomalie de transparenţă a cristalinului la naştere
b. poate interesa capsula
c. poate interesa fibrele cristaliniene
d. poate fi totală

5. Hipertensiunea oculara reprezinta :
a. lipsa modificarilor perimetrice tipice glaucomului
b. lipsa modificarilor papilare
c. valori aleTIO peste 22 mmHg
d. posibila evolutie spre glaucom cronic

6. Tratamentul RD este:
a. RDB doar terapia diabetului
b. RDM focală fotocoagulare cu laser argon aplicat pe microanevrisme
c. RDM difuză beneficiază mai mult de fotocoagulare
d. RDM difuză beneficiază mai puţin de fotocoagulare
e. RDM ischemică nu beneficiază de tratament fotocoagulator

7. D.R. din tumori intraoculare este:
a. fixă
b. mobilă
c. are ruptură retiană
d. nu are ruptură retiniană
e. are dublu plan vascular

8. Tratamentul keratitei neuroparalitice este:
a. tratamentul ulcerului
b. aplicarea unei lentile de contact profilactic
c. blefarorafie

9. Keratita herpetică superficială:
a. este o boală gravă pentru că nu recidivează
b. este o boală gravă oculară pentru că recidivează
c. lasă sechele
d. nu lasă sechele

10. NOIA arteritică prezintă:
a. scăderea AV
b. vedere normală
c. VSH crescut
d. VSH normal
e. edem papilar, hemoragii
f. semne sistemice
g. lărgirea cupei
h. paralizii de nerv
i. artera temporală palpabilă, dureroasă

11. Acomodaţia este:
a. schimbarea puterii de refracţie a cristalinului
b. este dată de intervenţia muşchiului ciliar
c. are loc la aproape
d. este legată de vederea la distanţă

12. Atunci când acuitatea vizuală este scăzută sunt posibile :
a. leziuni maculare
b. leziuni severe ale nervului optic
c. ambliopie

13. Tratamentul chirurgical în plaga corneeană perforantă necesită:
a. excizia şi îndepărtarea totală a vitrosului din CA
b. refacerea CA
c. vitrectomie în endoftalmită

14. În miopie, LASIK este indicat:
a. după 18 ani
b. miopii până la -7 d
c. miopii până la -10 d
d. grosimea corneei 530-570 microni

15. Edemul inflamator palpebral este:
a. însoţit de congestia pielii care este caldă, lucioasă
b. produs de o cauză locală inflamatorie
c. se însoţeşte de afecţiuni palpebrale, conjunctivale, orbitare
d. este prezent în abces orbitar, sinuzite

16. Ambliopia funcţională este:
a. pierderea funcţiei unui ochi după o leziune macular
b. pierderea funcţiei unui ochi fără leziune macular
c. poate fi cu fixaţie macular
d. poate fi cu fixaţie excentrică

17. Simptomatic, astenopia acomodativă se manifestă prin:
a. cefalee
b. congestie conjunctivală
c. începţarea vederii

18. Exoftalmia unilaterală este prezentă în:
a. Basedow
b. celulită orbitară
c. osteoperiostită orbitară
d. traumatisme orbitare
e. tumori orbitare

19. Strabismul manifest concomitent este:
a. deviaţia primară egală cu cea secundară
b. strabism convergent în miopie
c. strabism convergent în hipermetropie

20. Tratamentul local al blefaritelor este:
a. igiena pleoapelor
b. aplicarea de comprese calde
c. atropină
d. spălarea mecanică a marginei libere a pleoapelor

21. Sindromul uscat etiologic este dat de:
a. insuficienţă de secreţie apoasă în sindrom Sjogren asociat în 50% cu o maladie sistemică, poliartrită, LED, sclerodermie
b. insuficienţă de secreţie mucoasă în pseudopemfigus ocular, sechele de arsuri chimice, trahom
c. tulburări de etalare a lacrimilor în leziuni cicatriciale ale epiteliului cornean, paralizie de nerv VII, V

22. Secreţia muco-purulentă matinală o întâlnim în:
a. glaucom cronic
b. glaucom acut
c. iridociclită acută

d. conunctivită acută

23. În conjunctivita acută NU apar:
a. congestia conjunctivală perikeratică
b. senzaţia de nisip în ochi
c. aglutinarea cililor
d. scăderea vederii

24. In atacul de glaucom sunt prezente :
a. mioza
b. semimidriaza
c. camera anterioara micsorata
d. camera anterioara adanca

25. Boala Behcet prezintă:
a. HLA B5 este prezent
b. uveită anterioară recidivantă cu hipopion
c. keratită disciformă
d. semne majore cu: afte bucale dureroase, ulceraţii generale şi leziuni cutanate

26. Arsurile cu baze (sodă caustică)
a. dau arsuri foarte grave
b. dau arsuri superficiale.
c. substanţa caustică acţionează în profunzimea ţesuturilor
d. dau necroză de lichefiere
e. dau necroză de coagulare
f. au evoluţie lentă, durabilă, periculoasă
g. au evoluţie rapidă

27. Pacienţii cu uveită prezintă:
a. hiperemie conjunctivală perikeratică
b. fotofobie
c. scăderea acuităţii vizuale
d. acuitate vizuală normală

28.

1.opacitate cristaliniană la persoane în vârstă	a.cataractă congenitală
2.opacitate cristaliniană la naştere	b.cataractă complicată
3.opacitate cristaliniană după alte boli oculare	c.cataractă patologică
4.opacitate cristaliniană în boli generale	d.cataractă senilă

29.

1.edem papilar puţin proeminent	a.stază papilară
2.edem papilar în floare de crizantemă	b.nevrită retrobulbară
3.scădere mare de funcţie vizuală la debut	c.papilită
4.scădere mică de funcţie vizuală la debut	

30

1.plagă corneeană neperforantă	a.se sutureză chirurgical
2.plagă corneeană perforantă coaptată	b.se urmăreşte chirurgical
3.plagă corneană perforantă necoaptată	c.nu necesită tratament chirurgical

RĂSPUNSURI

1. bc
2. bd
3. a c
4. abcd
5. abcd
6. abde
7. a de
8. ab
9. bc
10. acefghi
11. abc
12. abc
13. abc
14. abd
15. abcd
16. bcd
17. abc
18. bce
19. ac
20. abd
21. abc
22. d
23. ad
24. bc
25. abd
26. acdf
27. abc
28. 1d, 2a, 3b, 4c
29. 1c, 2a, 3bc, 4a
30. 1c, 2b, 3a

TEST 4

1. Corpul străin intraocular metalic vechi poate da:
a. sideroză prin oxidarea corpului străin de fier
b. calcoza prin oxidarea corpului străin de cupru

2. Pupila poate avea culori diferite:
a. normal, la lumina zilei este neagră
b. normal, la oftalmoscop este roşie
c. în cataractă este alb-cenuşie
d. în glaucom este verde- cenusiu
e. în hemoragii oculare este roşcat
f. în abcese vitreene, gliom este gălbuie

3. Diagnosticul diferențial al unei papilite se face cu:
a. HTA
b. diabet
c. stază papilară
d. atrofie optică

4.Cataracta congenitală poate fi suspectată în prezența:
a. buftalmiei
b. unei pupile albe
c. ochiului roşu

5.Mai frecvent scăderea progresivă a vederii este în:
a. glaucom acut
b. hemoragie vitreană
c. cataractă senilă
d. obstrucție ACR

6. Episclerita nodulara prezinta:
a. leziuni inflamatorii mai dureroase, prelungite
b. leziuni inflamatorii nedureroase
c. nodul episcleral mobil
d. nodul dureros la palpare
e. pot fi modificari corneene

7. Sindromul Posnner- Schlosman:
a. este ciclită hipertensivă, spontan rezolutivă, recidivantă
b. apar pusee acute de hipertonie
c. unghiul iridocorneean larg deschis
d. ochiul este roşu
e. ochiul este alb
f. apare edem corneean mare
g. apare tensiune oculară 50 mmHg

8. Într-o keratită superficială pacientul acuză subiectiv:
a. dureri de tip simpatic cu iradieri retro şi perioculare
b. lăcrimare (prin reflex trigemino-parasimpatic)
c. fotofobie, blefarospasm prin reflex trigemino-facial
d. miodezopsii
e. scăderea acuității vizuale

9. Tratamentul local al ulcerului seriginos se face cu:
a. antiseptic şi dezinfectant
b. antibiotic
c. midriatic cu atropină
d. miotic cu atropină
e. pansament ocular
f. nu se pansează

10. Pierderea de vedere instalată insidios se întâlneşte în:
a. obstrucţie de arteră centrală a retinei
b. cataractă
c. degenerescenţă maculară senilă
d. glaucom cu unghi deschis

11.Pseudotumori inflamatorii pot fi hipertrofii de:
a. nerv optic
b. artera oftalmică
c. glanda lacrimală
d. musculare

12. Spectrul vizibil al radiatiilor este cuprins in intervalul:
a. 220nm-760nm
b. 375nm-760nm
c. 375nm-88onm

13. Tratamentul local în trahom este:
a. unguent cu tetraciclină sau eritromicină în zonele endemice
b. tratament mecanic prin masajul foliculilor
c. tratament cicloplegic
d. tratament chirurgical – cauterizare

14. Conjunctivita primăvăratică:
a. este de natură alergică
b. se asociază cu edem palpebral
c. se caracterizează prin aspect "piatră de pavaj"
d. este mai frecventă la fetiţe

15. Papila este:
a. locul de ieşire a fibrelor nervoase din ochi
b. locul de intrare şi ieşire a vaselor retiniene (arteră, venă centrală)
c. porţiunea din retină care are numai conuri
d. are culoare alb-roz şi dimensiuni 1/1,5 mm
e. prezintă central o mică excavaţie

16. În astigmatism există:
a. aceeaşi refringenţă în toate meridianele
b. refringenţe diferite pe 2 meridiane

17. Hipermetropia este un viciu de refracţie:
a. sferic
b. asferic
c. se corectează cu lentile sferice

18. Care din medicamentele de mai jos pot determina hiperpigmentare iriana ?
a. pilocarpina
b. derivatii prostaglandinici
c. betablocantele

19. Tratamentul initial in glaucomul cronic este :
a. tratament chirurgical
b. tratament laser
c. tratament medicamentos

20. Tratamentul ochiului uscat necesita:
a. folosirea produselor de substituire a secretiei deficitare: metilceluloza, silicon, polivinil pirolidon, acid hialuronic
b. folosirea midriaticelor
c. utilizarea lentilelor de contact moi
d. implante solubile

21. În sindromul Marfan anomaliile oculare sunt:
a. subluxaţie bilaterală de cristalin superotempoal sau superonazal
b. microsferofachie
c. miopie axială
d. anomalii de inserţie de unghi
e. retinită pigmentară

22. Hiperemia conjunctivală perikeratică este prezentă în:
a. iridociclită
b. glaucom acut

c. keratită
d. conjunctivită

23. Într-o conjunctivită acută NU sunt:
a. secreție conjunctivală
b. scăderea vederii
c. hiperemie conjunctivală periferică
d. hiperemie conjunctivală perikeratică

24. Tromboza venoasă retiniană se însoțește de:
a. scăderea importantă a vederii
b. scădere mică a vederii
c. hemoragii difuze pe tot FO
d. hemoragii cu aspect de "flacără

25. Care din simptomele enumerate se pot întâlni în strabismul convergent concomitent:
a. diplopie
b. ambliopie
c. deviația primară egală cu deviația secundară
d. deviația primară nu este egală cu deviația secundară

26. Scăderea de acuitate vizuală mai mult de 24 de ore, însoțită de durere se întâlnește în:
a. glaucom cu unghi deschis
b. glaucom cu unghi închis
c. keratite distrofice
d. uveită

27. Tratamentul complicațiilor și al secheleleor în arsurile oculare se face:
f. la 6 luni-1 an de la accident
g. se pot face plastii palpebrale, conjunctivale
h. tratamentul DR
i. keratoplastia
j. keratofacoprotieza

28.

1.hiperemie conjunctivală periferică	a.glaucom acut
2.mioză	b.iridociclită
3. midriază	c.cataractă
4.hiperemie conjunctivală perikeratică	d.conjunctivită
5.ochi alb	

29.

1.astigmatism simplu miopic	a.lentile sferice divergente
2.astigmatism mixt	b.lentile cilindrice convergente
3.hipermetropie	c.lentile cilindrice convergente combinate cu lentile cilindrice divergente
4.miopie	d.lentile sferice convergente
5.astigmatism compus hipermetropic	e.lentile cilindrice divergente

30.

1.atac de glaucom	a.tratament chirurgical
2.dezlipire de retină	b.instilații de cortizon
3.retinoblastom unilateral	c.instilații de atropină

4.iridociclită acută	d.manitol în perfuzie
5.conjunctivita primăvăratică	e.ederen(acetazolamidă)

RĂSPUNSURI

1. acd
2. a b c d e f
3. c
4. b
5. c
6. a c de
7. a b c efg
8. abce
9. abce
10. bcd
11. acd
12. b
13. abd
14. ac
15. abde
16. b
17. ac
18. b
19. c
20. acd
21. abcde
22. abc
23. bd
24. bd
25. bc
26. bd
27. abde
28. 1d, 2b, 3a, 4ab, 5c
29. 1e, 2c, 3d, 4a, 5b
    1de, 2a, 3a, 4bc, 5b

TESTE 5

1. Şalazionul poate fi asociat cu:
a. iridociclita
b. blefarita cronică
c. keratita
d. acnee rozacee

2. Keratita herpetică superficială prezintă obiectiv:
a. ochi roşu cu hiperemie periferică
b. ochi roşu cu hiperemie perikeratică
c. dezepitelizare corneeană rotundă
d. dezepitelizare corneeană arborescentă

3. Midriaza unilaterală de cauză oculară poate fi prezentă în :
a. instilaţii de pilocarpină
b. instilaţii de atropină
c. obstrucţie arteră centrală a retinei
d. neuropatie optică ischemică anterioară
e. staza pupilară la debut
f. atrofie optică

4. Cataracta secundară este:
a. la vârstnici
b. după alte boli oculare
c. în boli generale
d. după extracţie extracapsulară

5. În contuzia de pol posterior, la nivelul coroidei pot exista:
a. hemoragii coroidiene
b. rupturi coroidiene
c. mioză

6. Antibioticele folosite în tratamentul keratitei bacteriene sunt:
a. aminoglicozide (gentamicină, tobramicină) – active pe stafilococ
b. aminoglicozide (ampicilina) – active pe stafilococ
c. tobramicină în caz de pseudomonas
d. biseptol în caz de pseudomonas
e. cefalosporine pe bacili gram negativi

7. Atacul de glaucom are urmatoarele simptome si semne comune cu iridociclita:
a. durerea oculara
b. scaderea vederii
c. aspectul pupilei
d. congestia pericheratica

8. In care din urmatoarele situatii poate aparea un glaucom acut secundar de cauza cristaliniana?
a. cataracta intumescenta
b. luxatie de cristalin
c. toate situatiile de mai sus

9. Keratita neuroparalitică se întâlneşte în:
a. paralizia VII
b. paralizia V
c. paralizia III

10. Tratamentul în DMLV este:
a. fotocoagulare laser pentru distrugerea neovaselor subretiniene
b. fotocoagulare laser în forma arofică
c. fotodinamoterapie cu verteporfin
d. antioxidanţi (vitC,E) şi Zn
e. statine
f. tratament chirurgical: chirurgie submaculară, transplant de celule ale EP, translocaţie maculară

11. Într-o D.R.:
a. vederea este normală
b. câmpul vizual este normal
c. vederea este scăzută
d. câmpul vizual este amputat
e. retina este proeminentă

12. Rodopsina este pigmentul vizual prezent în;
a. epiteliul pigmentar retinian
b. conuri
c. bastonase

13. În staza papilară:
a. papila are margini estompate
b. edemul papilar este foarte proeminent
c. hemoragii, exudate peripapilar
d. aspect al papilei de "floare de crizantemă"
e. vene dilatate

14. Tromboza venei centrale a retinei:
a. se complică cu glaucom secundar
b. se complică cu dezlipire de retină
c. se complică cu iridociclită
d. nu se complică

15. Stratul nervos al ochiului este format din:
a.corp ciliar, retină
b.retină, coroidă, uvee
c.retină

16. În tratamentul local a iridociclitei sunt indicate:
a. Cortizonul
b. miotice tip Atropină
c. miotice tip Pilocarpină
d. vasodilatatoare pe cale generală
e. midriatice tip Neosinefrin
f. midriatice tip Atropină

17. Hipermetropul:
a. vede bine aproape
b. nu vede bine aproape
c. vede bine la distanță
d. nu vede bine la distanță

18. Plaga corneeană perforantă poate avea:
a. descemet integru
b. descemet perforat
c. CA mică, absentă
d. hernie de iris, cristalin, vitros

19. Complicaţiile miopiei sunt:
a. leziuni degenerative vitreene
b. rupturi cu hemoragii ale vaselor corio-retiniene
c. hemoftalmus
d. cataractă

20. Dacrioadenita acută este:
a. afecţiune acută inflamatorie a glandei lacrimale

b. se poate asocia cu o afecţiune sistemică virală sau microbiană
c. apare la copil, bilateral
d. apare la adult unilateral
e. se însoţeşte de hipertrofia inflamatorie a glandei lacrimale şi adenopatie

21. Un astigmatism $^{-1}\angle_{E}$ se corectează cu:
a. -1 d sf
b. -1 d cil ax 0°
c. -1 d cil ax 90°

22. În faţa unui ochi roşu, unul din semnele următoare, elimină diagnosticul de conjunctivită, care:
a. secreţia
b. lăcrimare
c. scăderea vederii
d. senzaţia de nisip în ochi

23. Conjunctivita acută se caracterizează prin:
a. scăderea vederii
b. senzaţie de corp străin
c. secreţie conjunctivală
d. dureri oculare

24. Paralizia de nerv III este însoţită de:
a. blefarospasm
b. ptoză palpebrală
c. diplopie
d. strabism divergent
e. strabism convergent

25. Etiologic uveitele pot fi produse de:
a. bacterii: Mycoplasma tuberculosis, Treponema pallidum, streptococ, leptospire, ricketsii
b. bacterii: Toxoplasma
c. virusuri: herpes, zona zooster
d. paraziţi: Toxoplasma, Toxocara
e. micoze: Candida, Histoplasma

26. Arsuri de gradul IV
a. cornea este transparentă
b. cornea este opacă
c. ischemie limbică întinsă cu necroză sclerală
d. afectarea segmentului anterior al globului

27. Entropionul este:
a. paralitic
b. senil
c. cicatricial
d. congenital

28.

1.nevrita optică juxtabulbară	a.papila albă
2.atrofie optică	b.microanevrisme, neovascularizaţie, hemoragii
3.tromboză de venă centrală a retinei	c.edem papilar vizibil cu mai mult de 2 dioptrii
4.retinopatie diabetică	d.scotom central
5.stază papilară	e.hemoragii în flacără de la papilă la periferia fundului de ochi

29.

1.glaucom congenital	a.unghi iridocorneean închis
2.atac de glaucom	b.unghi iridocorneean deschis
3.glaucom cronic simplu	c.buftalmie

30.

1.cristalin	a.valoare dioptrică +60d

2.cornee	b.valoare dioptrică +20d

3.glob ocular	c.valoare dioptrică +40d

RĂSPUNSURI:

1. bd
2. bd
3. b c d f
4. d
5. ab
6. a c e
7. a bd
8. ab
9. b
10. acdef
11. cde
12. c
13. abdef
14. ab
15. a
16. aef
17. bd
18. bcd
19. abcd
20. abce
21. b
22. c
23. bc
24. bcd
25. acde
26. bcd
27. acd
28. 1d, 2a, 3e, 4b, 5c
29. 1c, 2a, 3b
30. 1b, 2c, 3a

TEST 6

1. Leziunile inițiale ale FO în diabet sunt:
a. la nivelul vaselor terminale peripapilar
b. la nivelul vaselor terminale perimacular
c. microanevrisme perimacular
d. microanevrisme la încrucişări arterio-venoase

2. Infarctul retinian este:
a. obstrucția arterei centrale a retinei
b. obstrucția venei centrale a retinei
c. produs de embolie sau tromboză
d. accentuat de spasmul vascular

3. Tensiunea oculara normala are valorile:
a. 4mmHg-24 mmHg
b. 1o mmHg-21mmHg
c. 9mmHg-25mmHg

4. Cataracta corticală evoluează stadial în formele:
a. incipientă
b. intumescentă
c. matură
d. hipermatură

5. Diagnosticul diferențial al uveitei anterioare se face cu:
a. glaucom prin pseudoexfolieri capsulare
b. glaucom cu unghi închis
c. glaucom acut cu midriază areflexivă, cameră anterioară micşorată

6. În uveita posterioară
a. vederea este scăzută în grade diferite
b. apar halouri colorate
c. apar miodezopsii, metamorfopsii
d. apare deficit campimetric
e. apare durere intensă
f. apare scotom pozitiv, negativ

7. Sunt absente in glaucomul acut :
a. sinechii irido-cristaliniene
b. camera anterioara adanca
c. pupila miotica
d. semimidriaza fixa

8. Nevrita retrobulbară este afectarea NO:
a. inflamatorie
b. demielinizantă
c. toxică
d. în fața laminei criblata
e. în spatele lamina criblata

9. Retina conţine:
a. epiteliu pigmentar
b. celule fotoreceptoare
c. celule ganglionare

10. Sindromul Adie sau pupila miotonica este caracterizat prin:
a. policorie
b. reactii pupilare anormale
c. areflexie tendinoasa

11. Tratamentul ptozei palpebrale congenitale este:
a. tardiv pentru a permite dezvoltarea vederii binoculare
b. precoce pentru a permite dezvoltarea vederii binoculare
c. dacă funcţia ridicătorului este bună se face rezecţia lui
d. dacă funcţia ridicătorului este slabă se face suspendare frontală

12. Epicantusul:
a. poate avea caracter rasial
b. este un repliu cutanat semilunar la cantusul intern
c. poate fi asociat cu ptoză şi strabism
d. tratamentul este medical
e. tratamentul este chirurgical la 12-15 ani

13. Acuitatea vizuala la aproape nu scade in:
a. miopie mica
b. presbiopie
c. hipermetropie

14. Protanomalul nu percepe :
a. albastru
b. anumite tonuri de verde
c. anumite tonuri de rosu

15. Hipermetropul:
a. foloseşte acomodaţia
b. nu foloseşte acomodaţia
c. face strabism convergent
d. face strabism divergent

16. În papilită pacientul prezintă:
a. scădere marcată a vederii
b. scădere mică a vederii
c. modificări de câmp vizual periferic
d. scotom central, mărirea petei oarbe
e. discromatopsii

17. În OACR:
a. scăderea de vedere se instalează brutal până la cecitate
b. scăderea de vedere este lentă
c. dacă leziunea este de ram, AV este mai puţin scăzută
d. scăderea AV NU se însoţeşte de midriază amaurotică
e. scăderea AV se însoţeşte de midriază amaurotică

18. Ochiul este roşu în:
a. hipermetropie
b. uveite
c. conjunctivite
d. glaucom acut

19. Exoftalmia din Basedow este:
a. bilaterală
b. axială
c. laterală
d. reductibilă
e. nereductibilă

20. În arsuri este necesar susţinerea reepitelizării şi diminuarea riscului de ulceraţie corneană prin
a. acid ascorbic
b. tetraciclină
c. adrenalină
d. inhibitori de colagenază: cistein, EDTA, penicilamină

21. Diagnosticul pozitiv al unui strabism se face prin:
a. examen biomicroscopic
b. examen la sinoptofor
c. "Cover test"

22. Dacriocistita este inflamaţia:
a. sacului lacrimal
b. pleoapei
c. glandei lacrimale

23. Conjunctivitele sunt generate de:
a. factori microbieni din flora saprofită exacerbaţi
b. floră de suprainfecţie
c. virusuri
d. paraziţi

24. Evoluţia unei conjunctivite este variabilă:
a. se cronicizează
b. pot apare recidive
c. are evoluţie favorabilă sub tratament

25. Ulcerul serpiginos
a. este prezent după traumatisme corneene
b. este prezent la agricultori
c. apare după inoculare microbiană cu pneumococ (rar streptococ, Koch-Weeks, piocianic)
d. apare după inoculare cu Candida albicans

26. Caracteristica majoră a sindromului Frenkel este:
a. hipotonia oculară
b. alternanţa hipo / hipertonie oculară
c. hipertonie oculară

27. În nevrita optică retrobulbară:
a. vederea este scăzută
b. F.O. este normal
c. câmpul vizual este normal
d. câmpul vizual are scotom central

28.

1.miopie	a.lentile cilindrice divergente combinate cu lentile sferice divergente
2.hipermetropie	b.lentile sferice convergente
3.astigmatism simplu hipermetropic	c.lentile sferice divergente
4.astigmatism compus miopic	d.lentile cilindrice convergente

29.

1.lăcrimare abundentă	a.dacriocistită
2.secreţie mucopurulentă	b.iridociclită
3.dureri oculare	c.conjunctivită purulentă
4.formaţiune pseudotumorală pe peretele extern al nasului	d.dacrioadenită

30.

1.hipertensiune intraoculară	a.arsură corneoconjunctivală
2.hifemă	b.glaucom
3.necroză corneeană	c.sindrom Frenkel
4.alternanţă hipo/hipertonie oculară	d.tumoră retrooculară
5.subluxaţie de cristalin	e.contuzie FO
6.dezlipire de retină	

RASPUNSURI:

1. b
2. acd
3. b
4. abcd
5. bc
6. acdf
7. abc
8. abde
9. abc
10. bc
11. bcd
12. abce
13. a
14. c
15. ac
16. acde
17. ace
18. bcd
19. abd
20. abd
21. bc
22. a
23. abcd
24. abc
25. abc
26. b
27. abd
28. 1c, 2b, 3d, 4a
29. 1d, 2a, 3b, 4a
30. 1a, 2c, 3d, 4b

TEST 7

1. Tratamentul nevritei optice retrobulbare se face cu:
a. atropină
b. vasodilatatoare
c. vitamine din grupul B
d. vitamine din grupul D
e. prednison

2. Complicațiile grave ale retinopatiei diabetice sunt:
a. cheratita striată
b. dezlipire de retină
c. glaucom secundar
d. astigmatism miopic

3. GPUD prezinta ;
a. TIO> 22mmHg
b. sinechii la nivelul unghiului camerular
c. excavatie glaucomatoasa
d. tulburari ale simtului cromatic
e. modificari perimetrice

4. Aspectul unghiului camerular este esential pentru :
a. eliminarea umorii apoase
b. aprecierea riscului de inchidere
c. producerea umoarei apoase
d. stabilirea formei de glaucom

5. Într-o conjunctivită pacientul acuză:
a. senzația de corp străin
b. acuitate vizuală normală
c. acuitate vizuală scăzută
d. lăcrimare
e. fotofobie

6. Profilaxia ulcerului serpiginos constă în:
a. tratarea dacrioadenitei
b. combaterea conjunctivitelor
c. tratamentul dacriocistitelor
d. limitarea expunerii la microtraumatisme

7. Complicațiile uveitei anterioare sunt:
a. cataractă cu afectare subcapsulară posterioară
b. cataractă secundară
c. keratopatie în bandeletă
d. atrofie de iris asociată cu membrană ciclitică

8. Oftalmia simpatică este:
a. boală autoimună
b. iridociclită gravă pe ochiul sănătos
c. iridociclită gravă pe ochiul traumatizat
d. apare după un traumatism în regiunea corpului ciliar

9. Tratamentul local al unei iridociclite se face cu:
a. antiseptic, dezinfectant
b. midriatic cu atropină
c. miotic cu atropină
d. cortizon
e. midriatic cu formula midriatică

10. Ce ochelari primeşte un miop de 20 de ani de -3 d:
a. -3 d cilindrice
b. -3 d sferice
c. +3 d sferice

11. Orgeletul extern se manifestă prin:
a. focar inflamator, roşu, dureros, indurat
b. nodul inflamator alb gelatinos
c. edem palpebral
d. abcedare tegumentară

12. Derivatii de prostaglandine actioneaza prin
a. cresc producerea de umoare apoasa
b. scad producerea de umoare apoasa
c. cresc eliminarea umoarei apoase la nivel trabecular

13. Acuitatea vizuala normala are unghiul vizual de:
a. 1 grad.
b. 1 minut
c. 10 minute

14. Tratamentul într-un strabism manifest concomitent este:
a. optic
b. dezambliopizare
c. reeducarea vederii binoculare
d. chirurgical

15. Hipermetropia este dată de:
a. curbura mai redusă a suprafeţelor refringente în corneea plana
b. ax anteroposterior mai mic
c. indice de refringenţă mai crescut

16. Catracta complicată este mai frecvent:
a. unilaterală
b. bilaterală
c. la persoane tinere
d. complică infecţii, inflamaţii, leziuni degenerative oculare

17. Într-o leucocorie (pupila albă) se face diagnostic diferenţial între:
a. retinoblastom
b. persistenţa de vitros primitiv
c. ectopie de cristalin
d. cataractă congenitală

18. Complicaţiile miopiei sunt:
a. dezlipirea de retină
b. conus miopic
c. coroidoză miopică
d. pata Fuchs

19. Exoftalmia din Basedow este:
a. laterală
b. axială
c. însoţită de lagoftalmie
d. necesită blefarorafie

20. Într-o exoftalmie trebuie efectuat:
a. examen oftalmologic complet
b. examen de medicină internă
c. examen endocrinologic
d. RMN, CT

21. Mai frecvent scăderea progresivă a vederii este în:
a. glaucom acut
b. hemoragie vitreană
c. cataractă senilă
d. obstrucţie ACR

22. Tratamentul ochiului congener atacului primitiv de glaucom se face cu :
a. tratament medicamentos
b. iridectomie sau iridotomie laser profilactica
c. nici un tratament

23. Keratita herpetică superficială se tratează local cu:
a. midriatice cu atropină
b. midriatice cu pilocarpină
c. antivirale
d. cortizon

24. Conjunctivitele sunt:
a. relativ frecvente
b. pot avea caracter endemo-epidemic
c. se manifestă prin edem corneean
d. se manifestă prin forme clinice multiple şi polimorfe

25. În conjunctivitele microbiene există:
a. hiperemie conjunctivală superficială
b. secreţie mucoasă, mucopurulentă care aglutinează cilii
c. vederea este afectată
d. vederea este normală

26. În obstrucţia de arteră centrală a retinei pacienţii prezintă:
a. FO normal
b. FO cu edem retinian întins
c. macula normală
d. macula roşie „cireaşă”

27. Cataracta senilă se însoţeşte de scăderea progresivă a acuităţii vizuale, DEOARECE se produc opacifieri lent evolutive ale straturilor cristalinului.

28. Keratita neuroparalitică este datorată unei paralizii a ramurii oftalmice a trigemenului, DEOARECE evoluează cu creşterea tensiunii intraoculare.

29. În hipermetropie axul anteroposterior al ochiului este mai mare DEOARECE ochiul hipermetrop se corectează cu lentile sferice convergente.

30. În miopie se produc sinechii iriene posterioare, DEOARECE miopia este o inflamaţie iridociliară

RASPUNSURI:

1. bce
2. bc
3. ace
4. bd
5. ab
6. bcd
7. abd
8. abd
9. abde
10. b
11. acd
12. c
13. b
14. abcd
15. ab
16. acd
17. abd
18. abcd
19. abcd
20. abcd
21. c.
22. b
23. ac
24. abd
25. abd
26. abcd
27. A
28. C
29. D
30. E

TEST 8

1. Tratamentul retinopatiei diabetice este:
a. chirurgical
b. profilactic cu laser
c. curativ cu laser asupra microanevrismelor
d. curativ cu laser asupra neovascularizației
e. curativ cu laser în complicații

2. Corpii străini corneoconjunctivali metalici vechi:
a. pot produce infiltrat stromal
b. sunt areactivi
c. trebuie extraşi cu îndepărtarea inelului de rugină

3. Halouri colorate la lumină sunt prezente în:
a. glaucom cu unghi deschis
b. glaucom cu unghi închis
c. tratament cu digitală
d. keratită

4. În atrofia optică:
a. papila este decolorată
b. câmpul vizual absent
c. vederea mult scăzută

5. DRN tracțională prezintă:
a. frecvent miodezopsii şi flocoane în vitros
b. rar miodezopsii şi flocoane în vitros
c. tracțiunea vitreo-retiniană se produce lent
d. tracțiunea vitreo-retiniană se produce rapid
e. îngustarea progresivă a câmpului vizual (ani, luni)

6. Rubeosis iridis este:
a. neovascularizație iriană
b. apare secundar ischemiei
c. apare după conjunctivită
d. apare în diabet zaharat, după obstrucție de venă centrală a retinei
e. se complică cu glaucom secundar

7. Anexele globului ocular sunt
a. cristalinul
b. mușchiul ciliar
c. mușchii drepți
d. mușchii oblici
e. orbita

8. Conjunctivita de piscină:
a. este produsă de virusuri
b. este produsă de chlamidie
c. apare după o incubație de 8-10zile
d. este o conjunctivită foliculară

9. Instilarea în sacul conjunctival a unei soluții de fluoresceină produce colorarea corneei în:
a. glaucom cronic
b. keratită herpetică superficială
c. iridociclită acută
d. ulcer corneean
e. eroziune corneană

10. Tulburările patologice ale acomodației sunt:
a. astenopia
b. spasmul
c. paralizia

11. Ce tip de astigmatism este $^{E}\angle_{+1}$:
a. simplu miopic
b. simplu hipermetropic
c. compus

12. În blefarită pacienții acuză:
a. dureri oculare
b. jenă oculară
c. scăderea vederii
d. senzație de corp străin
e. prurit

13. Acuitatea vizuală maximă este :
a. scotopică
b. fotopică
c. depinde de conurile paramaculare

14. Conjunctivita gonococică a noului născut este:
a. gravă
b. datorată stafilococului

c. bilaterală
d. se însoţeşte de pioree

15. Ulcerele periferice:
a. stafilococice sunt cele mai frecvente
b. însoţesc o blefaroconjunctivită cronică
c. însoţesc o dacriocistită
d. necesită tratament antibiotic
e. uneori este necesar cortizon

16. Indicaţiile operatorii în cataractă sunt legate de:
a. scăderea importantă a acuităţii vizuale
b. scădere medie a acuităţii vizuale, dar cu afectarea vieţii cotidiene
c. complicaţii în evoluţia cataractei

17. Indicaţiile terapeutice ale LC sunt:
a. eroziuni corneene
b. atac acut de glaucom
c. keratopatia buloasă
d. chirurgia refractivă
e. arsuri corneene

18. Tratamentul atacului de glaucom se face cu :
a. manitol perfuzie
b. atropina
c. inhibitori ai anhidrazei carbonice

19. Staza papilară este:
a. edem inflamator al papilei
b. edem mecanic al papilei
c. este unilaterală
d. este bilaterală

20. Ochiul alb şi dureros este prezent în:
a. arterita temporală Horton
b. artroză
c. durere perioculară de origine dentară, sinusală
d. migrenă oftalmică

21. Vederea dublă este prezentă în:
a. paralizia de nerv III
b. paralizia de nerv IV
c. paralizia de nerv V
d. paralizia de nerv VI

22. Dacriocistita are:
a. evoluţie cronică
b. este însoţită de obstrucţia canalului lacrimo-nazal
c. nu este însoţită de obstrucţia canalului lacrimo-nazal
d. este generată de retinite cronice
e. este generată de conjunctivite cronice

23. Hemoragie vitreană se complică cu:
a. cheratită
b. glaucom secundar prin blocaj trabecular cu Hb
c. glaucom secundar prin intumescenţa cristalinului

24. Plaga corneeană nepenetrantă este:
a. în toată grosimea corneei
b. descemetul este secţionat
c. descemetul este neafectat

25. Următoarele afecţiuni se pot complica cu tromboflebită de sinus cavernos:
a. iridociclită acută
b. conjunctivită primăvăratecă
c. orgelet
d. celulita orbitară
e. flegmon orbitar

26. Ochiul roşu se poate întâlni în:
a. iridociclita acuta
b. obstrucţia arterei centrale a retinei
c. conjunctivită
d. tromboza de vena centrala a retinei
e. glaucom cu unghi închis în afak

27. Diabetul dă retinopatie, DEOARECE afectează cristalinul.

28. Keratita lagoftalmică poate fi datorată unei paralizii de nerv VII, DEOARECE în keratita lagoftalmică se produce atrofie optică.

29. În astigmatism există aceeaşi refringenţă pe toate meridianele corneei, DEOARECE astigmatismul se corectează cu lentile cilindrice.

30. Glaucomul cronic simplu necesită un tratament local cu timolol, DEOARECE în forma de glaucom acut este indicată intervenţia chirurgicală.

RASPUNSURI

1. bcd
2. ac
3. bc
4. abc
5. bce
6. abde
7. cde
8. bcd
9. ade
10. abc
11. b
12. bde
13. b
14. acd
15. abde
16. abc
17. acde
18. acd
19. bd
20. acd
21. abd
22. a.b.d.e.
23. b
24. c
25. cde
26. ace
27. B
28. C
29. D
30. B

TEST 9

1. Extracţía corpilor străini corneoconjunctivali se face:
a. după anestezie cu xilină
b. cu atenţie în centrul corneei pentru că aici grosimea corneei este mai mică
c. cu îndepărtarea inelului de rugină
d. nu se extrag

2. Heterocromia Fuchs se caracterizează prin:
a. ciclită cu precipitate
b. atrofie iriană cu iris decolorat
c. cataractă corticală posterioară aproape totală
d. hipertonie oculară greu de tratat
e. hipertonie oculară benignă
f. semn Amsler

3. Midriaza în iridociclită are drept scop:
a. formarea sinechiilor
b. ruperea sinechiilor
c. calmarea durerilor
d. creşterea exudaţiei
e. reducerea exudaţiei

4. Într-un ulcer serpiginos subiectiv pacientul acuză:
a. dureri oculare
b. nu are dureri oculare
c. lăcrimare
d. fotofobie
e. vedere normală
f. scăderea vederii

5. Prezbiopia este:
a. tulburare fiziologică a acomodaţiei
b. tulburare patologică a acomodaţiei
c. este evidentă clinic la emetropi la 45 de ani
d. este evidentă clinic la emetropi la 70 de ani

6. Modificările congenitale de poziţie ale cristalinului sunt:
a. ectopii cu anomalii generale
b. luxaţii
c. subluxaţii
d. ectopii fără anomalii generale

7. Pterigion şi pinguecula sunt:
a. degenerări ale ţesutului elastic
b. inflamaţii ale ţesutului elastic
c. sunt legate de expunere fotochimică (UV solare)
d. în pterigion este util tratamentul medical

e. singurul tratament în pterigion este chirurgical

8. Orgeletul intern este:
a. inflamația supurativă acută a glandelor Zeiss
b. inflamația supurativă acută a glandelor Meibomius
c. simptomatologia este asemănătoare orgeletului extern, dar mai accentuată
d. simptomatologia este asemănătoare orgeletului extern, dar mai redusă

9. Pacienții cu conjunctivită pot prezenta:
a. potențial contagios
b. sinechii iriene
c. formele virale se pot însoți de foliculi
d. prognosticul este favorabil în general

10. Macula conține:
a. număr maxim de conuri
b. număr maxim de bastonaşe
c. număr minim de conuri

11. Colobomul palpebral poate fi asociat cu:
a. uveită
b. colobom uveal
c. colobom de nerv optic
d. microftalmie
e. cataractă congenitală

12. În glaucomul acut:
a. vederea este mult scăzută
b. ochiul este roşu şi dureros
c. ochiul este alb, nedureros
d. PIO este intens crescută

13. În papilită pacientul prezintă:
a. scădere marcată a vederii
b. scădere mică a vederii
c. modificări de câmp vizual periferic
d. scotom central, mărirea petei oarbe
e. discromatopsii

14. Acuitatea vizuala este scazuta în :
a. glaucom acut
b. cataracta incipienta cu miopie mica
c. hipermetropie
d. astigmatism
e. ambliopie

15. Tratamentul ambliopiei cu fixație centrală se face prin:
a. ocluzie directă a ochiului bun
b. la copilul mic se poate face atropinizare
c. astuparea ochiului bun trebuie făcută cu prudență (mai ales sub 3-4 ani) pentru a nu ambliopiza ochiul bun

16. Ochiul hipermetrop poate avea:
a. glaucom cu unghi închis la persoane cu determinare genetică
b. nu se complică
c. decolare de retină

17. Nevrita optică juxtabulbară (papilita) NU prezintă:
a. pupila albă
b. congestie perikeratică
c. modificări de FO
d. modificări de motilitate

18. În sindrom Horner este :
a. mioză
b. enoftalmie
c. midriază
d. exoftalmie
e. uşoară ptoză
f. heterocromie iriană

19. Ochiul roşu se poate întâlni în:
a. nevrita retrobulbară
b. obstrucția arterei centrale a retinei
c. conjunctivită
d. keratită flictenulară
e. glaucom cu unghi închis în afak

20. Tratamentul unei keratite logoftalmice este:
a. numai tratamentul ulcerului
b. blefarorafie
c. tratamentul ulcerației corneene
d. tratamentul iridociclitei de însoțire

21. Cataracta complicată se întâlneşte în:
a. uveită anterioară
b. heterocromie Fuchs
c. decolare de retină

d. tumori intraoculare
e. glaucom absolute

22. Tratamentul dacriocistitei cronice se face prin:
a. spălături antiseptice în sacul lacrimal
b. cateterizarea căilor lacrimale pentru dezobstruare
c. dacriocistorinostomie
d. extirparea sacului lacrimal

23. Într-o conjunctivită poate fi:
a. secreție purulentă
b. secreție mucoasă
c. nu sunt modificări de secreție conjunctivală

24. Controlul inflamației în arsurile oculare se poate face prin:
a. cortiocosteroizi
b. antibiotice
c. medicații anabolizante
d. antiinflamatorii nesteroidene

25. Modificările FO în HTA sunt:
a. angiopatie
b. retinopatie hemoragică
c. angioscleroza corioretiniană
d. retinopatia hipertensivă

26. Ocluzia arterei centrale a retinei este însoțită de:
a. ochi roşu
b. ochi dureros
c. scădere majoră a vederii
d. midriază amaurotică

27. Arsurile chimice cu acizi produc o necroză de coagulare, DEOARECE necesită un tratament local urgent cu soluții neutralizante.

28. Cataracta senilă incipientă este produsă de creşterea TIO, DEOARECE cataracta senilă incipientă poate genera un glaucom secundar.

29. În miopie axul anteroposterior al ochiului este mai mic, DEOARECE ochiul miop necesită pentru corecție lentile sferice divergente.

30. În glaucomul congenital se va indica de la început un tratament chirurgical, DEOARECE se va acționa asupra malformației din unghiul camerular.

RĂSPUNSURI:

1. abc
2. abcdf
3. bce
4. acd
5. ad
6. ad
7. ace
8. bc
9. acd
10. a
11. bcde
12. abd
13. acde
14. ade
15. abc
16. ab
17. abd
18. abef
19. cde
20. bcd
21. abcde
22. b.c.d.
23. ab
24. acd
25. acd
26. cd
27. B
28. E
29. D
30. A

TEST 10

1. Evidenţierea corpului străin intraocular se face prin:
a. radiografie
b. Comberg
c. ecografie

2. Masurarea tensiunii oculare ajuta la
a. diagnosticul de glaucom
b. stabilirea formei de glaucom
c. aprecierea eficientei tratamentului antiglaucomatos

3. Scaderea acuitatii vizuale asociata unui glaucom cronic poate semnifica :
a. faza incipienta a bolii
b. cataracta
c. faza avansata a bolii
d. leziuni maculare

4. Forma ischemică a OVR se complică cu:
a. neovase retiniene
b. neovase corneene
c. hemoragie intravitreană
d. DR prin tracţiune
e. neovase iriene (după 6 săptămâni)
f. glaucom neovascular

5. Uveitele sunt:
a. afecţiuni degenerative ale uveei
b. afecţiuni inflamatorii ale uveii
c. de cauză exogenă în traumatisme
d. de cauză endogenă
e. de cauză exogenă în tumori

6. Vederea colorată este:
a. dată de bastonaşe
b. dată de conuri

7. Neuropatia optică ischemică se caracterizează prin:
a. vedere normală
b. scăderea AV acut, permanent
c. poate fi anterioară când scăderea vederii se însoţeşte de edem papilar
d. poate fi posterioară (rară) când scăderea de vedere nu se însoţeşte de edem papilar

8. Ptoza palpebrală congenitală este:
a. mai frecvent bilaterală
b. mai frecvent unilaterală
c. izolată
d. asociată cu sindroame malformative

9. În sindromul Frenkel pot fi:
a. sufuziuni sanguine la nivelul pleoapelor şi si subcutanat
b. hematom palpebral
c. emfizem subcutanat
d. diplopie
e. hemoragie subconjunctivală

10. Un astigmatism compus $^{+3}\llcorner_{+2}$ se corectează cu:
a. +3 d cil ax 0° ÷ +2 d cil ax 90°
b. +2 d sf ÷ +1 d cil ax 0°
c. +2 d sf ÷ +1 d cil ax 0°

11. Al doilea neuron al caii simpatice a RFM poate fi afectat in :
a. cancer pulmonar la varf
b. cancer pulmonar la baza
c. tumori mediastinale
d. traumatisme ale gatului

12. Semnele obiective majore la conjunctivita gonococică la nou-născut sunt:
a. secreţie purulentă conjunctivală
b. edem palpebral
c. chemozis conjunctival
d. vedere normală

13. Corecţia optică în hipermetropie se face:
a. fără cunoaşterea refracţiei cicloplegice
b. cu cunoaşterea refracţiei cicloplegice
c. la copilul sub 4 ani fără strabism
d. la copilul sub 4 ani cu strabism

14. Luxaţia de cristalin este:
a. congenitală
b. dobândită
c. mai frecvent după iridociclită
d. mai frecvent după traumatisme
e. se poate însoţi de cristalin opac

f. se poate însoți de cristalin transparent

15. Următoarele afecțiuni NU se însoțesc de obicei de dureri:
a. glaucom acut
b. glaucom cronic simplu incipient
c. cataractă
d. iridociclită

16. Betablocantele sunt utile in tratamentul glaucomului prin :
a. scaderea producerii umoarei apoase
b. cresterea eliminarii umoarei apoase
c. deschiderea unghiului camerular

17. În OACR tratamentul este:
a. precoce deoarece retina este viabilă 100 minute
b. tardiv
c. masaj digital
d. paracenteza camerei anterioare
e. vasodilatatoare
f. fibrinolitice

18. Tratamentul celulitei orbitare este:
a. general cu vasodilatatoare
b. general cu antibiotice
c. local cu atropină
d. local cu prişnitz rece

19. Semnele subiective într-o iridociclită sunt:
a. valoare normală AV
b. scădere AV
c. dureri oculare
d. modificări CV
e. lăcrimare, fotofobie

20. Conjunctiva este o mucoasă transparentă care căptuşeşte:
a. partea anterioară a sclerei
b. partea anterioară a coroidei
c. faţa posterioară a pleoapei
d. 1/3 anterioară a corneei

21. Retina decolată în DRR este:
a. turtită, vizibilă cu (-)
b. proeminentă, vizibilă cu (+)
c. mobilă
d. alb rozată
e. fără ruptură
f. cu ruptură

22. Senzaţie de corp străin este prezentă în:
a. conjunctivită
b. decolare de retină
c. eroziuni corneene
d. ochi uscat

23. Motilitatea oculară este asigurată de:
a. muşchii ciliari
b. muşchii drepţi
c. muşchii oblici
d. ridicătorul pleoapei

24. În ulcerul corneean este:
a. hiperemie perikeratică
b. hipopion
c. edem cornean
d. precipitate corneene

25. În cazul strabismului paralitic:
a. examenul se face cu sticla roşie
b. pacientul vede 2 imagini
c. imaginea ochiului paralizat este falsa imagine

26. În arsurile oculare se face:
a. prevenirea infecției
b. administrarea de midriatice şi cicloplegice
c. administrare de miotice
d. acetazolamidă pentru combaterea HIO
e. vasodilatatoare local
f. anticoagulant – heparină

27. În glaucomul decompensat ochiul este dureros, DEOARECE sunt modificări de câmp vizual.

28. Trahomul este o kerato-conjunctivită endemo-epidemică, DEOARECE este o boală a retinei.

29. Dezlipirea de retină tumorală este idiopatică, DEOARECE este produsă de un viciu de refracție.

30. Iridociclita se poate complica cu glaucom secundar , DEOARECE în iridociclită se formează sinechii iriene posterioare.

RASPUNSURI:

1. abc
2. bc
3. bcd
4. acdef
5. bcd
6. b
7. bcd
8. acd
9. abce
10. ab
11. acd
12. abc
13. bd
14. abdef
15. bc
16. a
17. acdef
18. bd
19. bce
20. ac
21. bcdf
22. acd
23. bc
24. abcd
25. abc
26. abdef
27. B
28. C
29. E
30. A

BIBLIOGRAFIE:

1. Bărăscu Doina, Mocanu Carmen – Oftalmologie practică, Ed.Sitech, 2001
2. Becker-Shaffer`s - Diagnosis and Therapy of the Glaucomas 7th edition, Mosby, 1999.
3. Belville J. Kevin, Ronald J. Smith – Lasik Techniques, Slack Incorporated, 2004
4. Cernea P. – Tratat de oftalmologie, Ed. Medicală, 1997
5. Cullom R. Douglas jr, Chang B. – The Wills eye manual, Lippincott, 1994
6. Dermoid A. S. Grove – Current ocular Therapy, Philadelphia W.B. Saunders, 1995
7. Diamond G., Egger H. – Strabismus and pediatric ophthalmology, London, Mosby, 1993
8. Duane`s Ophthalmology Ed.Lippincott-Wiliams & Wilkins.2000.
9. Dumitrache Marieta şi colab. – Tratat de oftalmologie, Editura Universitară „Carol Davila", 2005
10. Eliot L.B. - Visual Function Testing:Clinical Corelation;Duane`s Ophthalm.vol.2.cap.15, Ed.Lippincott Wiliams&Wilkins .2000.
11. Fisch B - Gonioscopy and the glaucomas,Ed.Butterworth-Heinemann,1993.
12. Glaucoma sect.10.The Foundation of American Academy of Ophth.2001
13. Jakobier Albert D.M. – Principles and practice of ophthalmology, Philadelphia W.B. Saunders, 1994
14. Johnson CA - Early loss of visual function in glaucoma,Optom.Vis.Sci.72;359, 1995
15. Kanski JJ - Clinical Ophthalmology third.Ed. Butterworth-Heinemann, 1997
16. Kansky Jack J., - Systemic diseases and the eye, Ed. Mosby, 2001
17. Mc Intyre D.J. – Cataract surgery techniques, complications and management, Philadelphia W. B. Saunders, 1995
18. Nathans J,Davenport CM - Molecular genetics of human blue cone monocromacy.Science, 1989;245; p831-838.
19. Onofrey B.E., Skorin L. Jr, Heldeman N.R. – Ocular therapeutics handbook, Lipincott, 2005
20. Owsley C,Seculer R, Siemsen D - Contrast sesitivity throutghout adulthood.Vision Res.,1983.p.689-699.
21. P.D.R. for ophthalmic medicines, 2004
22. Puliafito C.O., Hee M.R., LIN C.P. – Ophthalmology, 1995, p102-217
23. Raymond E.R;Nature of Light - Duane`s Ophthalm.vol.2.cap15.Ed.Lippincott Wiliams & Wilkins , 2000.
24. Ritch R,Shields M,Krupin T - The Glaucomas, Ed.2.Mosby 1996.
25. Roy F. H. – Ocular Differential Diagnosis, Williams, Wilkins, 1997
26. Salmon J.F., Kanski J.J - Glaucoma a color manual of diagnostic and treatament 3rd edition,Butterworth-Heineman 2004.
27. Smith SD and others - Analysis of progresive change in automated visual fields in glaucoma Invest.Ophthal.109.1690 .1996.
28. Spences W.H. – Ophthalmic pathology an atlas and textbook, Philadelphia W.B. Saunders, 1985
29. Vander J. F., Gauet J. A. – Ophthalmology secrets, Hanley Belfus, Philadelphia, 2002
30. Yanoff M., Duker J.S. – Ophthalmology, second edition, Ed.Mosby, 2004